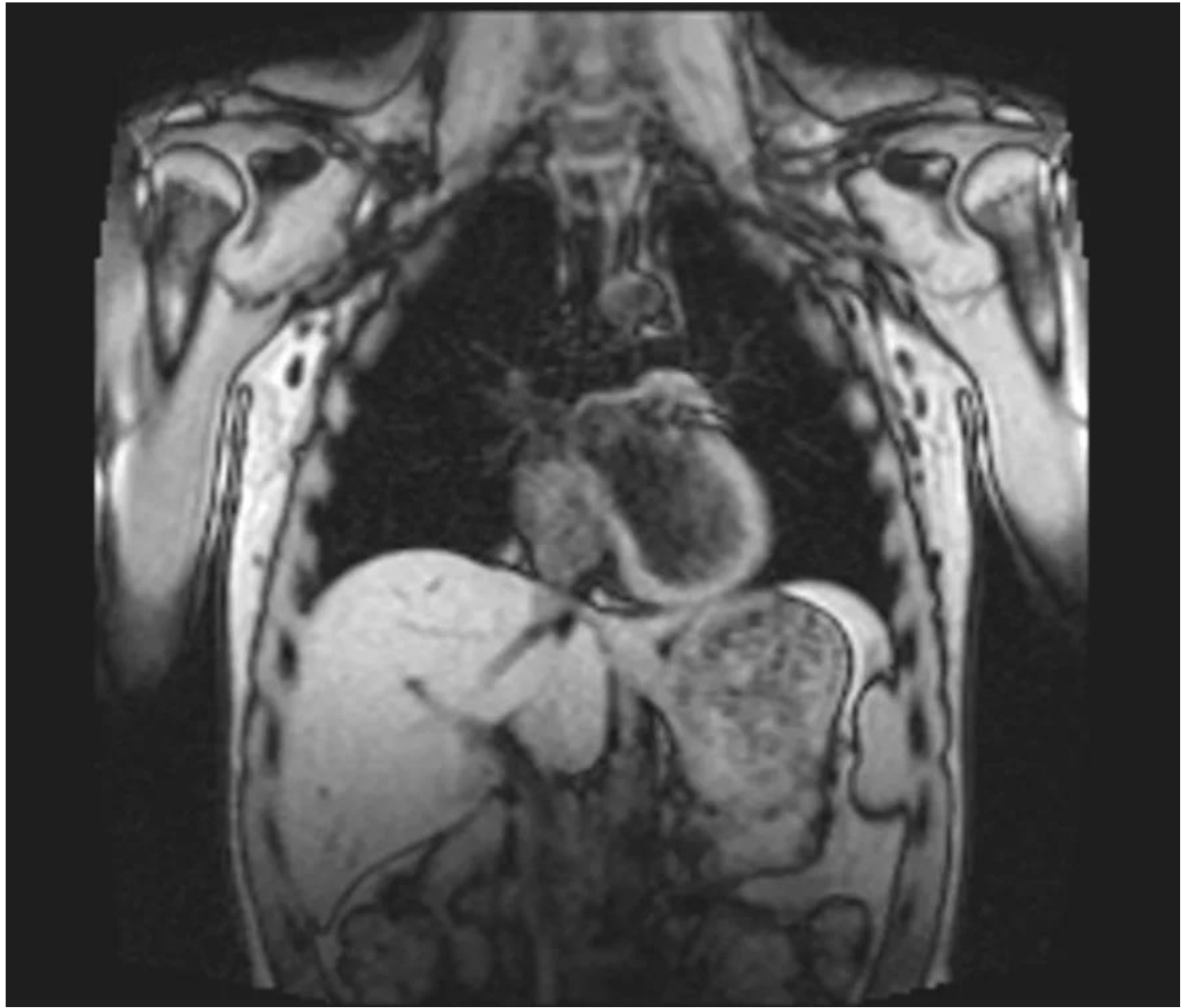


**Грудная полость**

**средостенье**



# Средостение

- Часть грудной полости, ограниченная с боков медиастинальной плеврой,
- спереди грудиной,
- сзади телами грудных позвонков,
- снизу диафрагмой,
- сверху условной горизонтальной плоскостью, проведенной через верхний край рукоятки грудины.

## 10. Строение, границы, средостения.

**Средостение (mediastinum)** - это комплекс органов, заполняющих в грудной полости пространство между двумя медиастинальными плеврами.

### Пространство ограничено:

- **спереди** - грудиной и частично хрящами ребер,
- **сзади** - грудным отделом позвоночного столба,
- **по бокам** - медиастинальными плеврами,
- **снизу** - сухожильным центром диафрагмы,
- **вверху** - через верхнюю апертуру грудной клетки сообщается с областью шеи.

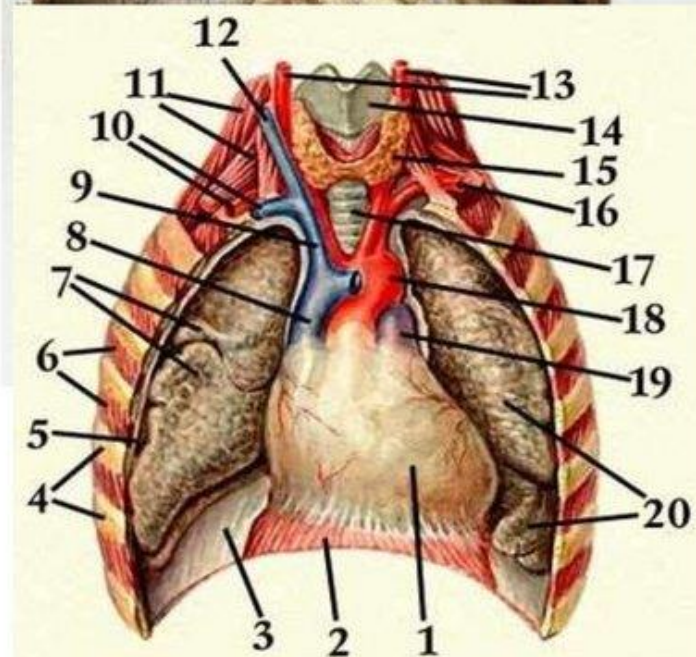
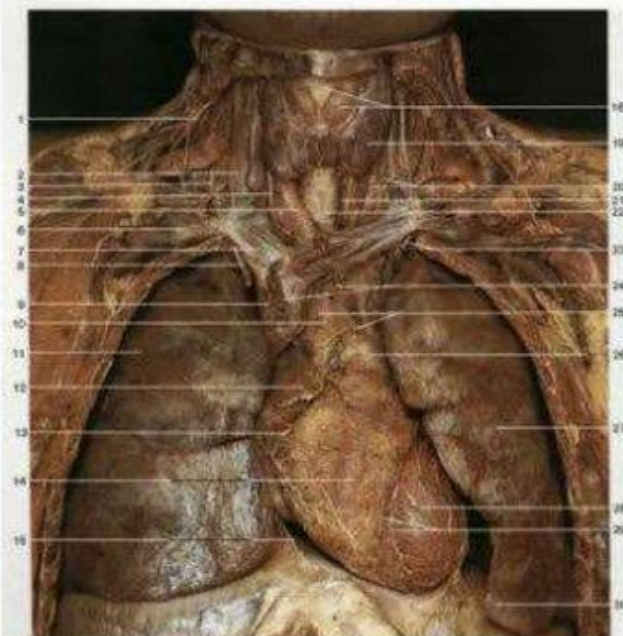
Условно проведенной через корни легких фронтальной плоскостью **средостение делится на переднее и заднее.**

**В переднем средостении** принято выделять **нижний и верхний отделы:**

- **в составе нижнего отдела** - сердце с околосердечной сумкой (перикардом);
- **в составе верхнего отдела** - вилочковая железа (у взрослого она почти полностью замещена жировой тканью), восходящая аорта, дуга аорты, легочный ствол, верхняя полая вена и другие сосуды, а также диафрагмальные нервы и лимфатические узлы.

**В заднем средостении** - находятся пищевод, блуждающие нервы, грудную аорту, грудной лимфатический проток, непарную и полунепарную вены и др.

Между органами средостения находится жировая соединительная ткань.



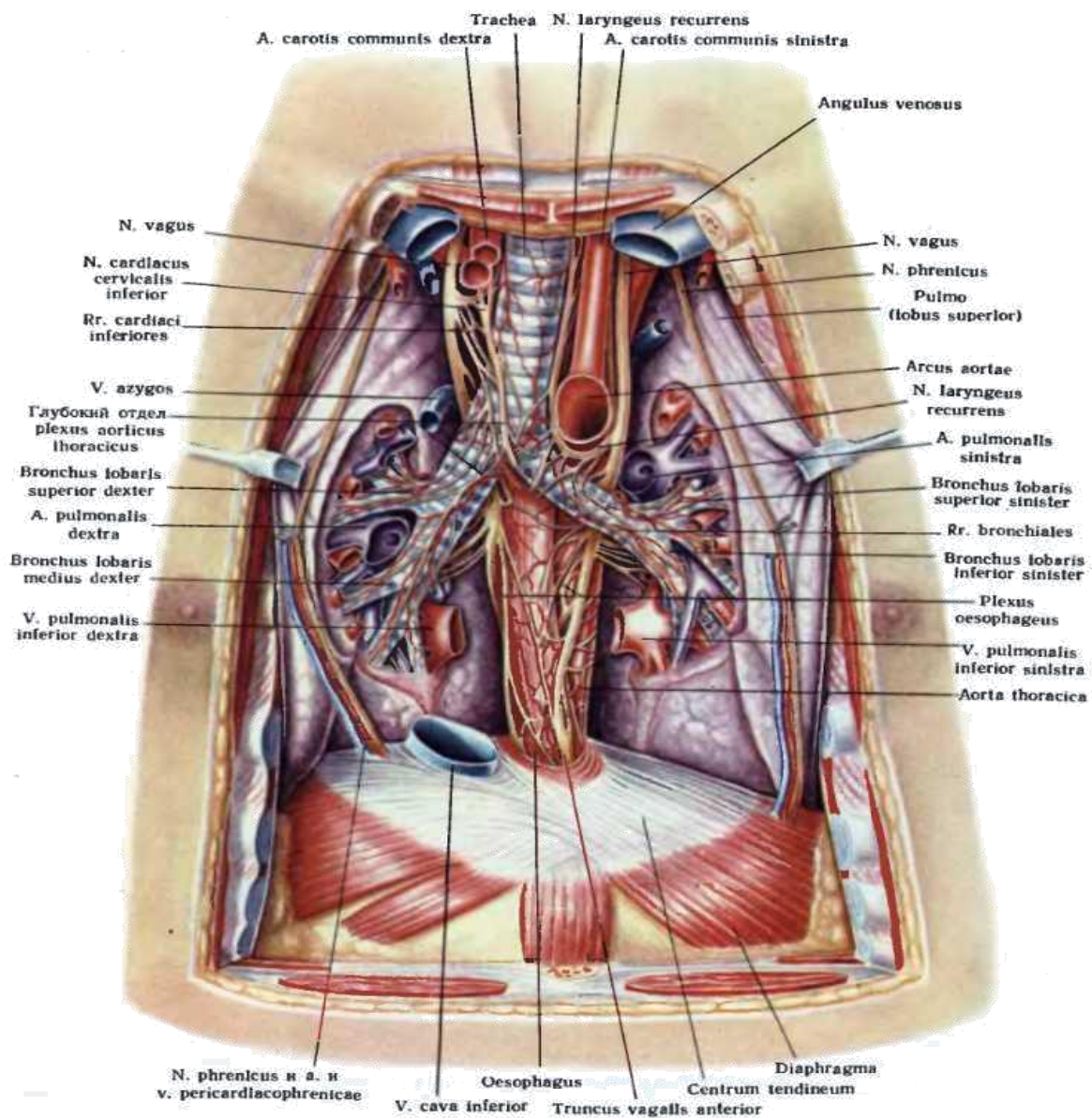


Рис. 94. Трахея и главные бронхи, блуждающие нервы, пищевод и грудная аорта. Вид спереди (1/2). Удалены органы переднего средостения, кроме трахеи.

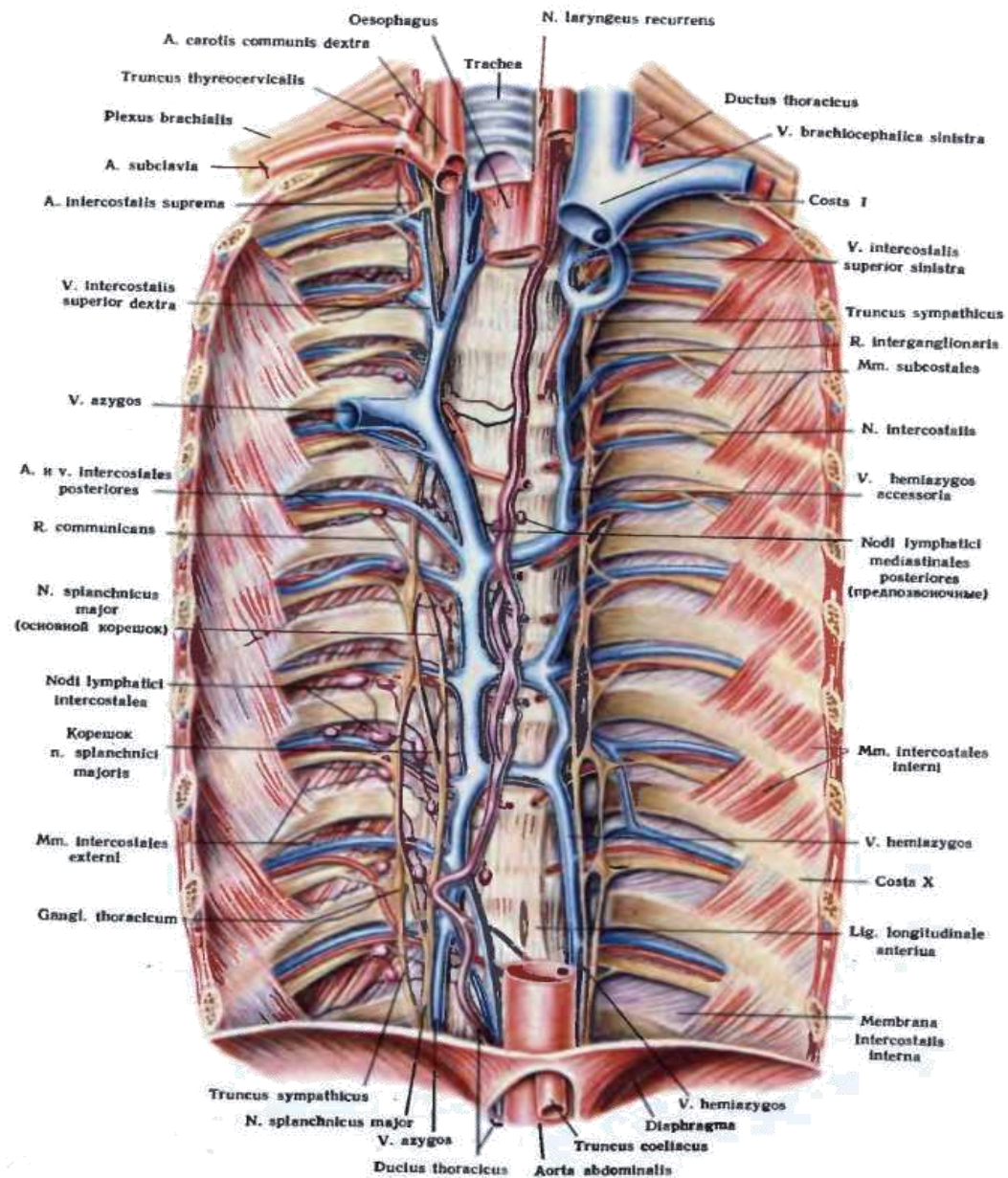


Рис. 36. Сосуды и нервы заднего отдела грудной клетки и заднего средостения. Вид спереди, со стороны грудной полости (1/12).

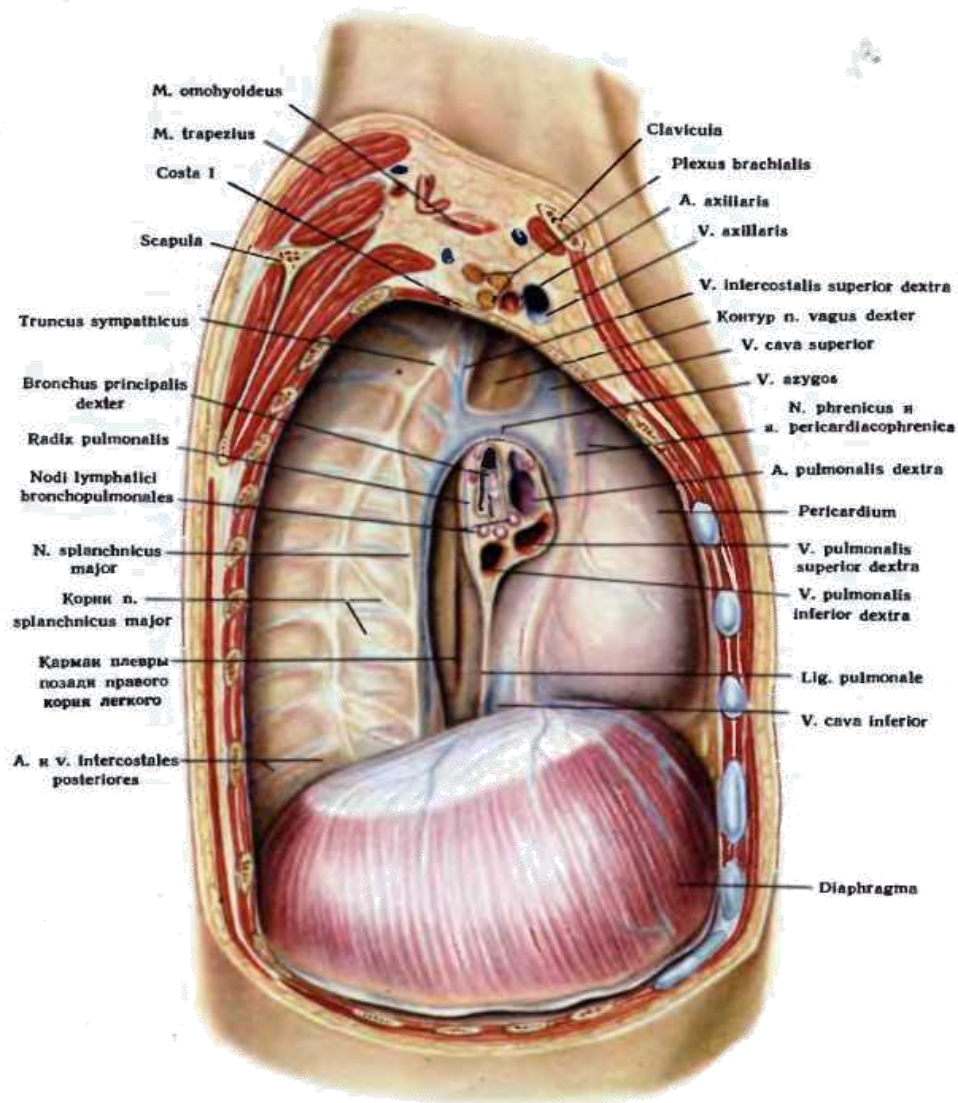


Рис. 43. Вид средостения со стороны правой плевральной полости ( $1/2_{с.д}$ ).  
Удалены правая часть грудной клетки и правое легкое.

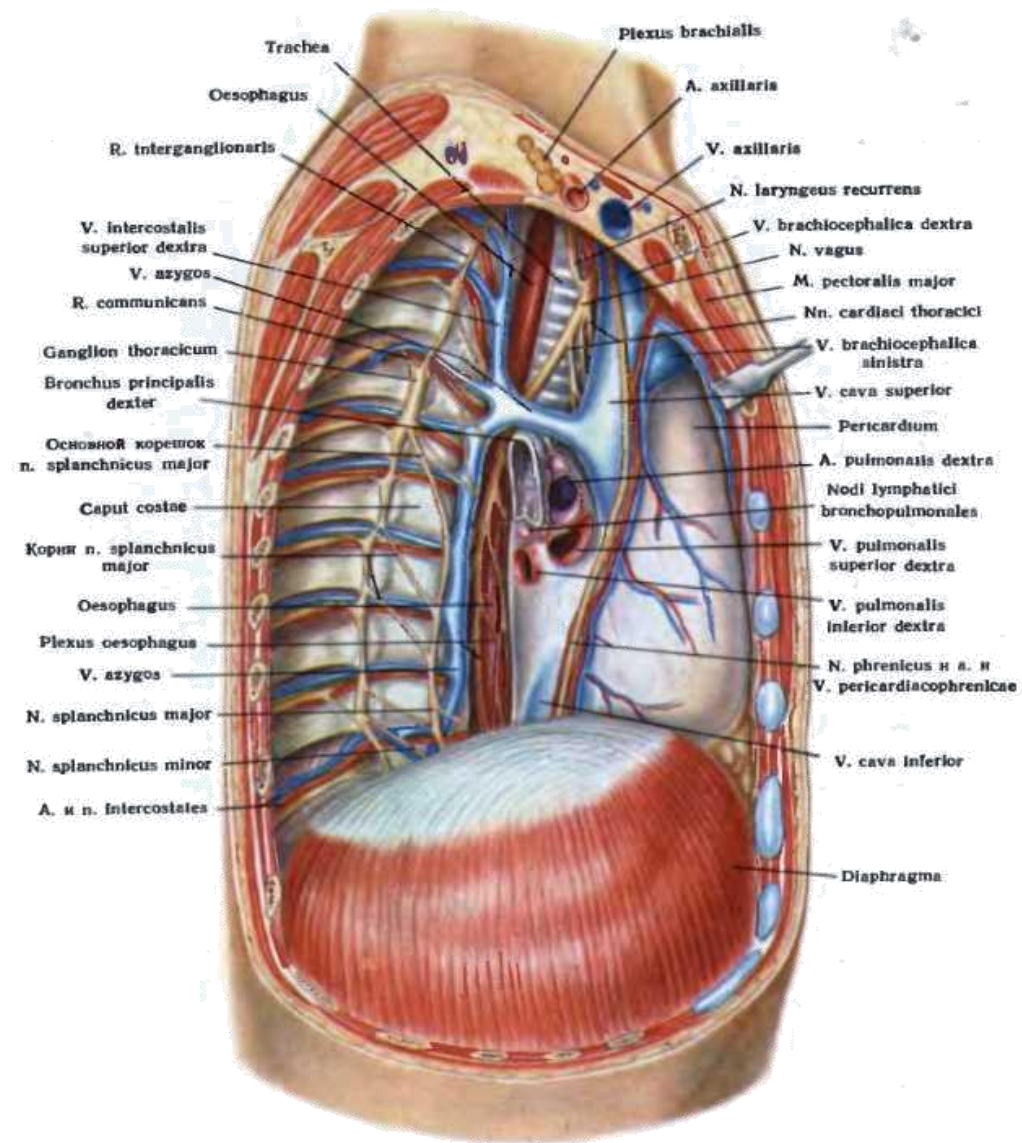
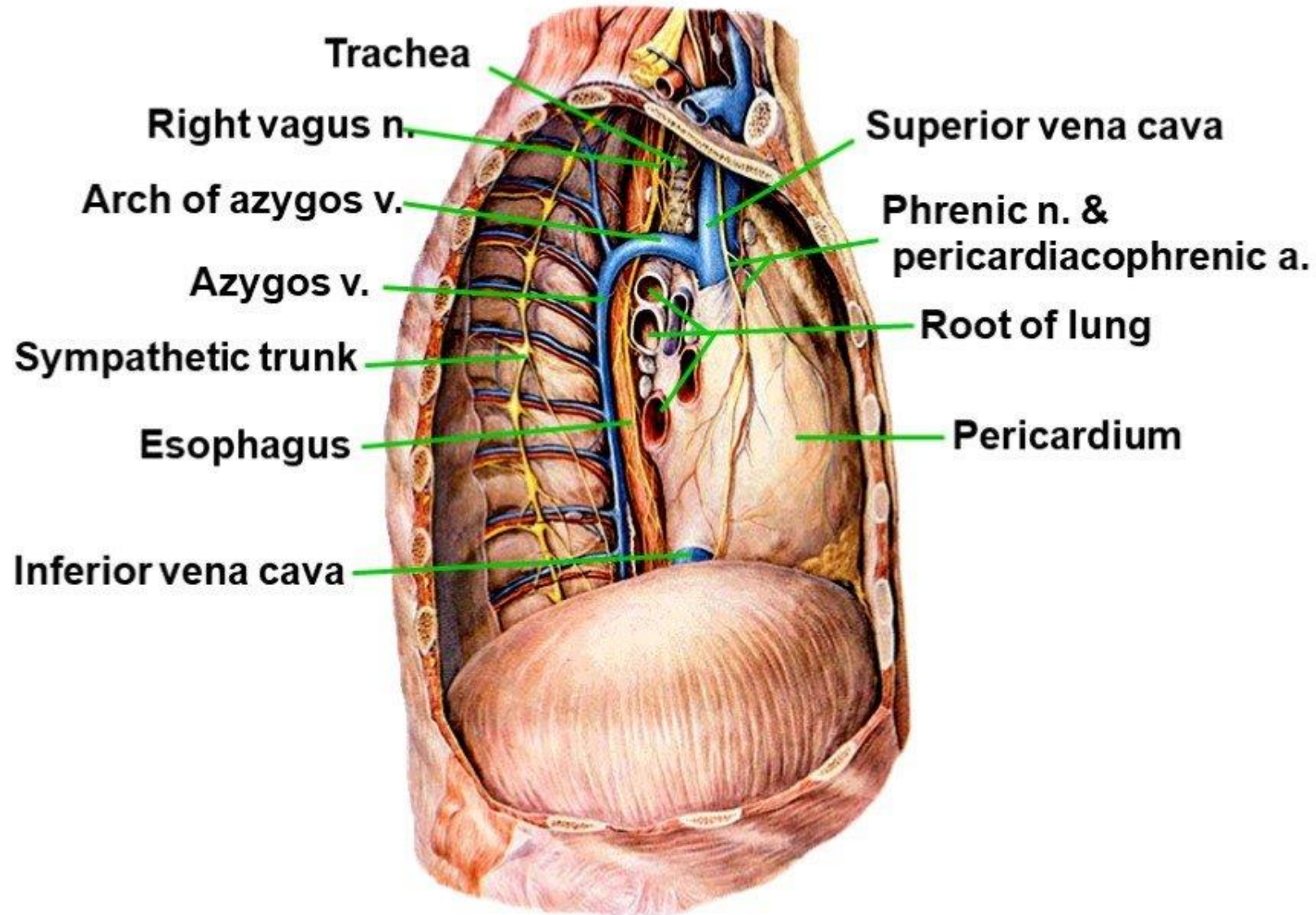


Рис. 44. Вид сосудов, нервов и органов средостения со стороны правой плевральной полости ( $1/2_{с.д}$ ).  
То же, что на рис. 43. Кроме того, удалены медиастинальная и диафрагмальная плевры и часть медиастинальной клетчатки.

В переднем средостении находятся: сердце, окруженное перикардом, а выше его (спереди назад) вилочковая железа (или замещающая ее жировая клетчатка), плечеголовые и верхняя полая

вены, конечный отдел непарной вены, диафрагмальные нервы, лимфатические узлы, восходящая аорта, дуга аорты с отходящими от нее артериями, легочные стволы, артерии и вены, трахея и главные бронхи.

# Средостение справа



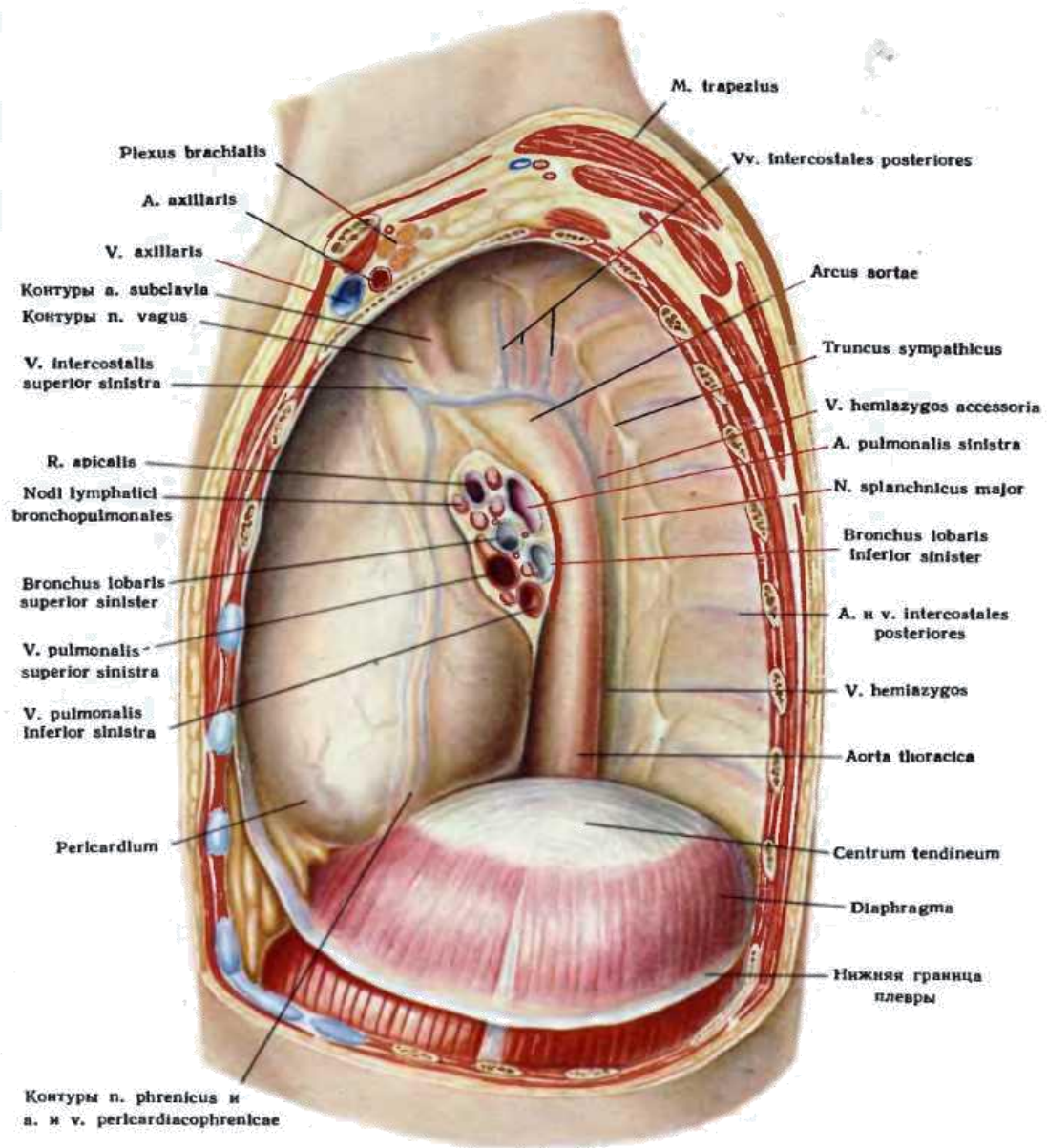


Рис. 45. Вид средостения со стороны левой плевральной полости (1/2в).  
Удалены левая часть грудной клетки и левое легкое.

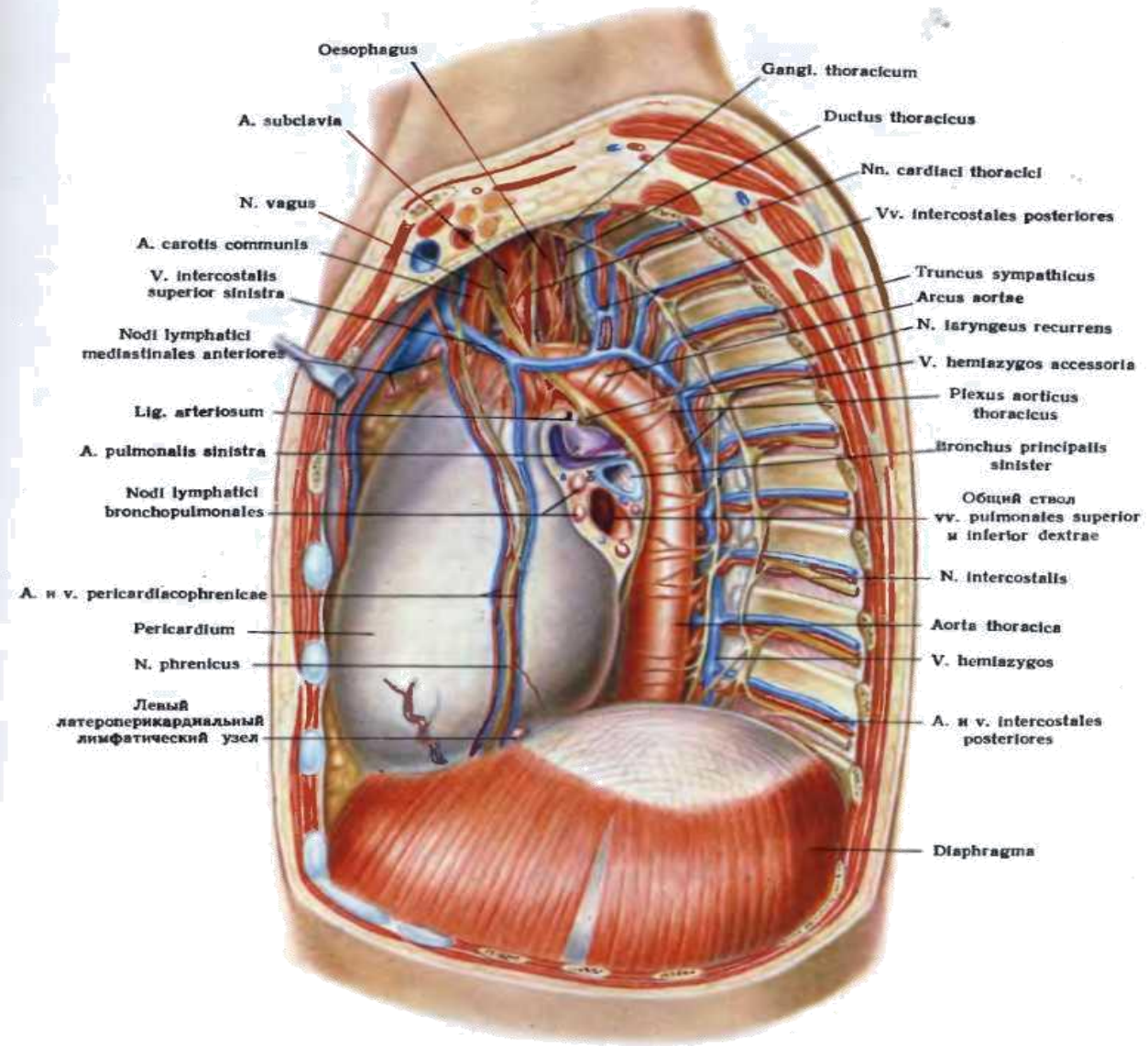
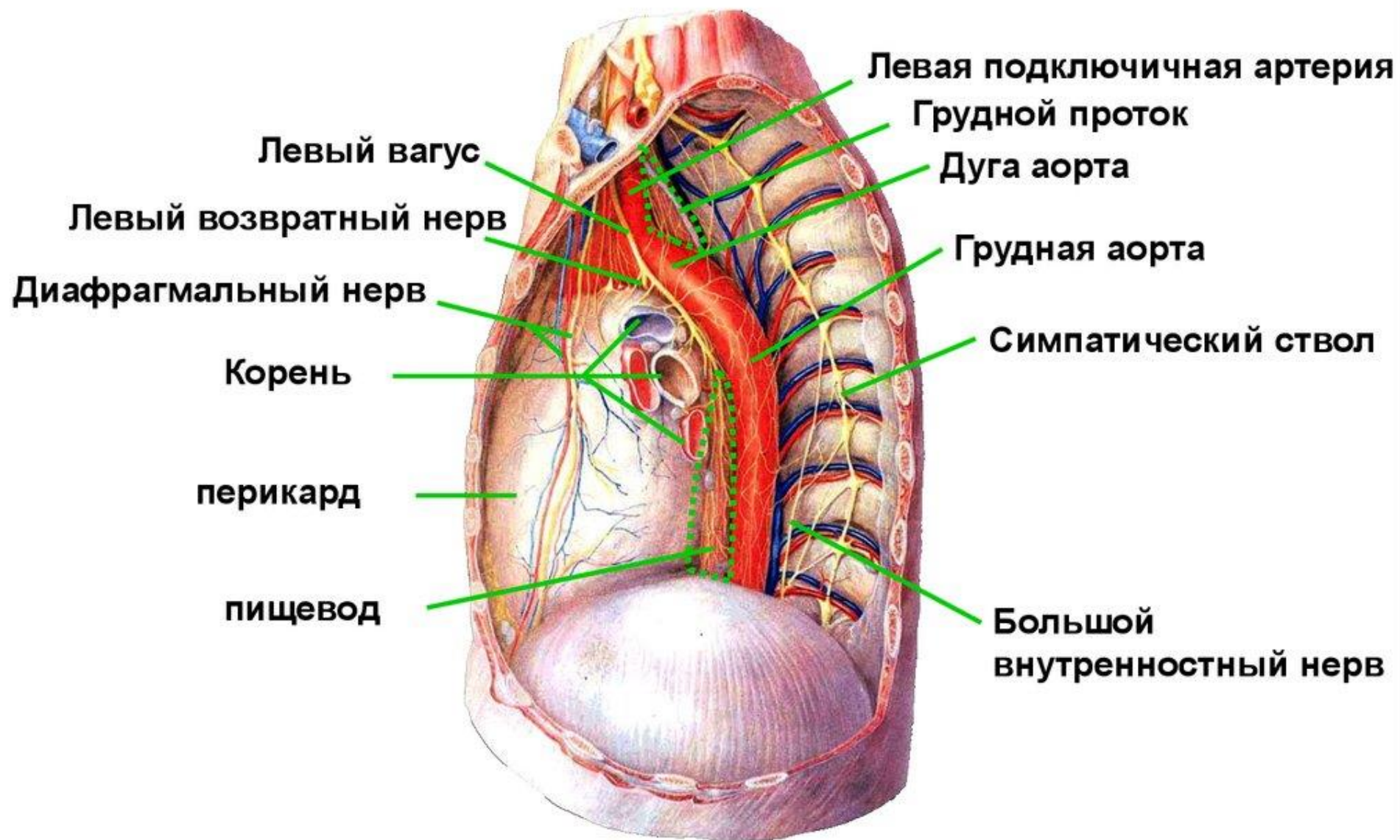


Рис. 46. Вид сосудов, нервов и органов средостения со стороны левой плевральной полости (1/2в).  
То же, что на рис. 45. Кроме того, удалены медиастинальная и диафрагмальная плевры и часть медиастинальной клетчатки.



# Средостение слева



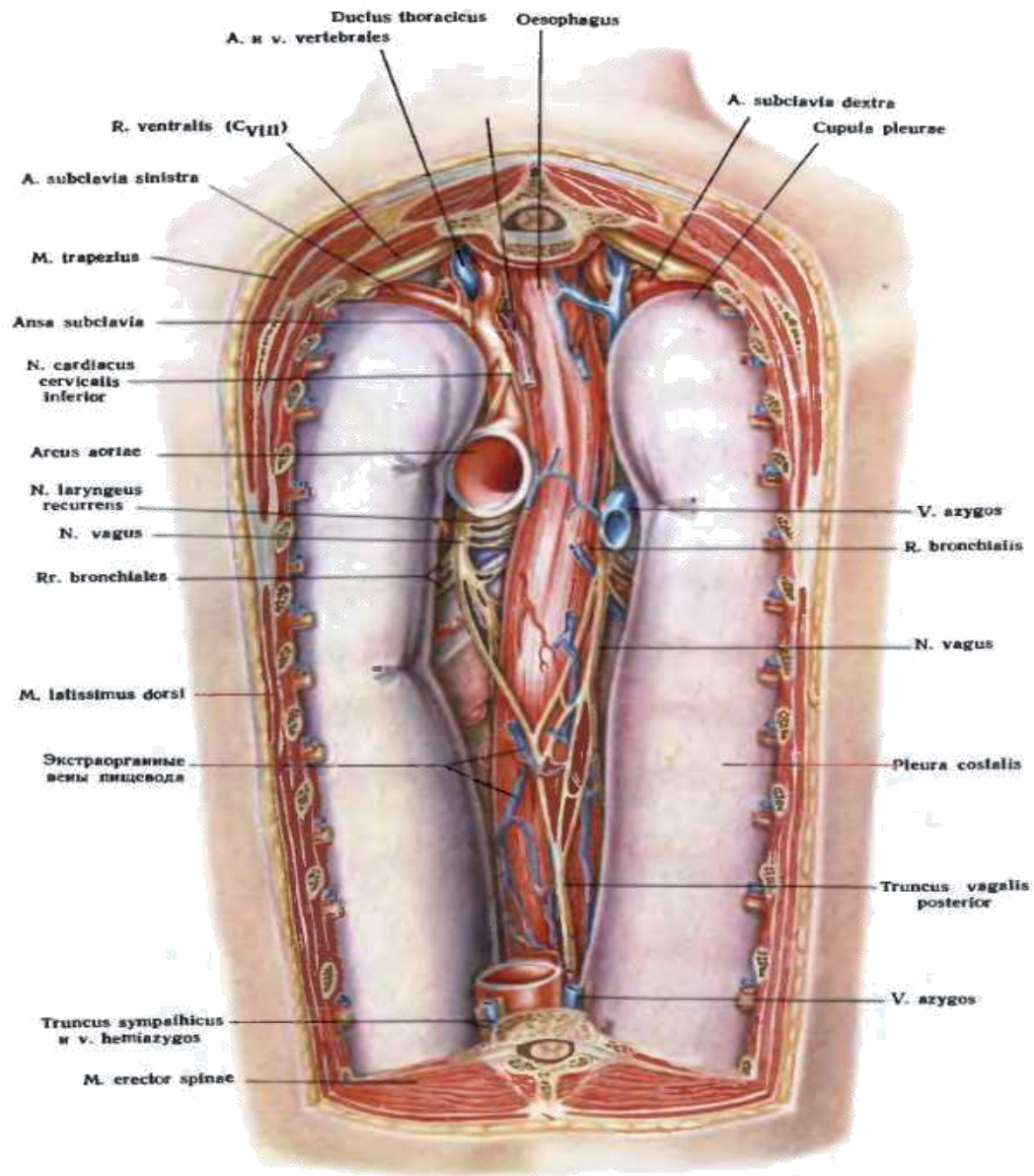


Рис. 97. Вид средостения сзади (1/2.в).

То же, что на рис. 96. Кроме того, удалены межреберные сосудисто-нервные пучки, непарная и полунепарная вены, грудная ворта, грудной проток и симпатические стволы с отходящими от них черепными нервами. Плевры лигатурами отведены в стороны.

## Средостение (mediastinum), горизонтальный срез (вид сверху)

См. также рис. 516

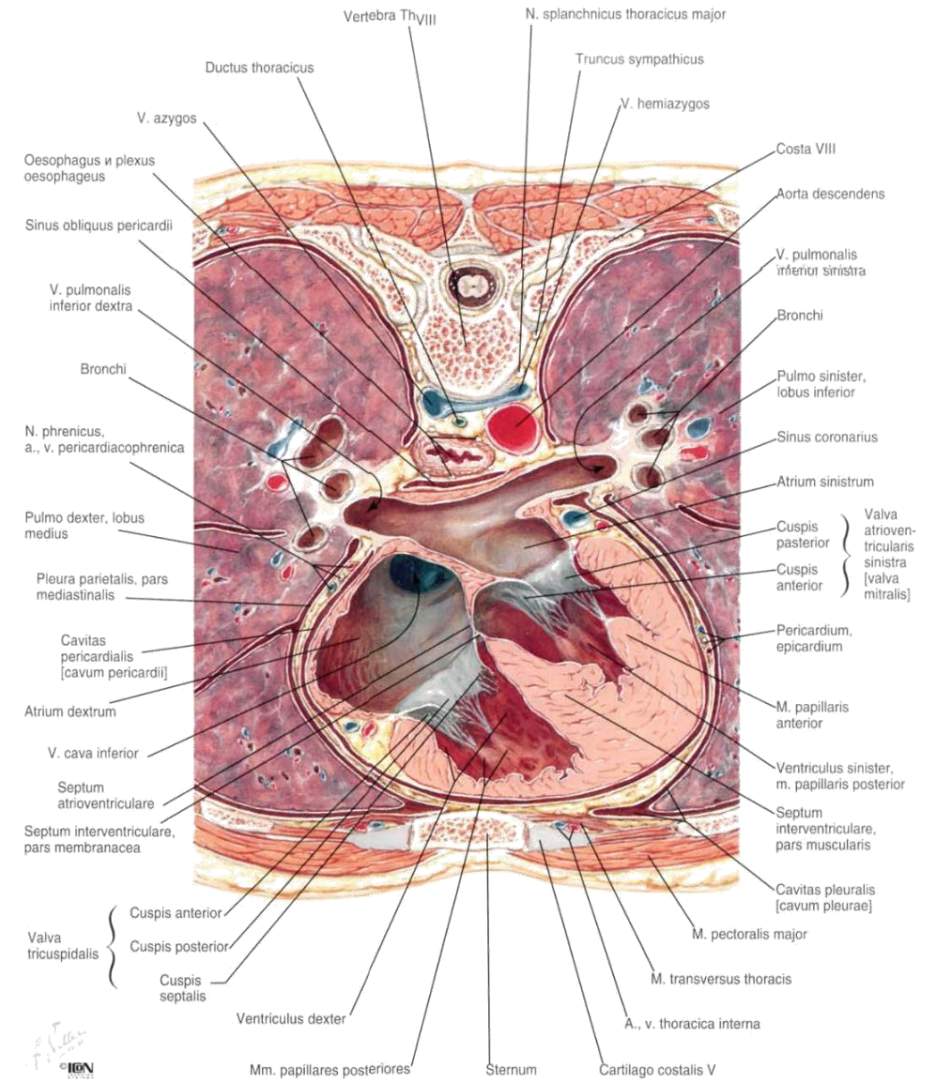
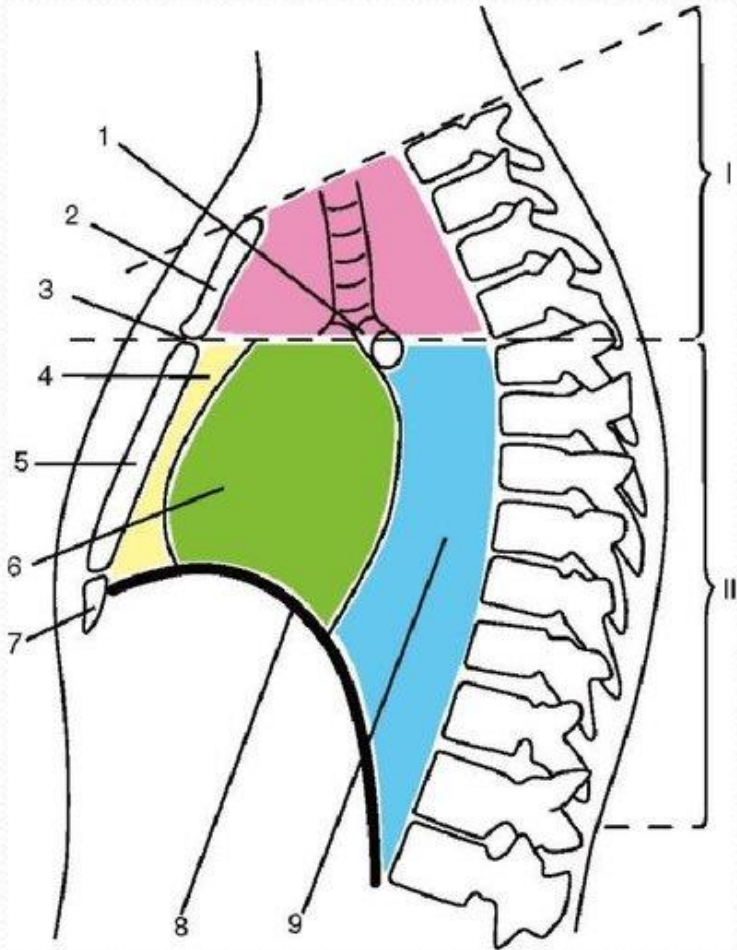


Рисунок 230

ГРУДНАЯ КЛЕТКА

## Средостение, mediastinum



Это заполненное органами пространство между правой и левой плевральными полостями. Средостение и его отделы (схема):

I - верхнее средостение;

II - нижнее средостение;

4 - переднее средостение;

6 - среднее средостение;

9 - заднее средостение.

Все органы средостения окружены рыхлой жировой клетчаткой.

## **Mediastinum:**

It is the partition between the two pleural cavities and lungs. It includes a large number of structures  
It is subdivided into:

- Superior mediastinum
- Inferior mediastinum : anterior, middle and posterior

### **Superior mediastinum:**

Esophagus  
Trachea  
Arch of Aorta  
Big branches of Aortic arch  
Brachiocephalic ( innominate) veins  
Upper half of superior vena cava  
Phrenic nerves  
Vagi nerves

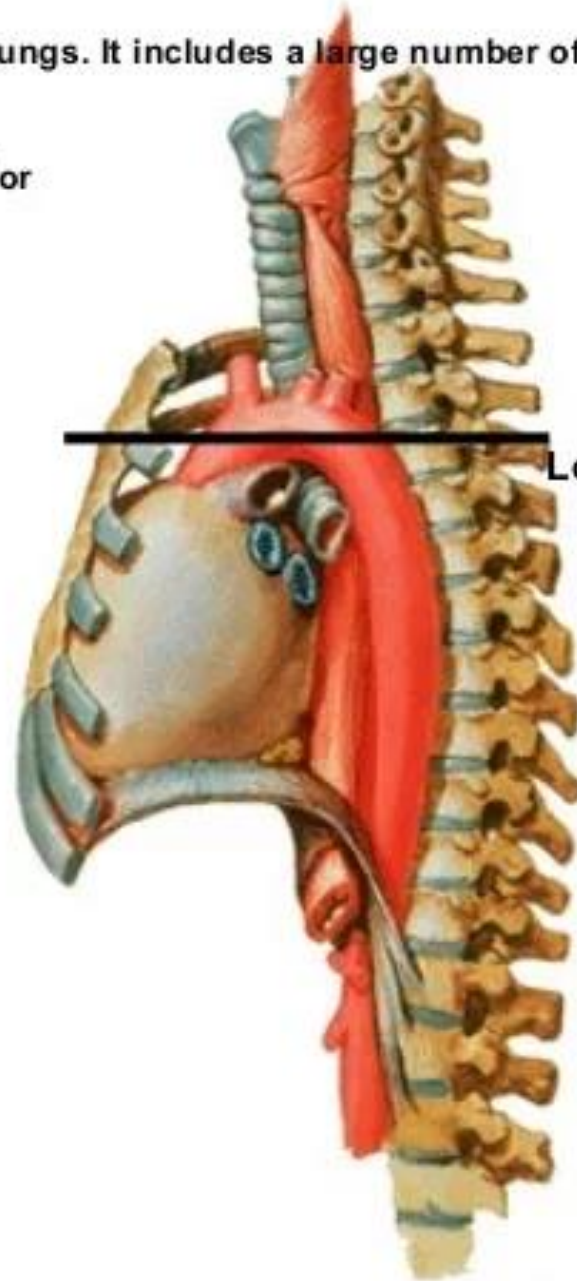
### **Middle mediastinum:**

Pericardium  
Heart  
Pulmonary trunk  
Ascending Aorta  
Lower half of SVC  
Upper part of IVC  
Bifurcation of trachea

### **Posterior mediastinum:**

Esophagus  
Descending thoracic Aorta  
Azygos and hemiazygos veins  
vagi

Sternal  
angle



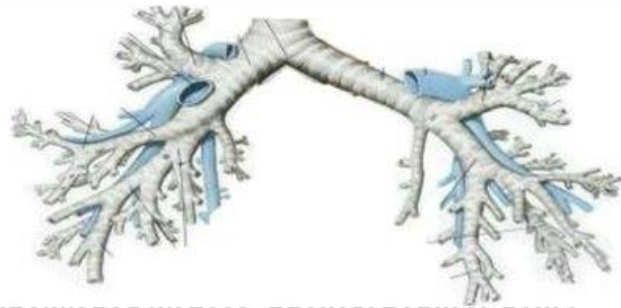
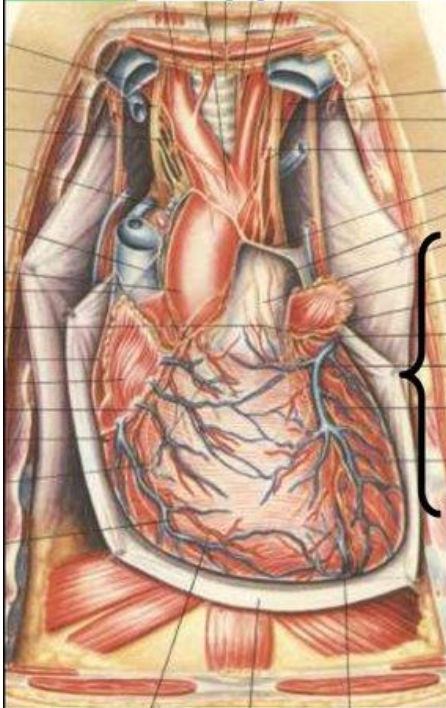
Lower border  
of T4

ПРОДОЛЖЕНИЕ

## ОТДЕЛЫ СРЕДОСТЕНИЯ (по РНА)

**ГРАНИЦА:** По заднему краю бифуркации трахеи

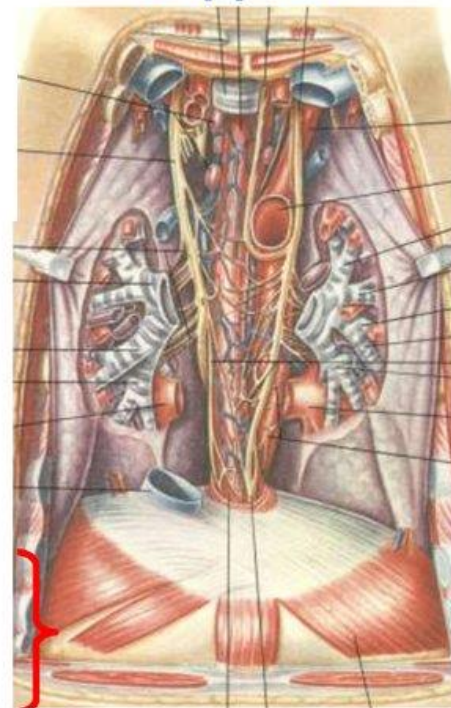
**ПЕРЕДНЕЕ**



вилочковая железа, плечеголовые вены, верхняя полая вена, конечный отдел нижней полой вены, восходящая часть аорты, дуга аорты с отходящими ветвями, легочный ствол с правой и левой легочными артериями, диафрагмальные нервы, передние медиастинальные л/у, перикард, сердце, легочные вены, трахея и главные бронхи.

нисходящая аорта, пищевод с блуждающими нервами, грудной лимфатический проток, непарная и полунепарная вены, грудной отдел симпатического ствола, большой и малый внутренностный нервы, л/у.

**ЗАДНЕЕ**

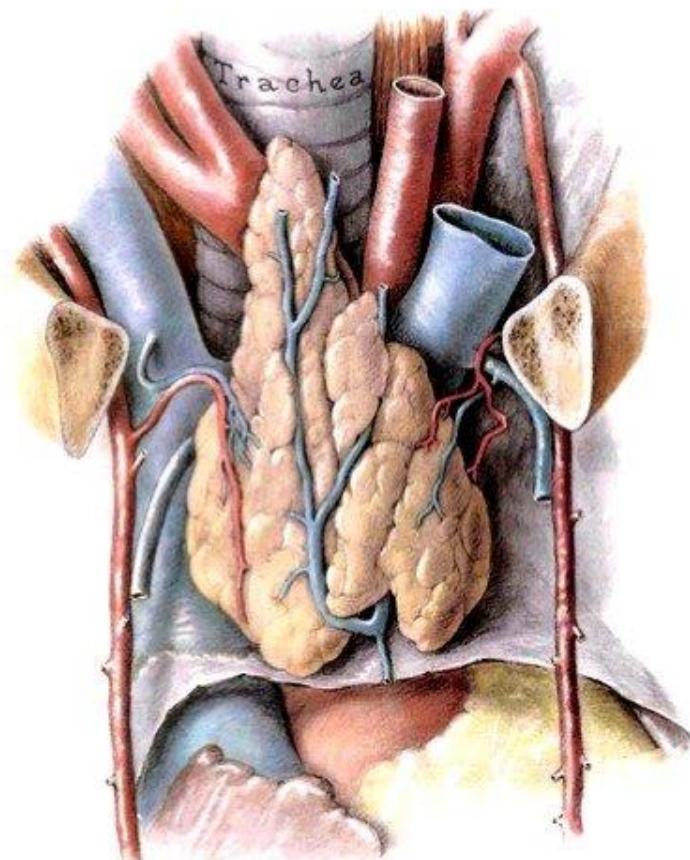


# Верхнее средостение

От верхней апертуры до горизонтальной плоскости, проведенной через соединение рукоятки с телом грудины спереди и межпозвоночный диск между IV и V грудными позвонками сзади

## **Содержимое**

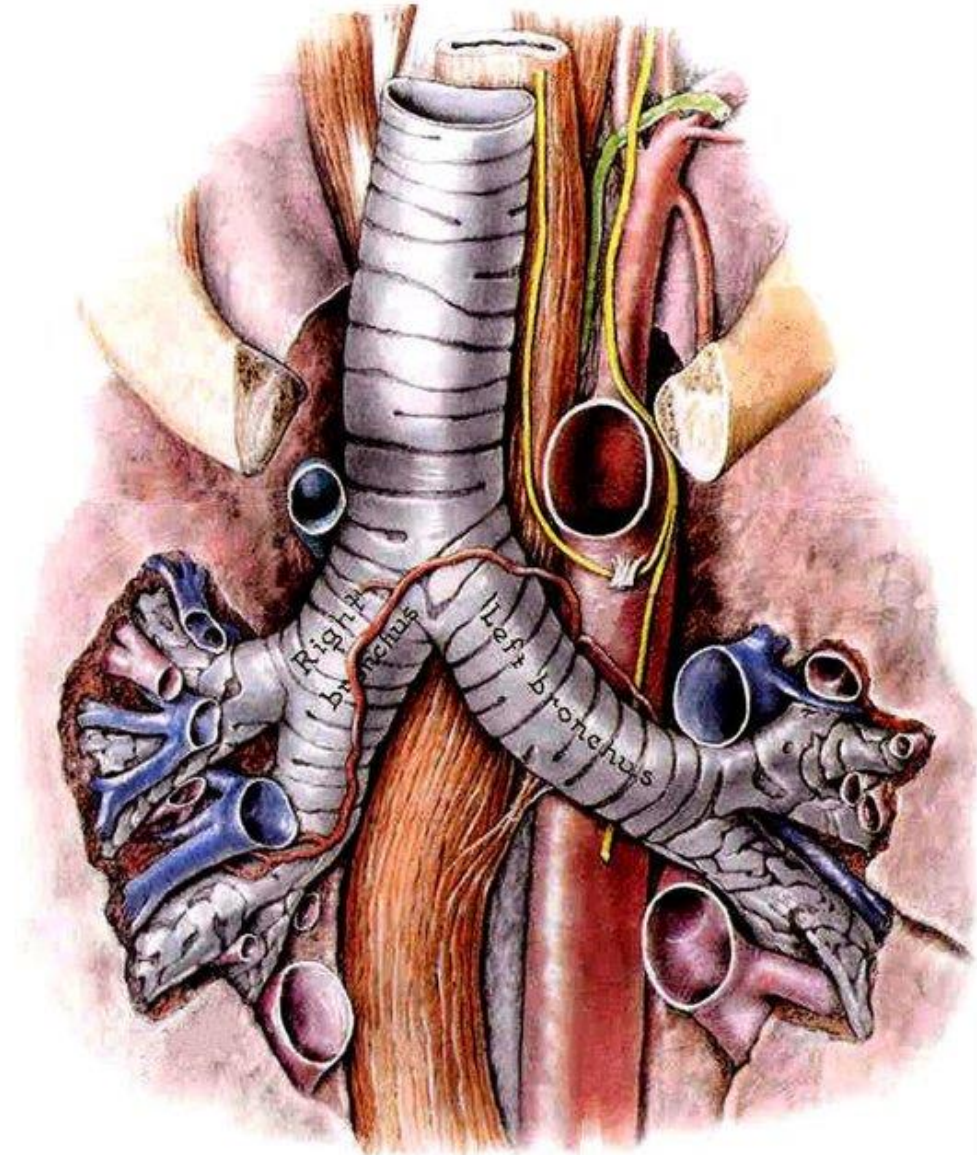
- *Поверхностный слой*
  - тимус,
  - правая и левая плечеголовые вены,
  - верхняя часть верхней полой вены,



# Верхнее средостение

## Содержимое *глубокий слой*

- трахея,
- грудная часть пищевода
- соответствующие отделы грудного (лимфатического) протока, правого и левого симпатических стволов.



# Нижнее средостение

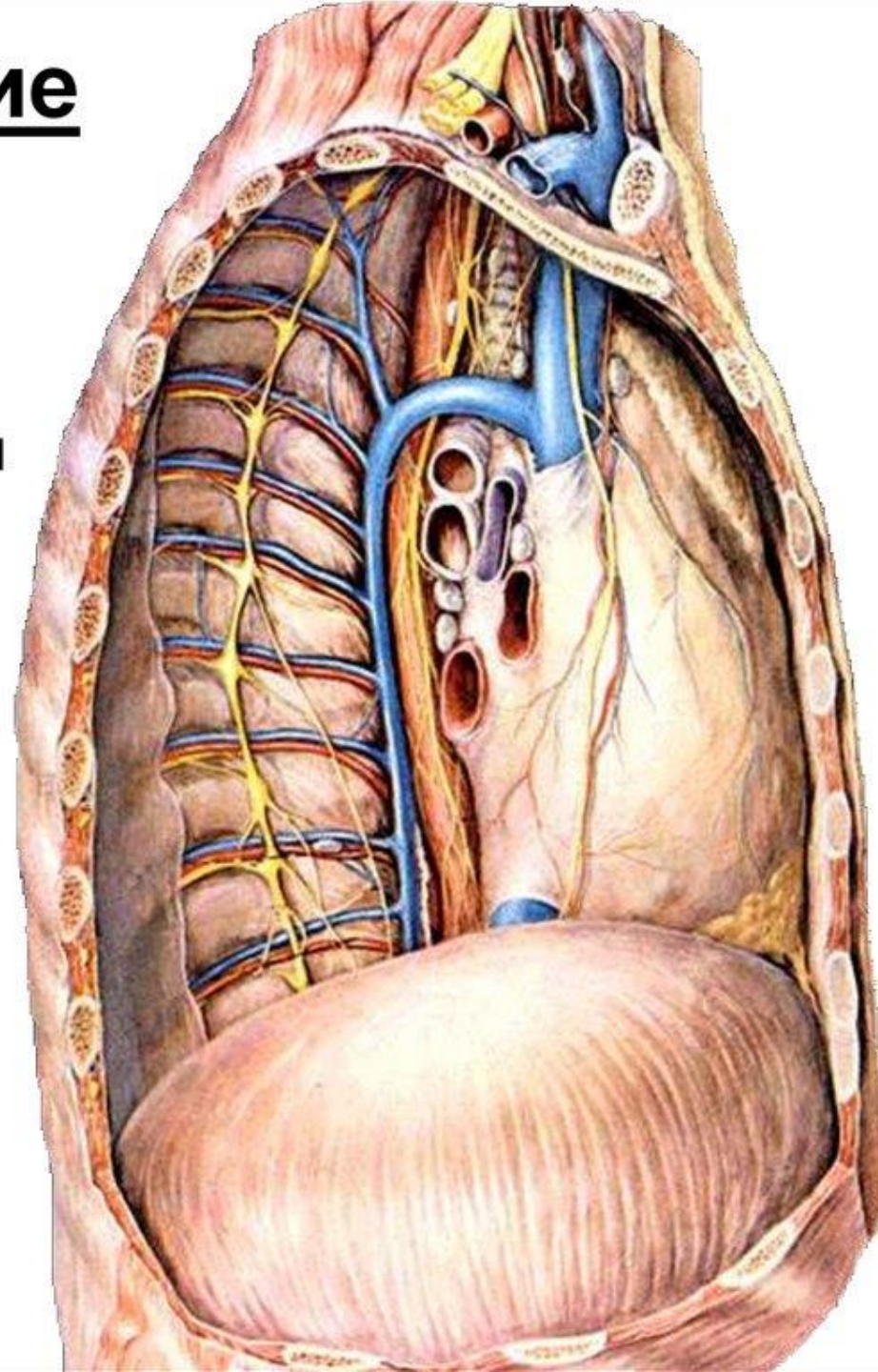
## Переднее средостение

### Границы

- между телом грудины и примыкающими отделами межреберий и передней стенкой перикарда

### Содержимое

- клетчатка
- остаток тимуса
- внутренние грудные сосуды
- окологрудинные, предперикардальные и передние средостенные лимфатические узлы.





# Нижнее средостение

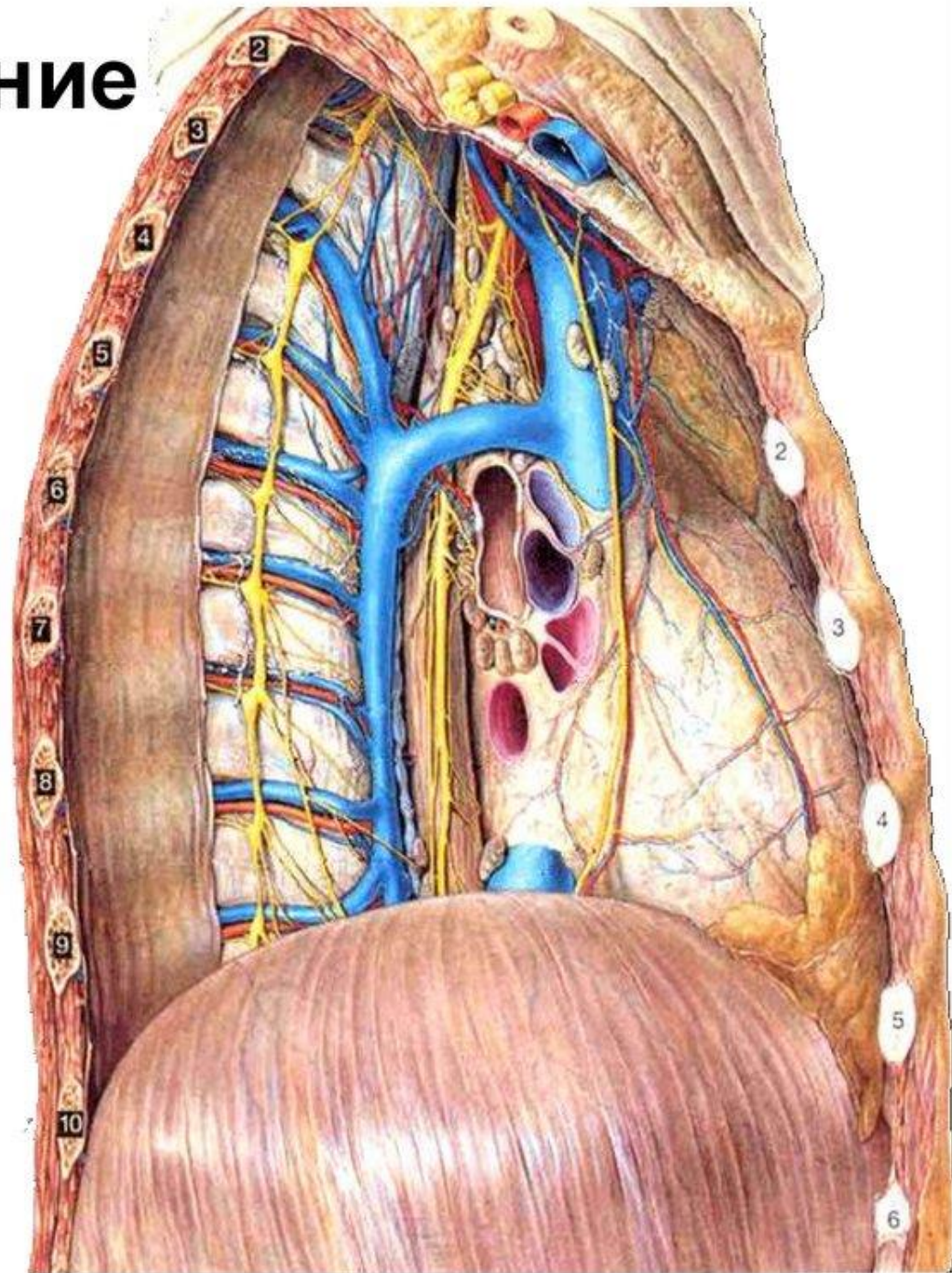
## Среднее средостение

### Границы

между передним и задним средостением

### Содержимое

- перикард с сердцем
- внутриперикардальные отделы крупных сосудов,
- бифуркация трахеи и главные бронхи,
- легочные артерии и вены,
- диафрагмальные нервы,
- лимфатические узлы.



# Нижнее средостение

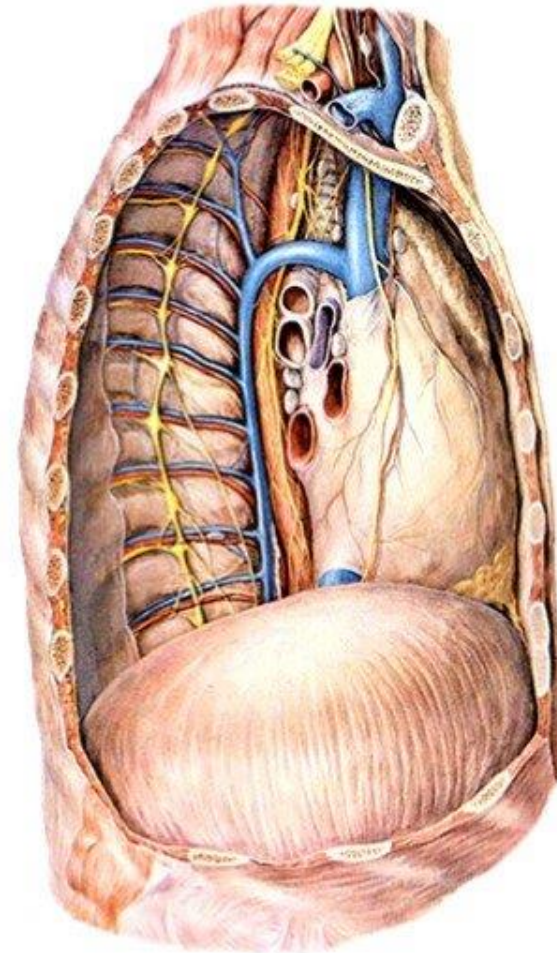
## Заднее средостение

### Границы

- ограничено спереди бифуркацией трахеи, бронхоперикардиальной мембраной и задней стенкой перикарда, сзади — телами IV—XII грудных позвонков, покрытых предпозвоночной фасцией.

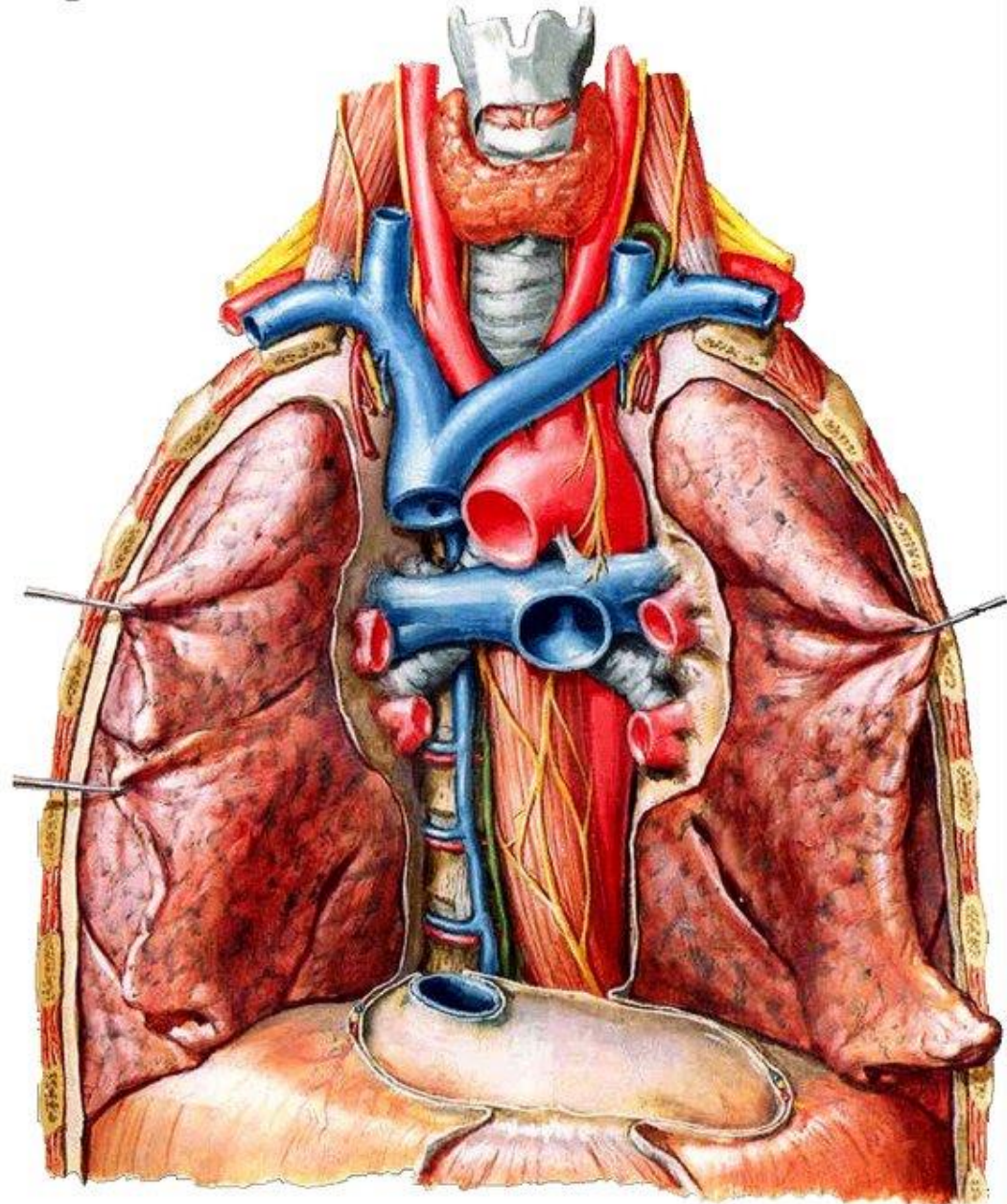
### Содержимое

- нисходящая аорта
- пищевод,
- непарная и полунепарная вены,
- симпатические стволы,
- внутренностные нервы,
- блуждающие нервы,
- грудной проток и лимфатические узлы



# Синтопия дуги аорты

- **Сверху**
  - Три ветви дуги аорты
  - Левая плечеголовная вена
  - Тимус
- **Снизу**
  - Легочная артерия
  - Артериальная связка
  - Левый возвратный нерв
  - Левый главный бронх
  - Поверхностное сердечное сплетение



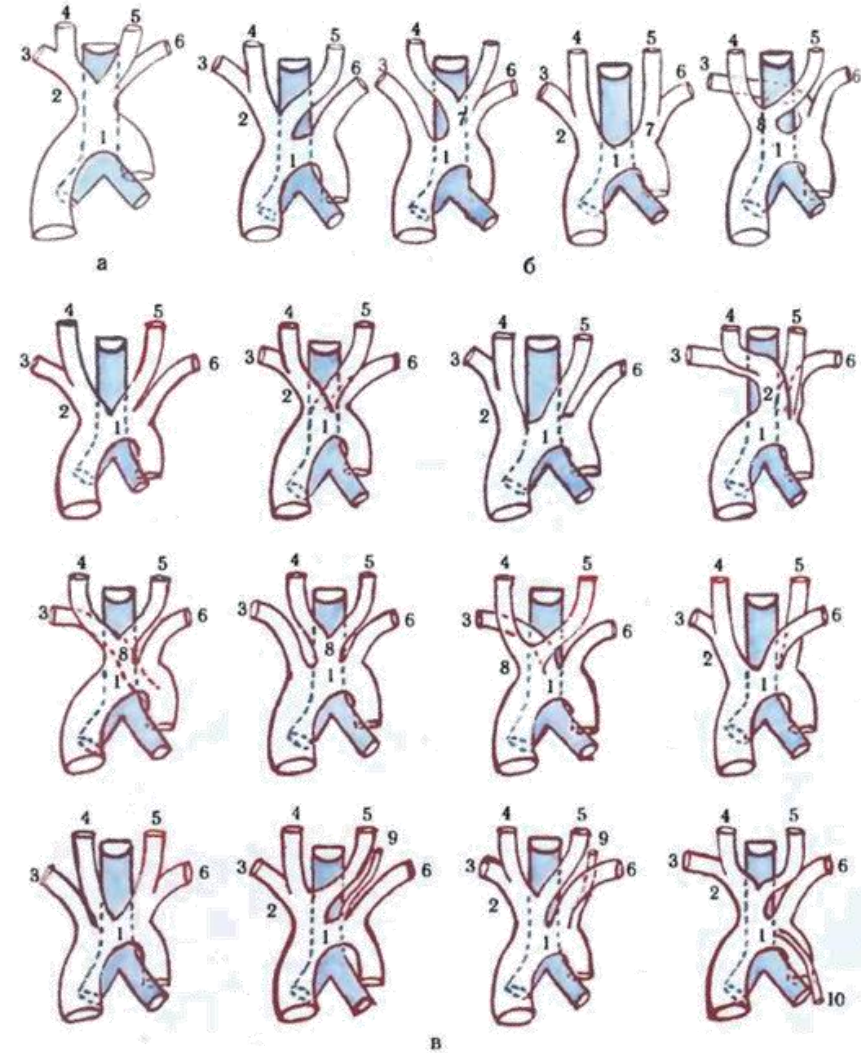
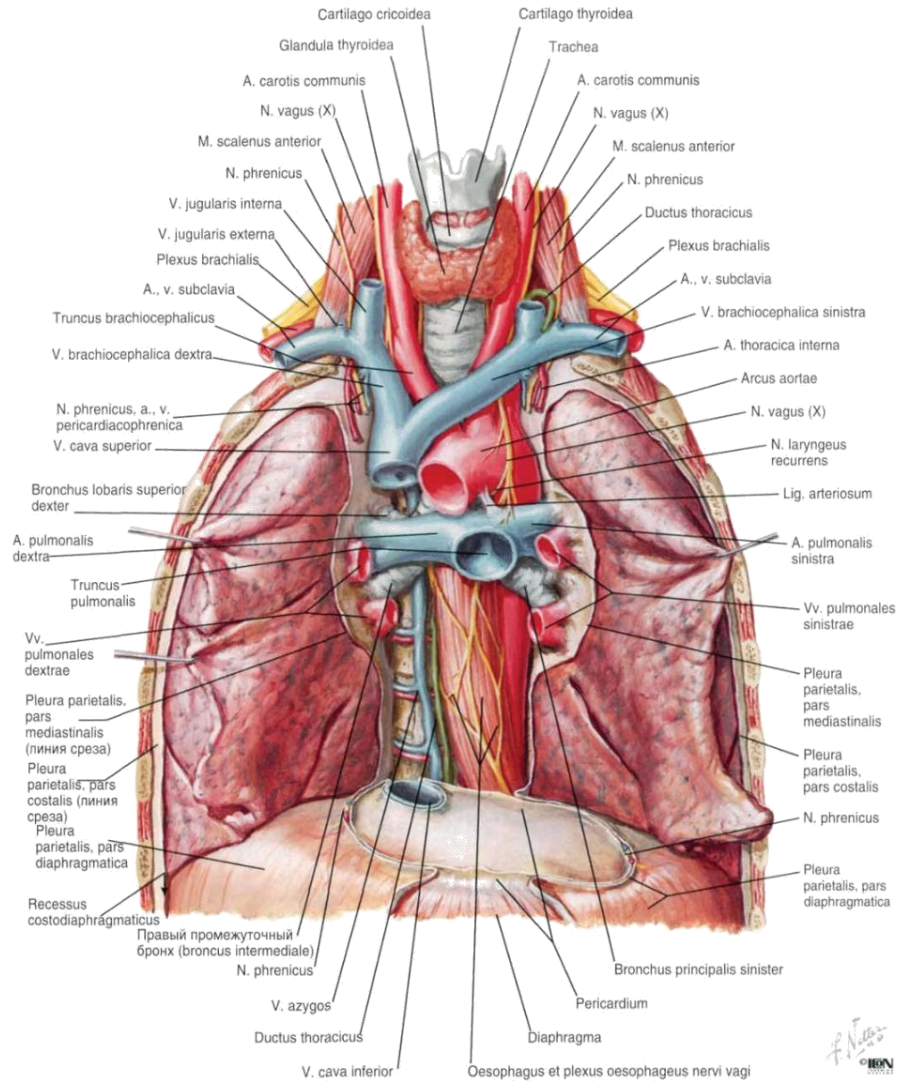
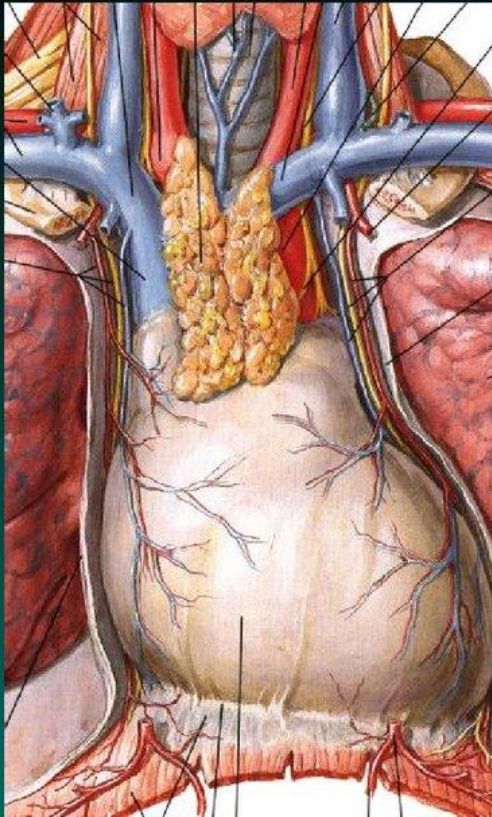


Рис. 76. Разновидности начала ветвей от дуги аорты (схема составлена по материалам литературы, собранной М. А. Тихомировым, а также по материалам автора).

а — от дуги аорты отходит одна вена; б — две вены; в — три вены; г — четыре вены; 1 — arcus aortae; 2 — truncus brachiocephalicus; 3 — a. subclavia dextra; 4 — a. carotis communis dextra; 5 — a. carotis communis sinistra; 6 — a. subclavia sinistra; 7 — truncus brachiocephalicus sinister; 8 — отхождение общих сонных артерий одним стволом; 9 — a. vertebralis; 10 — a. thoracica interna; 11 — a. carotis externa; 12 — a. carotis interna; 13 — a. thyroidea ima; 14 — a. thyroidea inferior dextra.

# Тимус



# Диафрагмальный нерв (nervus phrenicus)

См. также рис. 27, 123

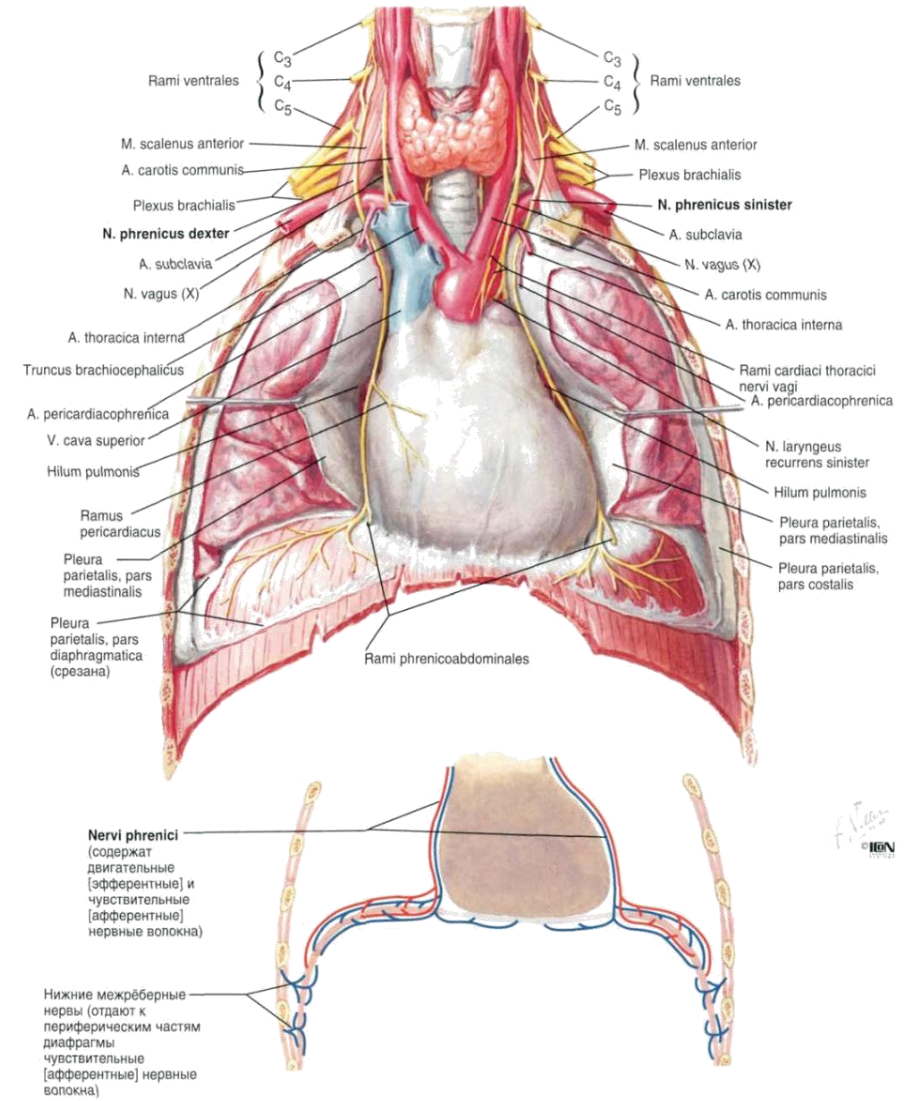
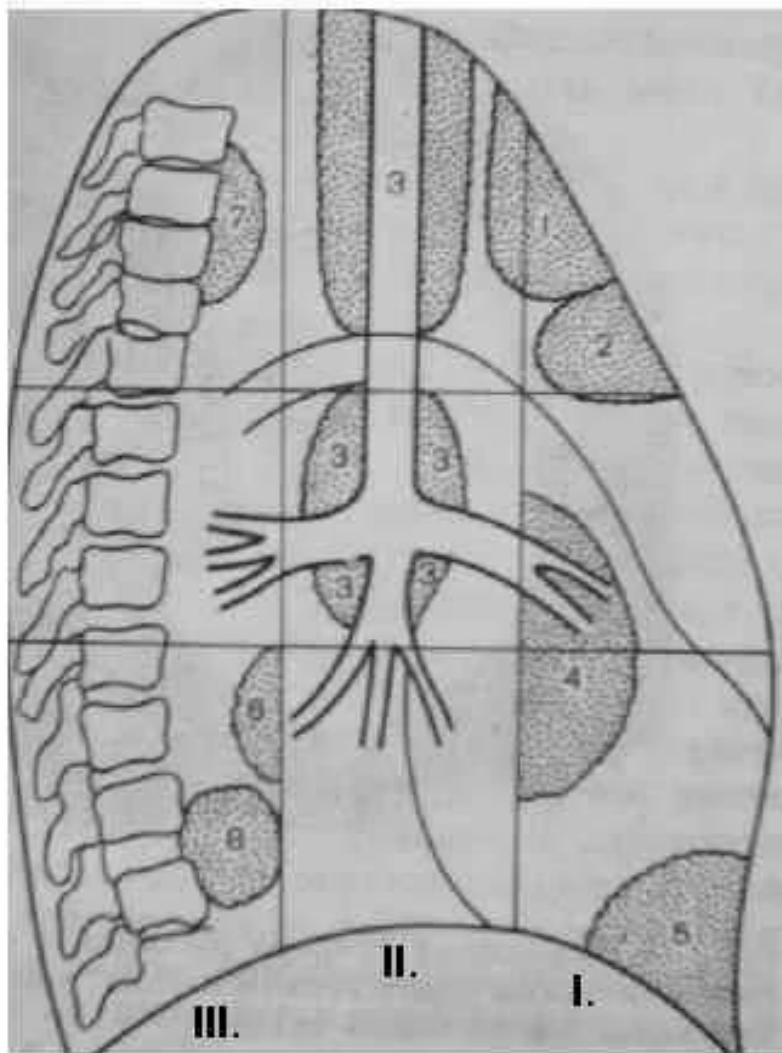


Рисунок 182

# Локализация патологии в средостении

Томограммы и боковые снимки могут по локализации процесса обосновать этиологический диагноз процесса, симулирующие по обзорному снимку увеличение корня легкого.



## I. Переднее средостение:

1. Увеличение щитовидной железы
2. Увеличение вилочковой железы
4. Дермоидная киста
4. Пневмония
4. Аневризма
4. Целомическая киста перикарда
5. Липома

## II. Среднее средостение:

3. Лимфатические узлы
3. Аневризмы

## III. Заднее средостение:

6. Бронхогенная киста
6. Пневмония
7. Невринома
7. Опухоли пищевода
7. Натечный абсцесс
8. Менингоцеле
- Грыжи диафрагмы

# Пищевод

# Классификация болезней пищевода

1	Пороки развития	Атрезия, врожденные сужение и расширение, удвоение, неопущение желудка
2	Повреждения	Механические: внешние, внутренние (с-м Бурхава), инородные тела Ожоги и их последствия (стриктуры)
3	Дивертикулы	Дивертикулы: пульсионные, тракционные
4	Воспалительные	Рефлюкс-эзофагит, туберкулез, сифилис, пептическая язва, пищевод Барретта, и др.
5	Опухоли и кисты	Доброкачественные опухоли (лейомиомы, фибромы, рабдомиомы, липомы, невриномы, ангиомы, миксомы) Злокачественные опухоли (рак, саркома) Кисты
6	Функциональные заболевания	Ахалазия кардии Эзофагоспазм



# Нормальная анатомия пищевода

- Пищевод размещается кпереди от позвоночного столба. Начинается от глотки на уровне CVI-VII и впадает в желудок на уровне ThX-XI. Длина пищевода у муж. 24-28 см; у жен. 21-23 см; ширина 14-28мм.
- Пищевод имеет 3 анатомических и 2 физиологических сужения:
  - 1) глоточное
  - 2) Бронхиальное
  - 3) диафрагмальное
  - 4) аортальное
  - 5) кардиальное



Пищевод для дифференциации хирургической тактики целесообразно разделить на несколько отделов:

- Шейный отдел располагается от уровня 6-го шейного позвонка (соответственно уровню перстневидного хряща) до 2-го грудного и имеет длину 4–5 см.
- Книзу до диафрагмы располагается грудной отдел пищевода – его длина 15–16 см.
  - верхнегрудной отдел (до верхнего края дуги аорты),
  - среднегрудной (на уровне корня легкого)
  - нижнегрудной отдел (книзу от уровня нижней легочной вены).
- Абдоминальный отдел пищевода расположен книзу от уровня пищеводного отверстия диафрагмы, имеет длину 4–5 см и отличается большой изменчивостью как по длине, так и по строению.

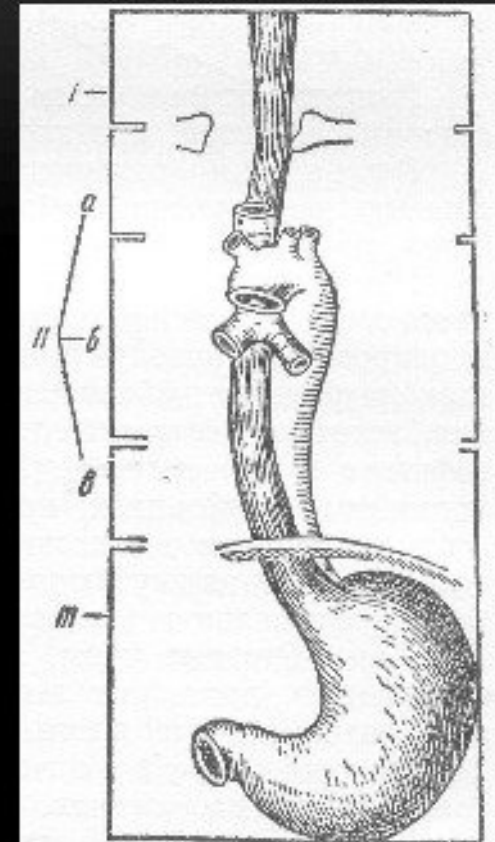

Рис. 54. Пищевод.

I – шейный отдел; II – грудной отдел; а – верхний участок грудного отдела, б – средний участок, в – нижний участок; III – брюшной отдел.

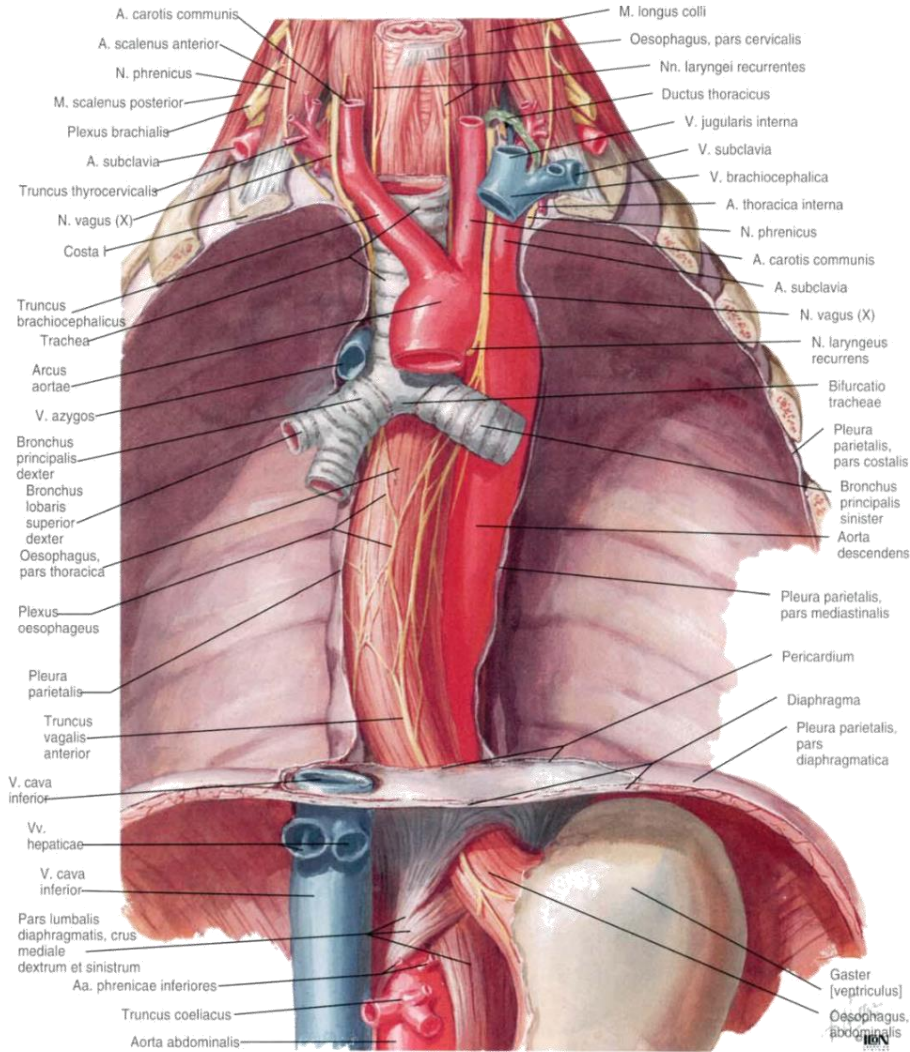
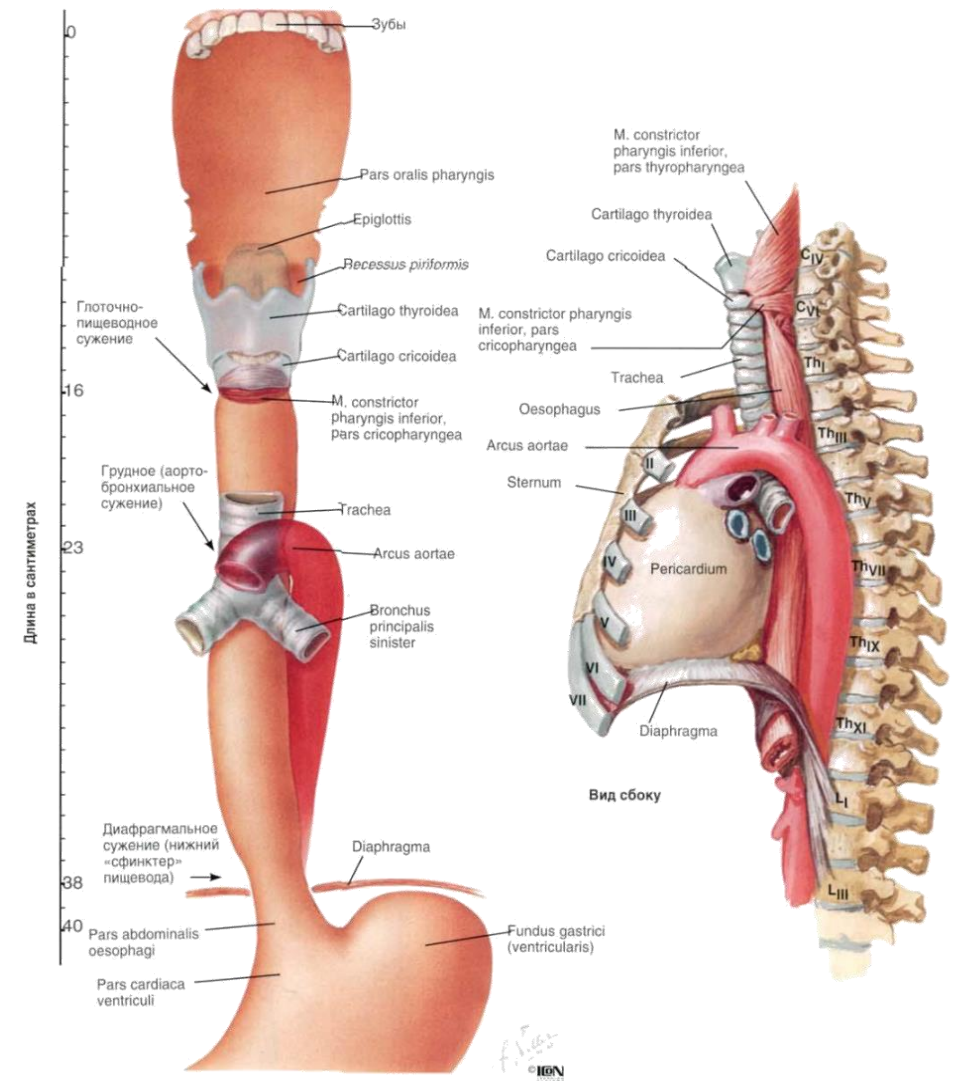


Рисунок 220

ГРУДНАЯ КЛЕТКА



СРЕДОСТЕНИЕ

Рисунок 221

# Иннервация пищевода

См. также рис. 152, 198

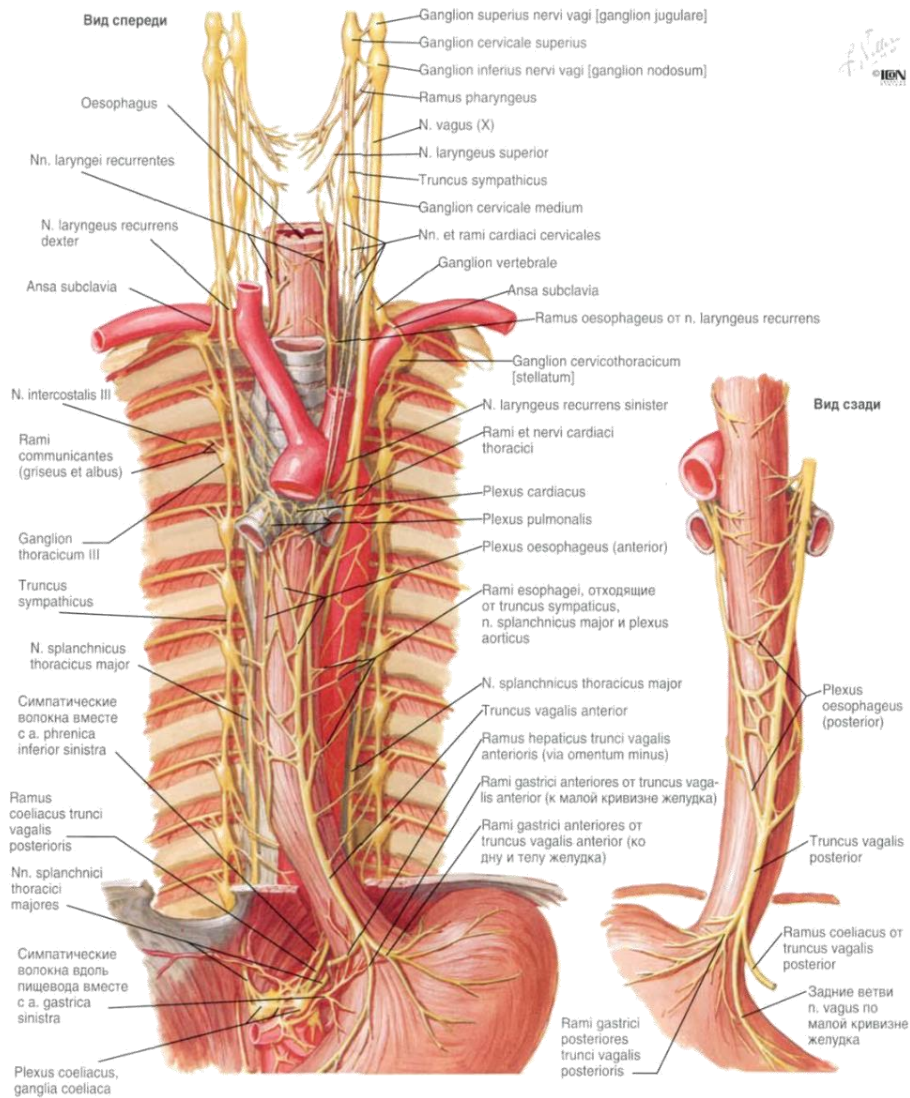
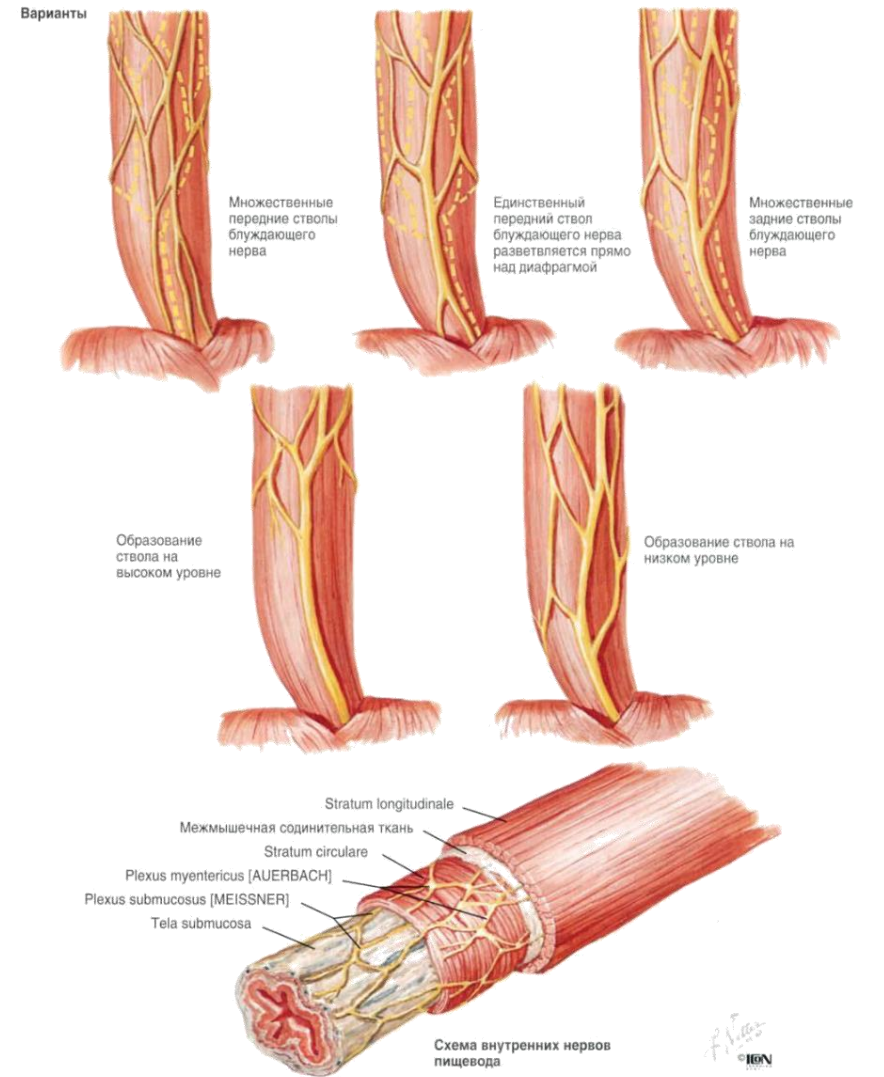


Рисунок 228

ГРУДНАЯ КЛЕТКА

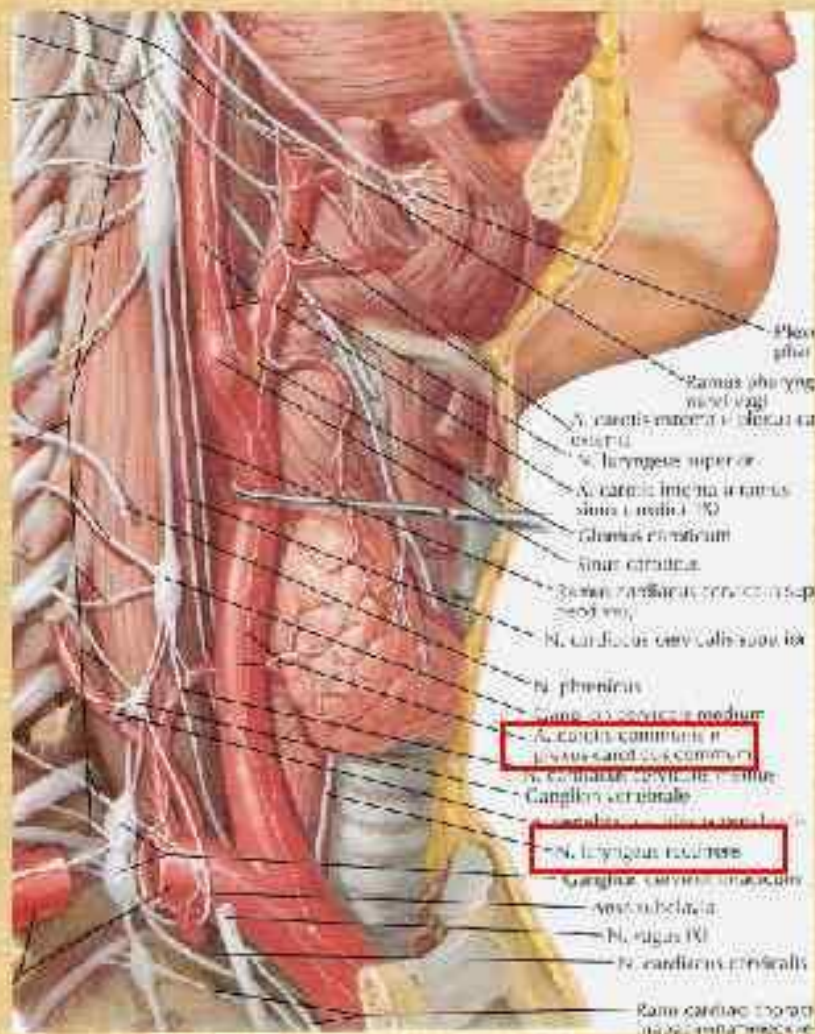
# Внутренние нервы и варианты нервов пищевода



СРЕДОСТЕНИЕ

Рисунок 229

# ТОПОГРАФИЯ, СИНТОПИЯ ПИЩЕВОДА



**Топография шейной части пищевода:**  
от перстневидного хряща до вырезки  
грудины

**Синтопия:**

**Спереди** – трахея, правый возвратный  
гортанный нерв.

**Сбоку** - общая сонная артерия, нижние  
полюса долей щитовидной железы.

**Сзади** - предпозвоночная пластинка  
шейной фасции.

**Позадипищеводное и околопищеводное  
клетчаточные пространства**

# Топография пищевода

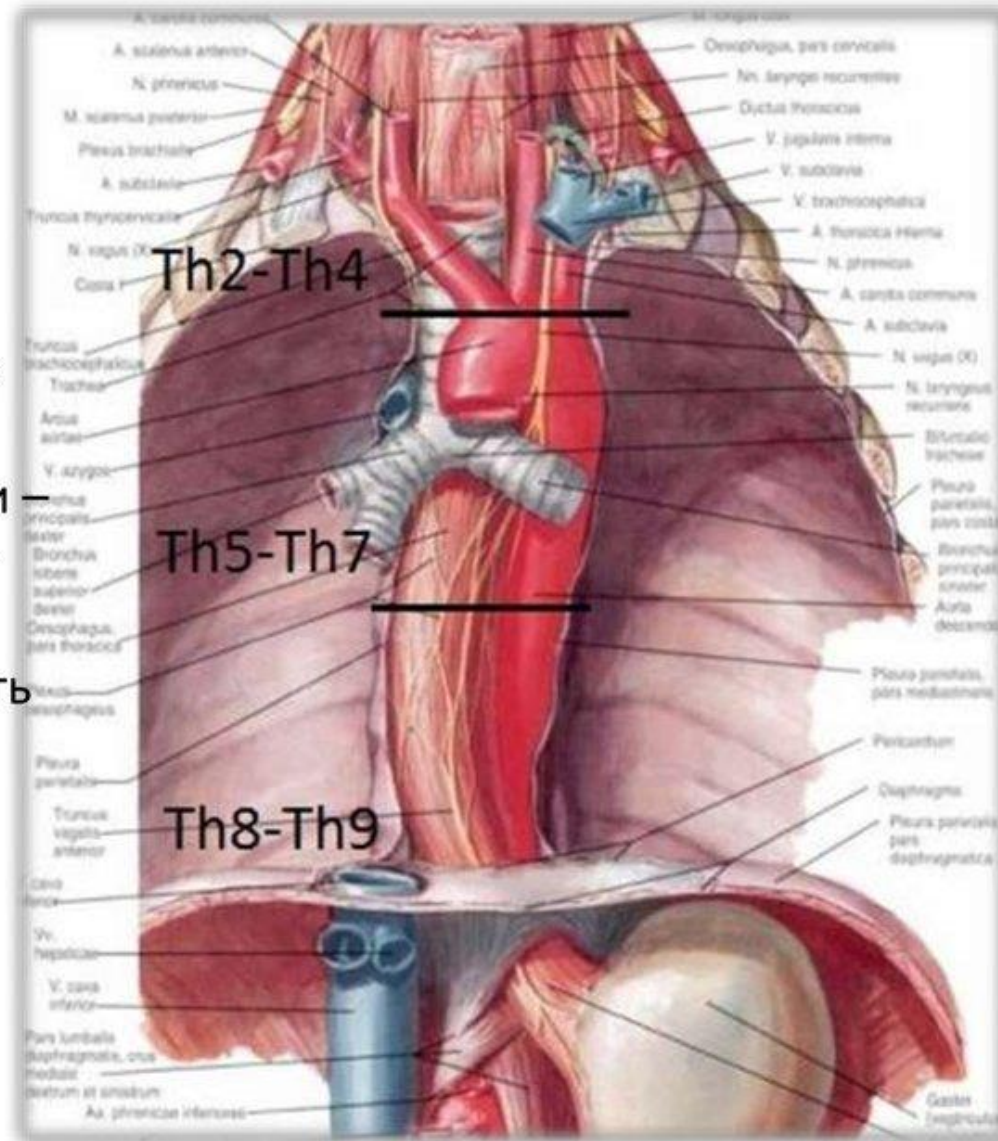
**Грудная часть (15-18см)**

*Голотопия:* грудная полость, заднее средостение.

*Скелетотопия:* Th2 – Th9.

*Синтопия:* спереди – трахея, на уровне Th3 – дуга аорты, Th5 – левый ГБ, Th7 – перикард. сзади – позвоночный столб, по бокам – выше Th6 – медиастинальная плевра, ниже Th6 – грудная часть аорты слева и непарная вена справа, между ними – грудной проток.

*Грудной отдел пищевода делится на три части.*



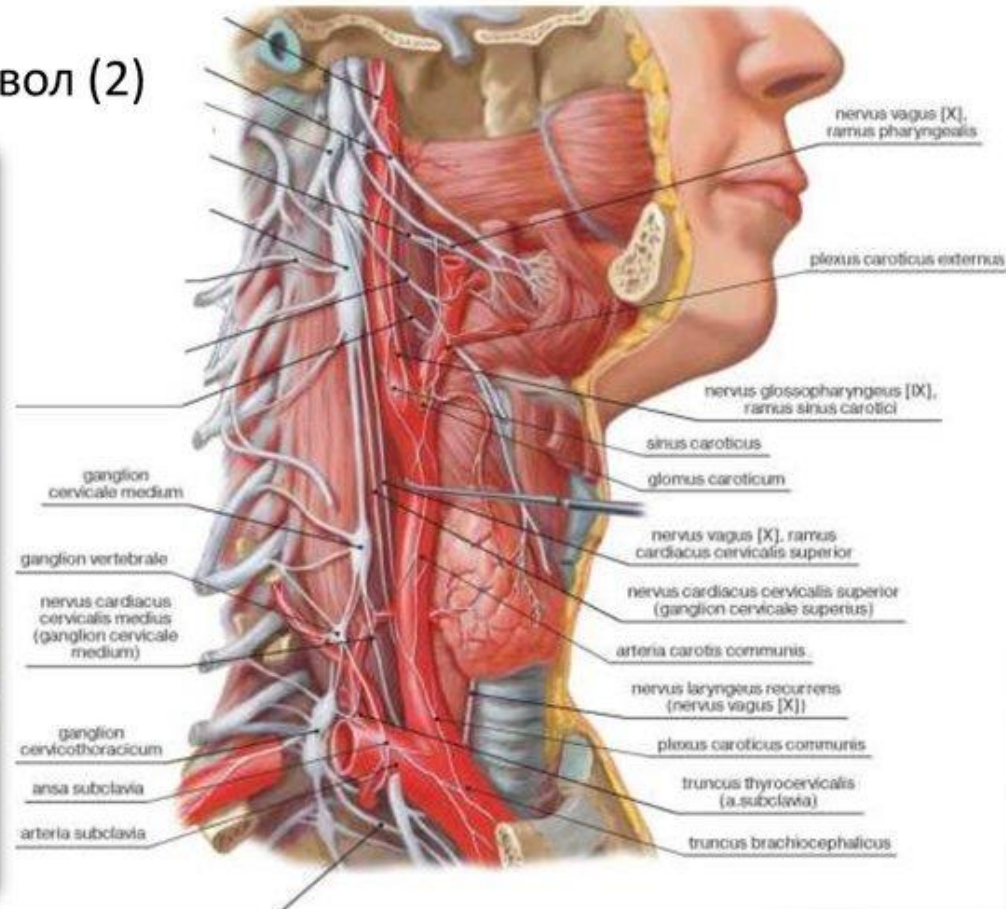
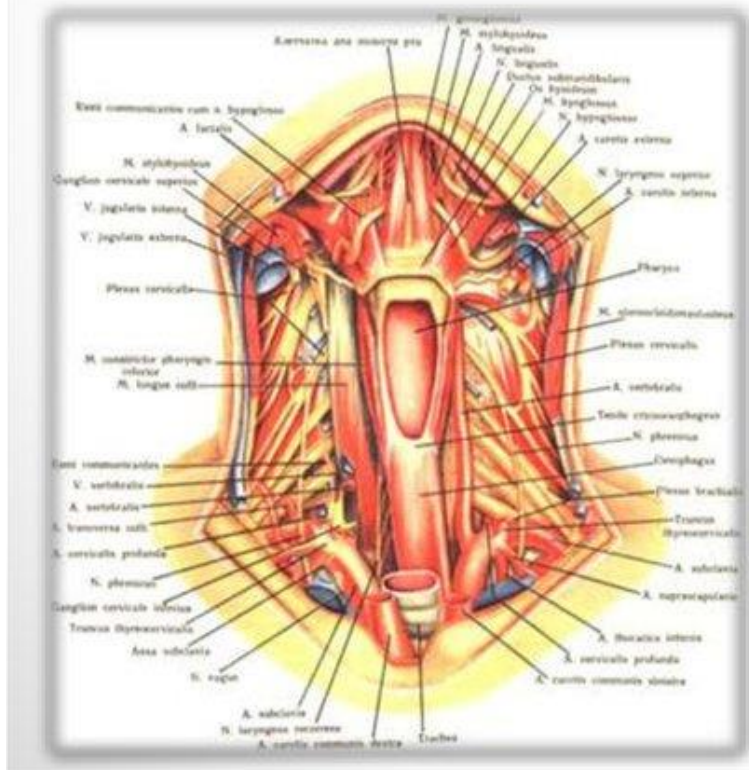
# Кровоснабжение пищевода

Отделы пищевода	Источники кровоснабжения
Шейный	Правая нижняя щитовидная а. (100%) Левая нижняя щитовидная а. (100%) Левая верхняя щитовидная а. (6%) Правый щито-шейный ствол (2 %) Правая подключичная а. (7%) Левая подключичная а. (3%)
Верхнегрудной отдел	Правая верхняя щитовидная а. (58%) Левая верхняя щитовидная а. (64%) Ветви реберно-шейных стволов Ветви подключичных а. Правый щито-шейный ствол Правая позвоночная а. Правая внутренняя грудная а.
Среднегрудной отдел	Бронхиальные а. (100%) Пищеводные ветви грудной аорты Правые межреберные а. (первая и вторая)
Нижнегрудной отдел	Пищеводные ветви грудной аорты Собственная пищеводная а, отходящая от аорты (Th7 - Th9) Ветви правых межреберных а.
Брюшной отдел	Пищеводно-кардиальные ветви левой желудочной а. Пищеводная а. (из грудной аорты) Левая нижняя диафрагмальная артерия

# Кровоснабжение пищевода

## Шейная часть:

1. Нижние щитовидные артерии (100)
2. Левая верхняя щитовидная артерия (6)
3. Ветви от подключичных артерий (артерии Люшка) (правая – 7, левая – 3)
4. Правый щито – шейный ствол (2)





# Кровоснабжение пищевода

## Грудная часть:

### Верхнегрудной отдел:

1. Правая верхняя щитовидная артерия (58)
2. Левая верхняя щитовидная артерия (64)
3. Ветви реберно – шейных стволов
4. Ветви подключичных артерий
5. Правый щито – шейный ствол
6. Правая позвоночная артерия
7. Правая внутренняя грудная артерия

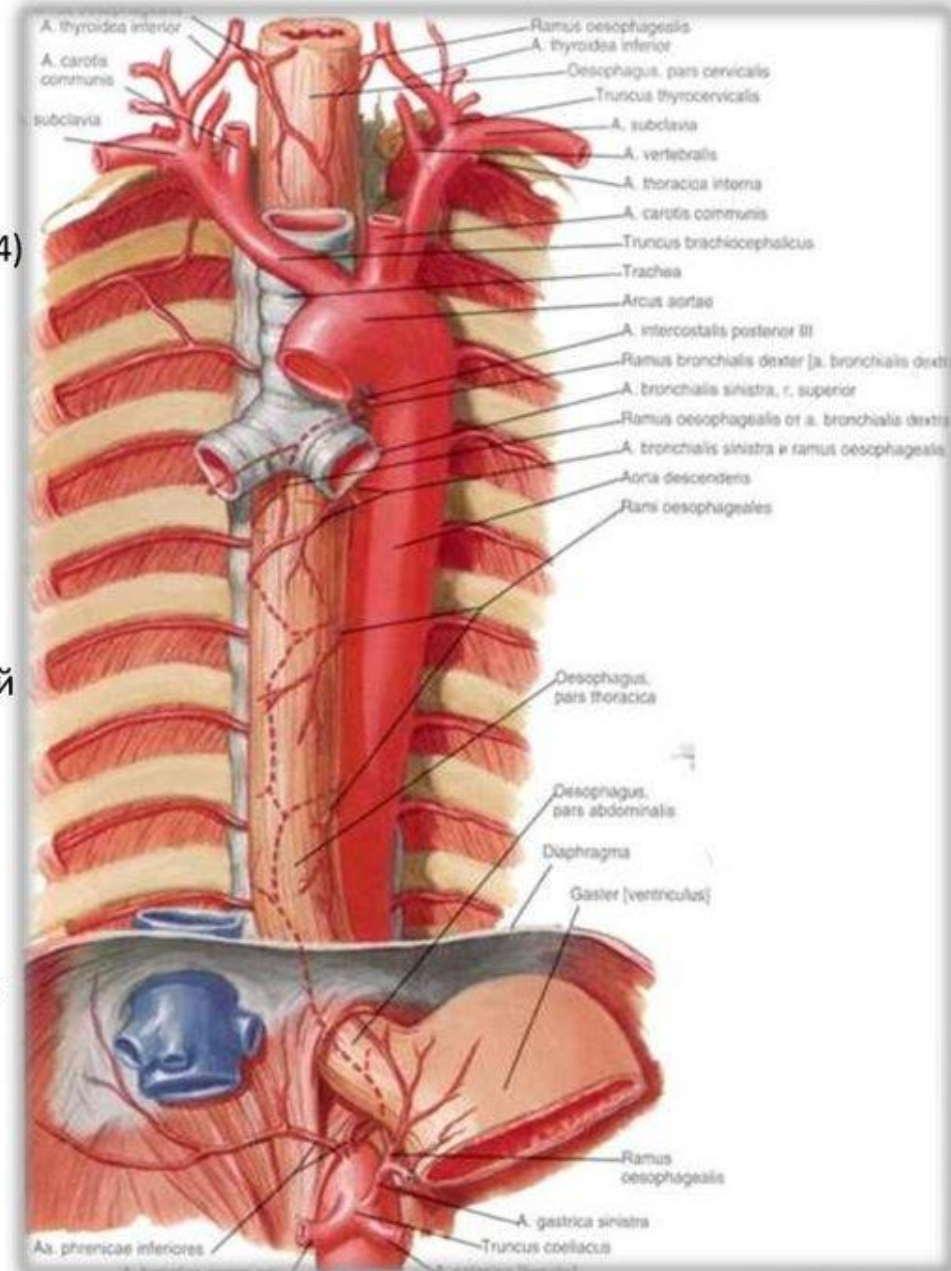
### Среднегрудной отдел:

1. Бронхиальные артерии (100)
2. Собственно пищеводные артерии
3. Ветви от правых межреберных артерий – первой и второй

### Нижнегрудной отдел:

1. Пищеводные ветви от нисходящей аорты
2. Собственная пищеводная артерия от аорты (Th7-Th9)
3. Ветви правых межреберных артерий – непостоянны

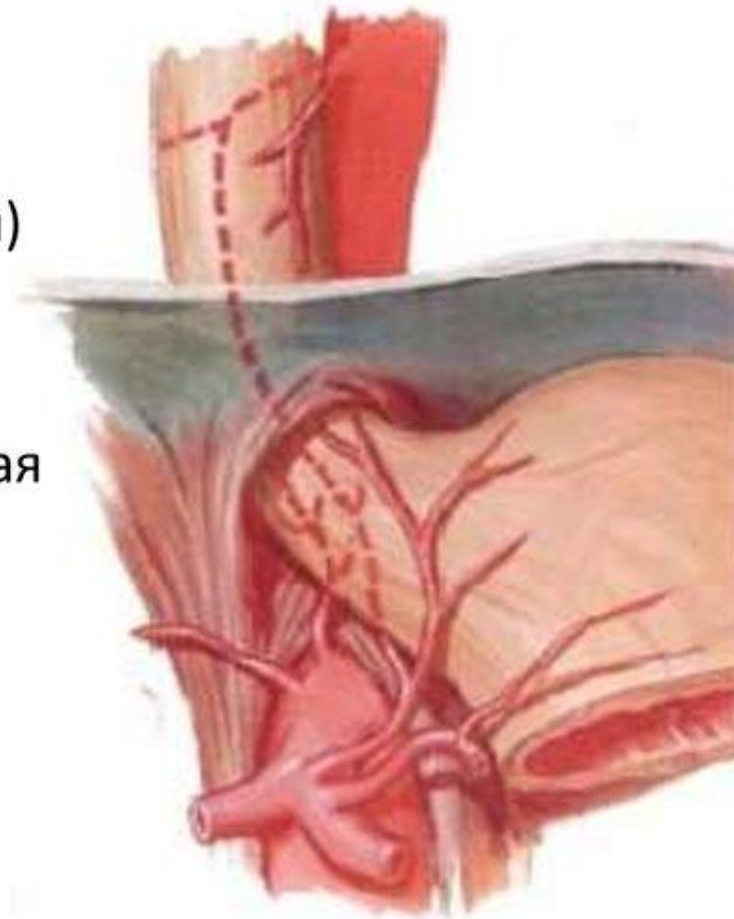
**!** На уровне дуги аорты и пищеводного отверстия диафрагмы пищевод имеет наименьшее кровоснабжение.



# Кровоснабжение пищевода

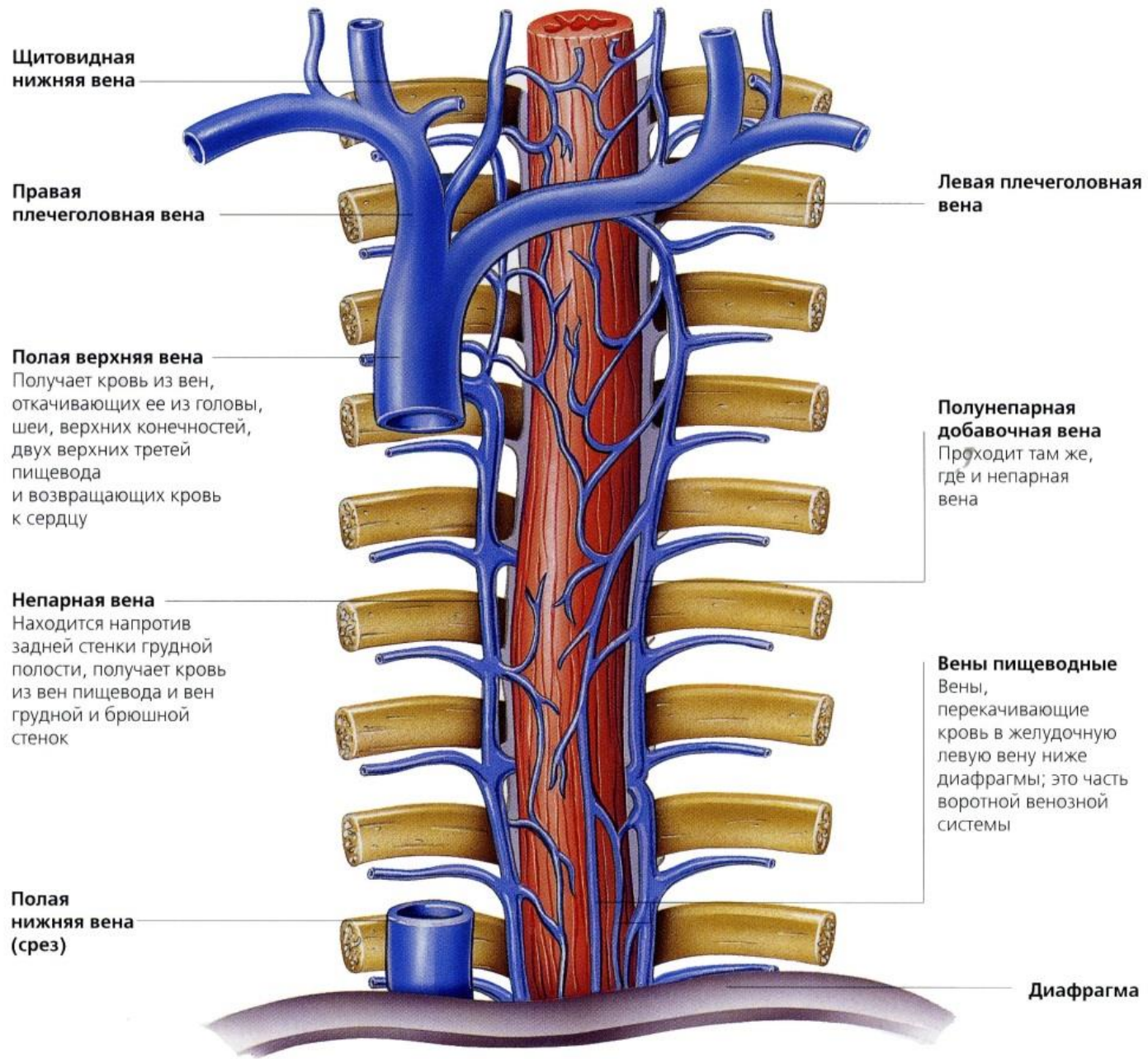
## Брюшная часть:

1. Левая желудочная артерия (нижняя пищеводная артерия)
2. Пищеводная артерия из грудной аорты
3. Левая нижняя диафрагмальная артерия
4. **!** Ветви от селезеночной артерии – непостоянны
5. **!** Ветви от верхней надпочечниковой артерии - непостоянны



Наиболее частые варианты:  
rami esophagealis отходя  
от a. phrenica inferior sinistra  
или прямо от truncus coeliacus

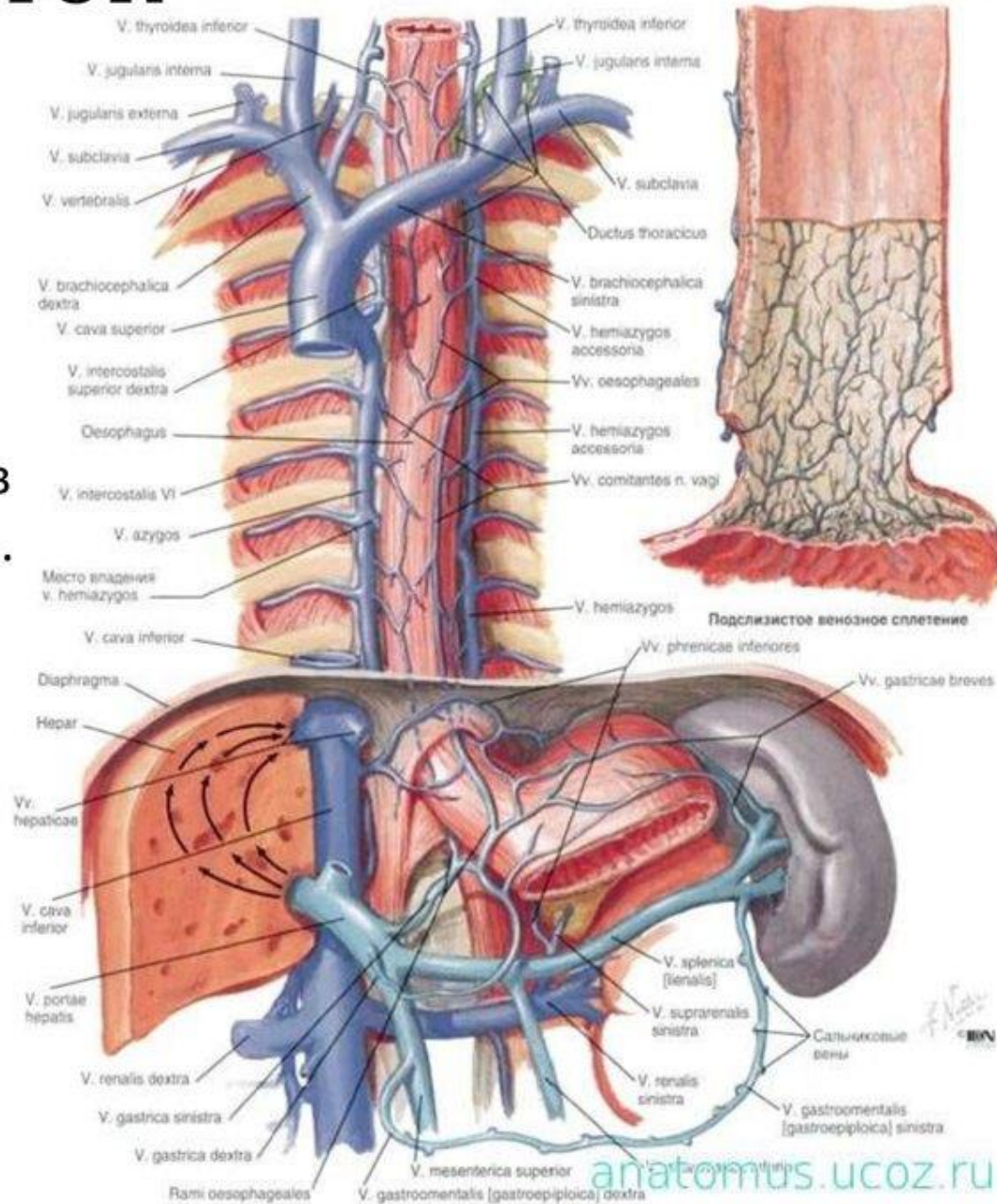
# Вены пищевода



# Венозный отток

- Подслизистое венозное сплетение.
- Вены, соответствующие питающим артериям.
- В шейном отделе – в ВПВ, среднем отделе – в НВ и ПНВ, затем – в ВПВ. Из нижней трети пищевода – в портальную систему.

**!** Образуются  
портоскавальные и  
кавакавальные  
анастомозы



## Строение внутриорганной лимфатической системы пищевода

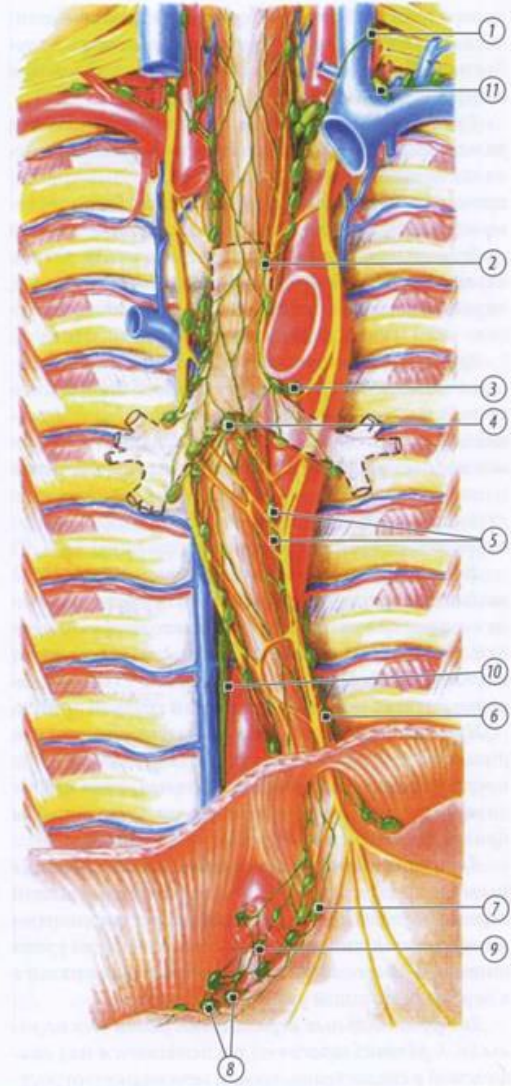
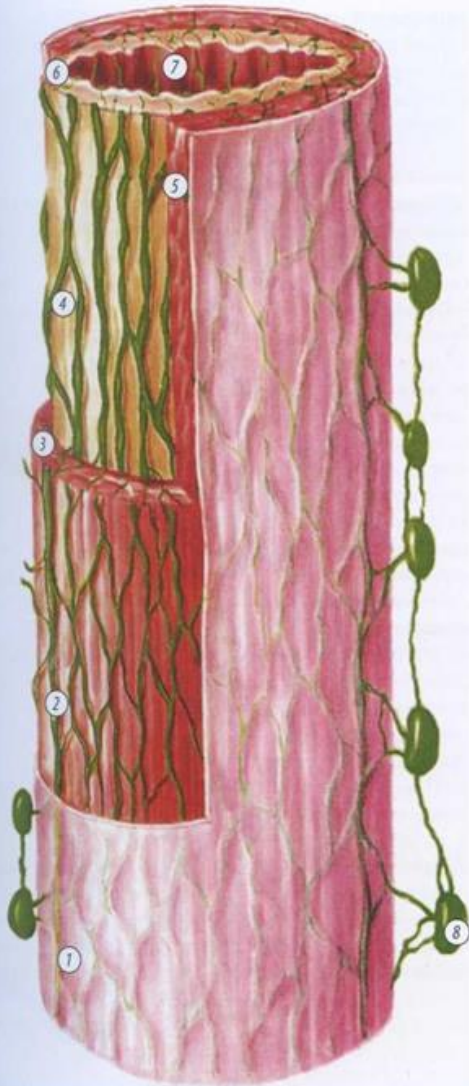
1. Адвентиция
2. Л/с подадвентициального слоя
3. Л/с мышечного слоя
4. Л/с подслизистой основы
5. Мышечная оболочка
6. Подслизистая основа
7. Слизистая оболочка
8. Пристеночные лимфоузлы

### Регионарные л/у пищевода

1. Глубокие шейные
2. Паратрахеальные
3. Верхние трахеобронхиальные
4. Нижние паратрахеальные (бифуркационные)
5. Задние средостенные
6. Верхние диафрагмальные
7. Левые желудочные
8. Правые желудочные
9. Чревные
10. Грудной проток
11. Место впадения грудного протока в левые венозный угол

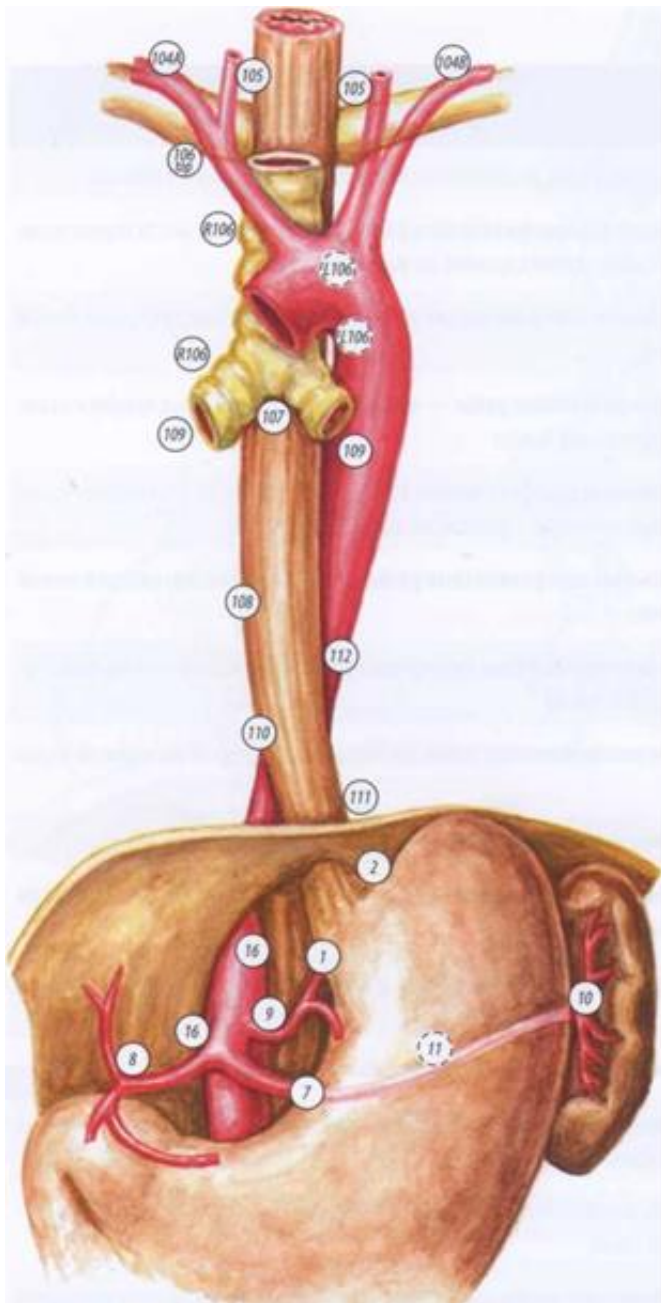
Топография лимфатических узлов пищевода

13



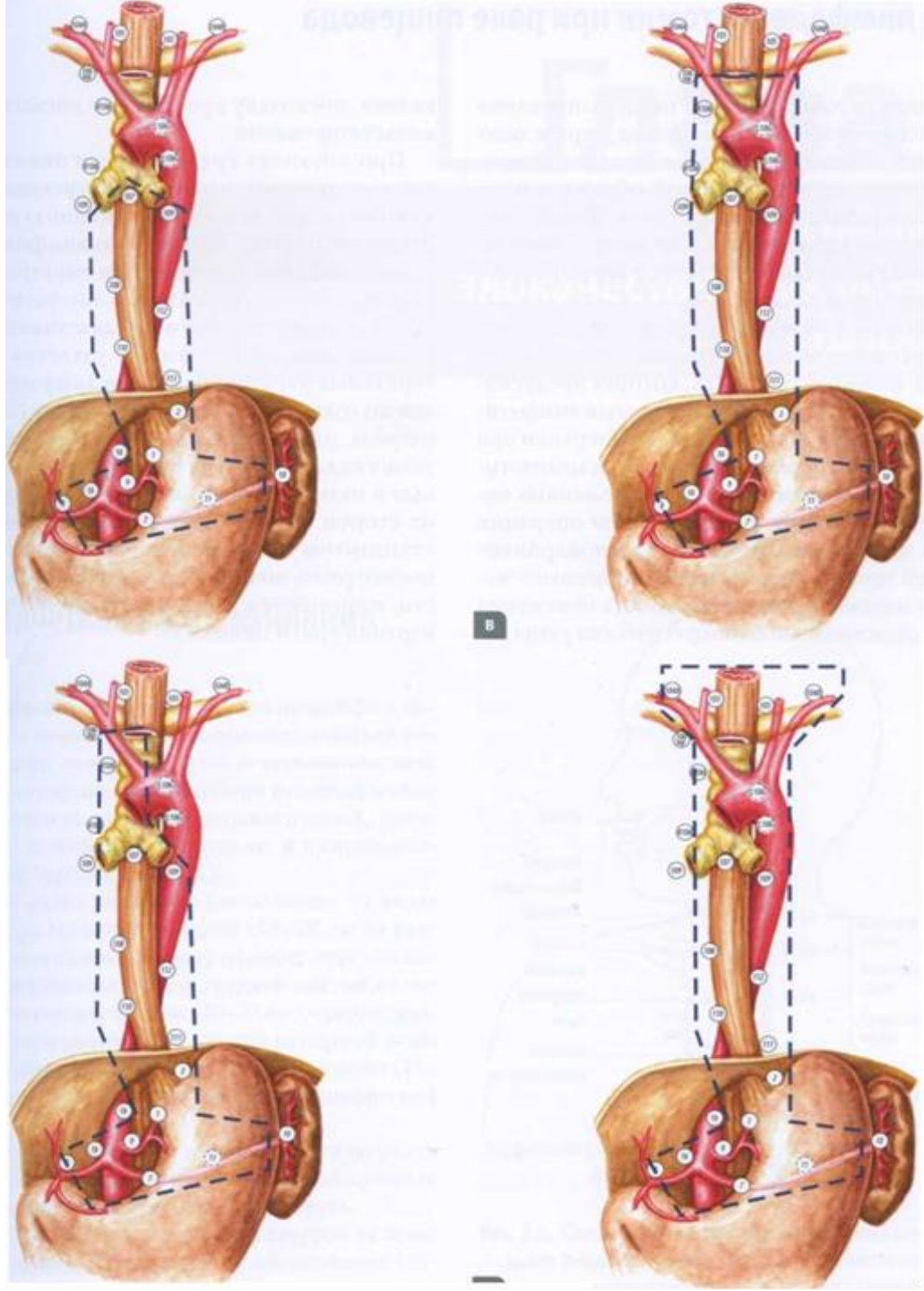
## **Особенности лимфатической системы пищевода**

- **Крупные продольные лимфатические коллекторы по всему длинику пищевода расположены в подслизистой основе.**
- **Отводящие лимфатические сосуды пищевода, нередко минуя регионарные лимфатические узлы, впадают непосредственно в систему грудного протока или в левые желудочные лимфатические узлы через так называемый краевой лимфатический сосуд.**



## Лимфатические коллекторы пищевода:

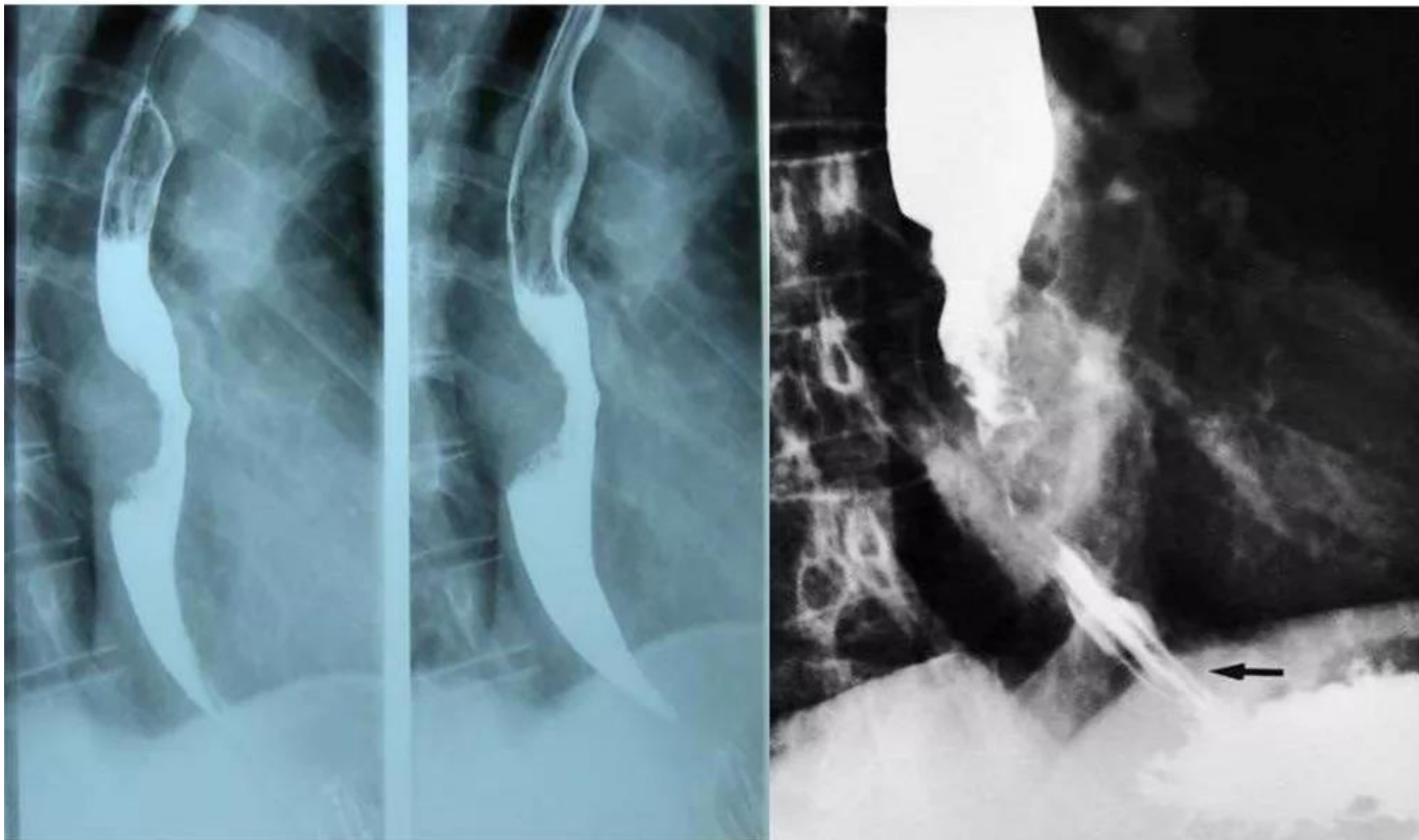
- 104А — надключичные правые;
- 104В — надключичные левые;
- 105— верхние грудные параэзофагеальные;
- 106top — правого возвратного гортанного нерва;
- R106 — правые грудные паратрахеальные;
- L106 — левые грудные паратрахеальные;
- 107 — бифуркационные;
- 108 — среднегрудные параэзофагеальные;
- 109 — ворот легких;
- 110 — нижнегрудные параэзофагеальные;
- 111 — диафрагмальные;
- 112 — задние медиастинальные;
- 1 — правые паракардиальные;
- 2 — левые паракардиальные;
- 7 — левой желудочной артерии;
- 8 — общей печеночной артерии;
- 9 — чревного ствола;
- 10 — ворот селезенки;
- 11 — селезеночной артерии;
- 16 — парааортальные абдоминальные

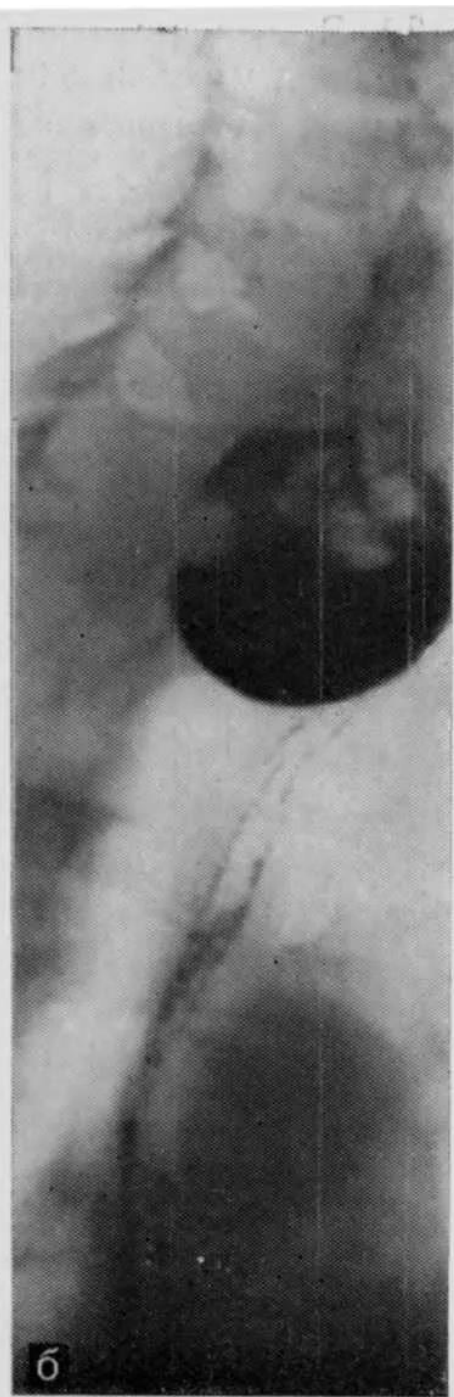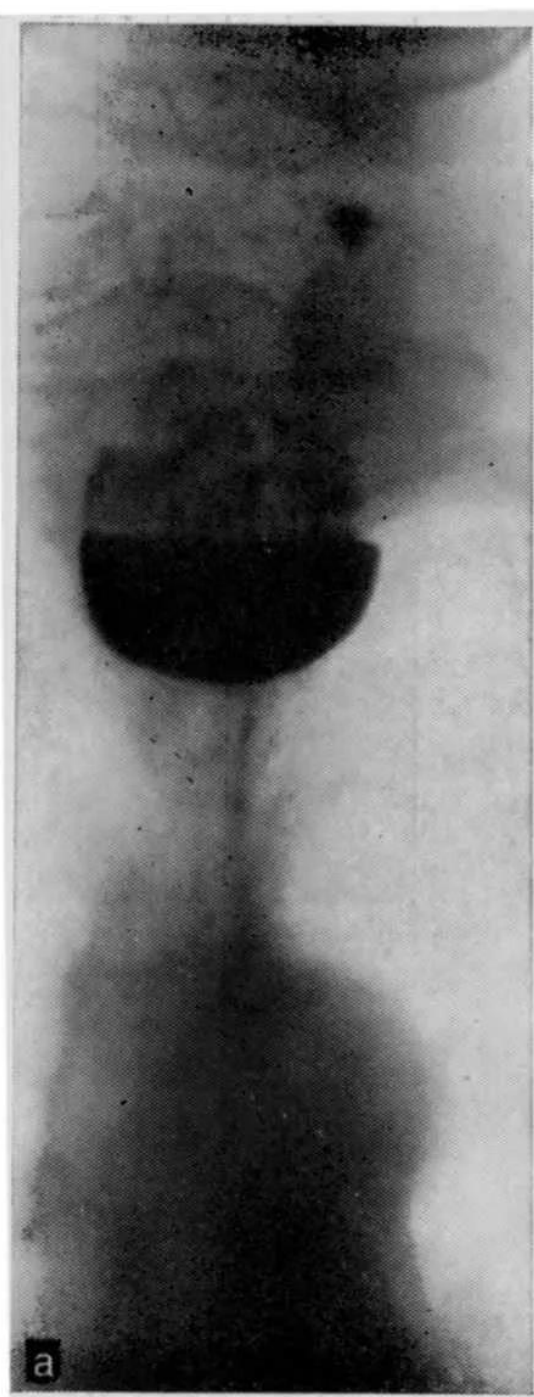

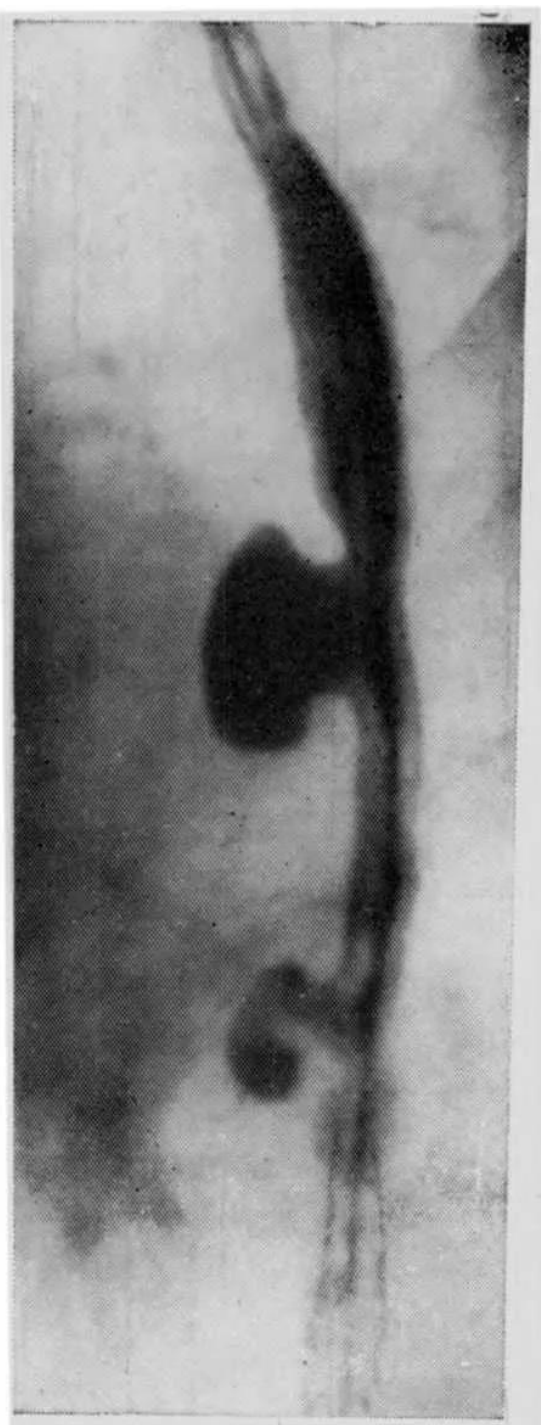
## Варианты лимфаденэктомии при раке пищевода



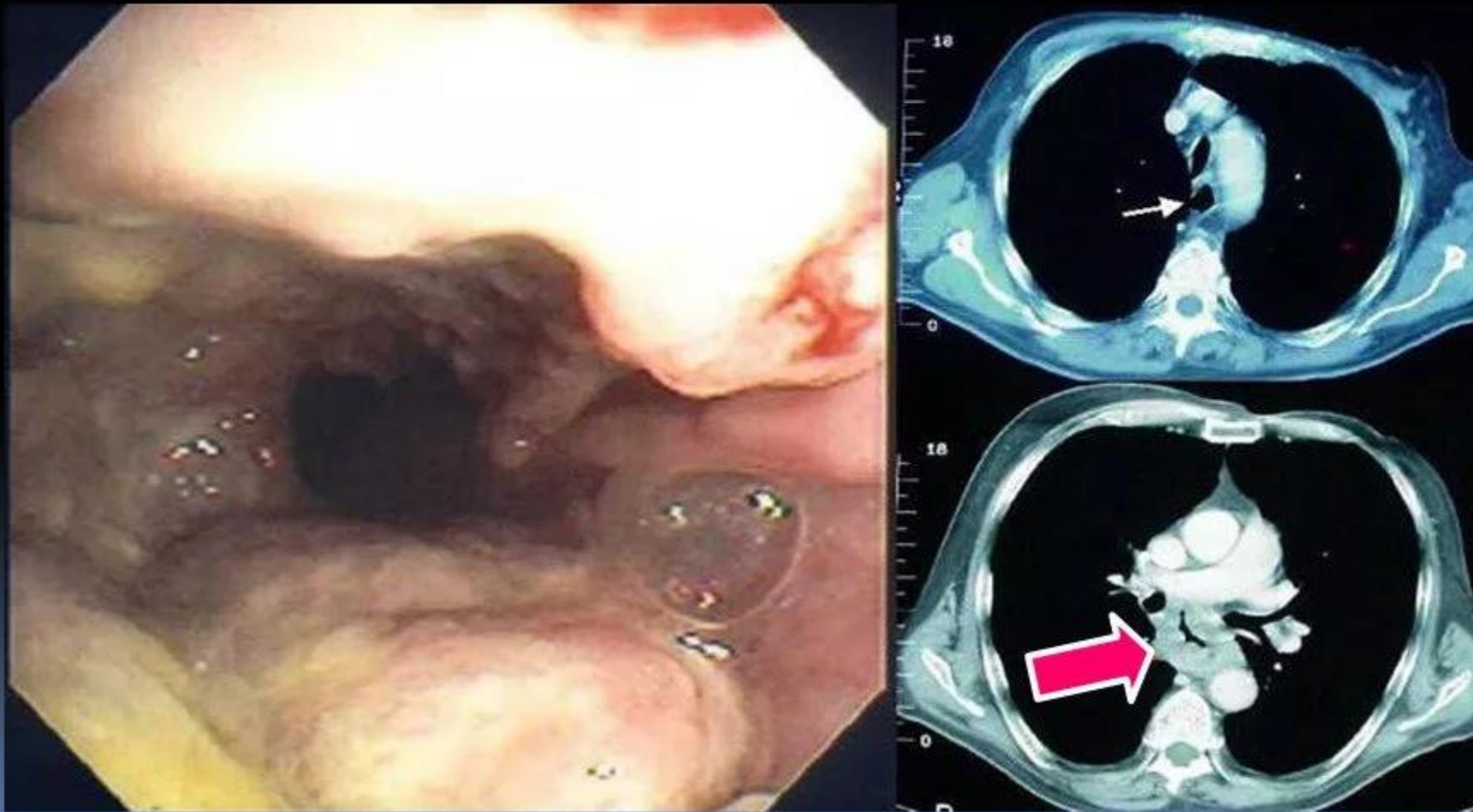
# Рентгеновская диагностика рака пищевода

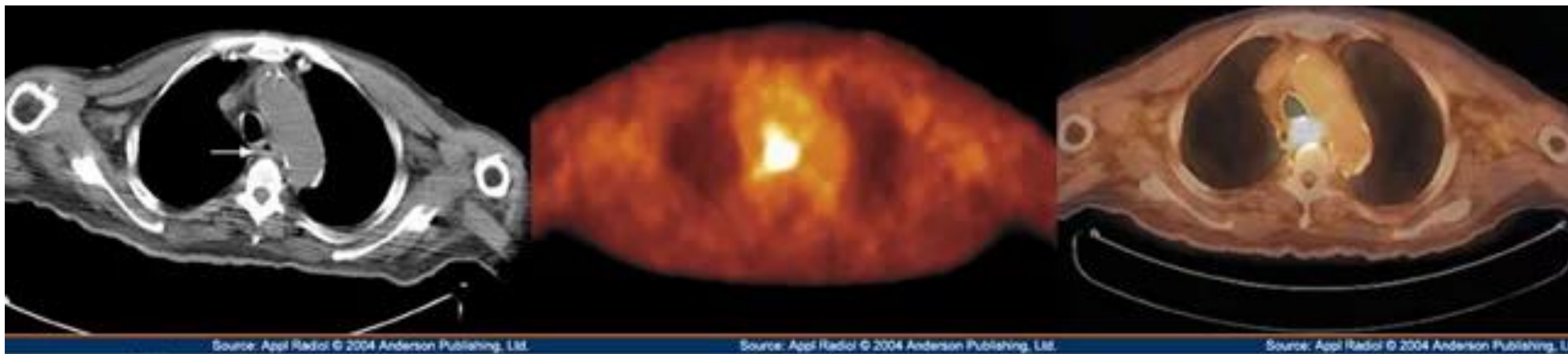



# Компьютерная томография в диагностике рака пищевода

- Циркулярное утолщение стенки пищевода





Source: Appl Radiol © 2004 Anderson Publishing, Ltd.

Source: Appl Radiol © 2004 Anderson Publishing, Ltd.

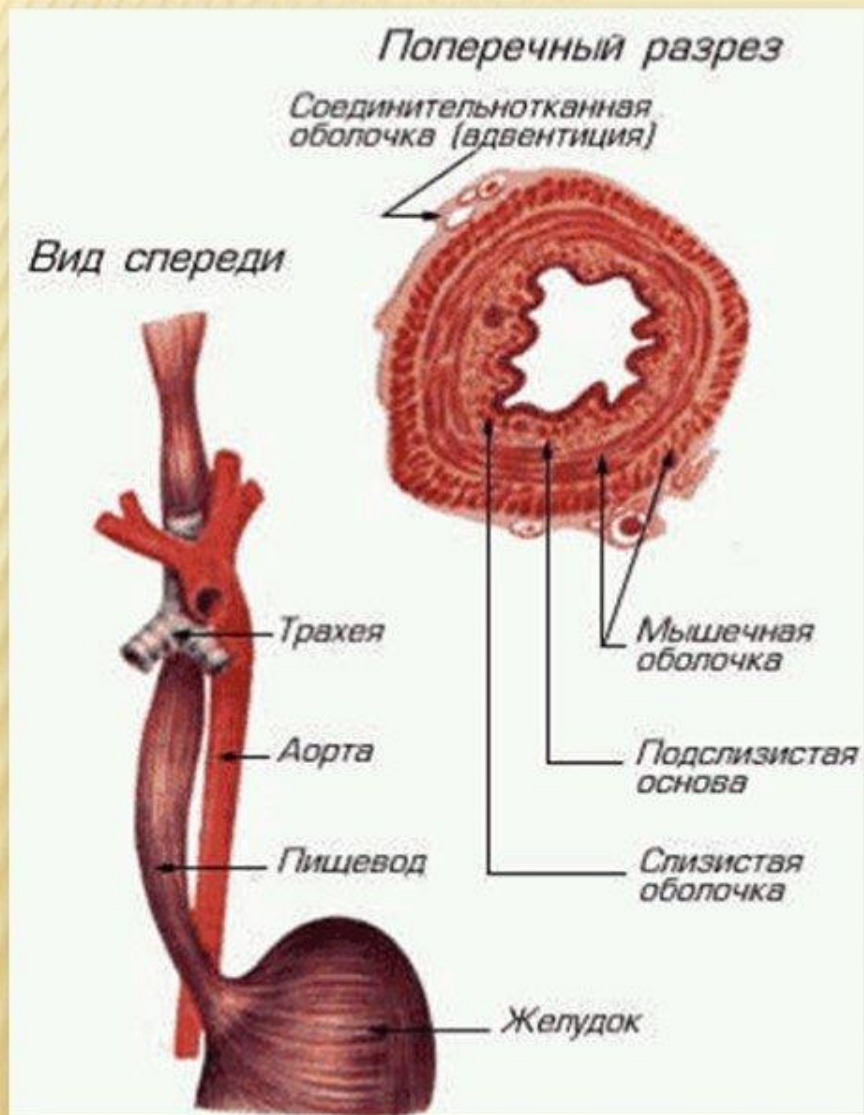
Source: Appl Radiol © 2004 Anderson Publishing, Ltd.

**КТ-изображение.**  
Видны мелкие детали,  
но опухоль сливается  
со здоровыми тканями.

**ПЭТ-изображение.**  
Хорошо видна светящаяся  
опухоль, но сложно  
оценить ее расположение.

**ПЭТ-КТ.**  
Хорошо видна опухоль  
и ее положение по  
отношению к органам.

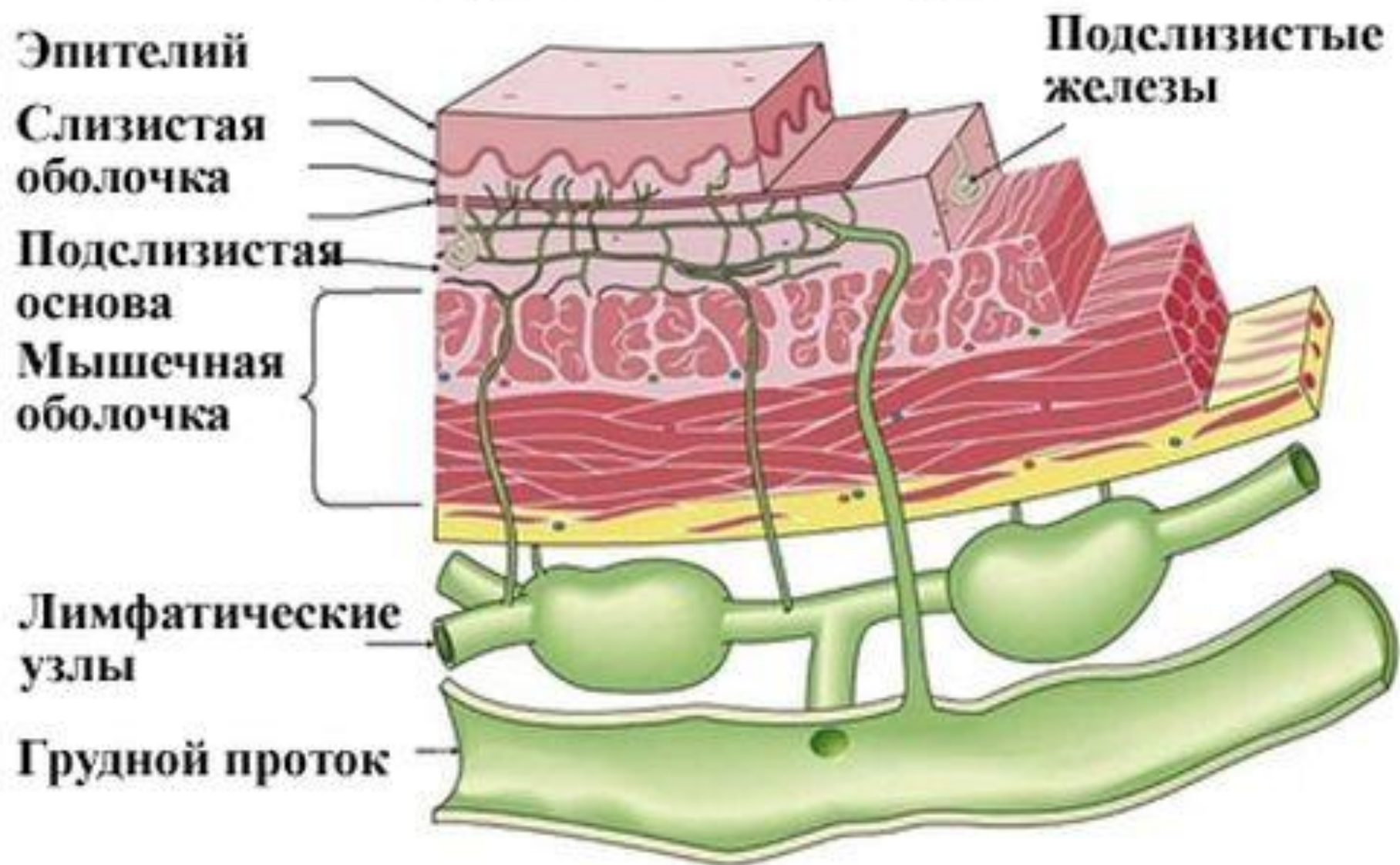
# ➤ ПИЩЕВОД



**Пищевод** — часть пищеварительного канала. Представляет собой сплюснутую в переднезаднем направлении полую мышечную трубку, по которой пища из глотки поступает в желудок.

Мышечная оболочка пищевода состоит из двух слоев: наружного продольного и внутреннего циркулярного. В верхней части пищевода мышечная оболочка образована поперечно-полосатыми мышечными волокнами. Примерно на уровне одной трети пищевода поперечно-полосатые мышечные волокна постепенно заменяются гладкомышечными. В нижней части мышечная оболочка состоит только из гладкомышечной ткани.

## Строение пищевода



# Особенности строения стенки пищевода

1. Отсутствие серозного покрова.
2. Наличие рыхлой мышечной оболочки.
3. Сравнительно плохое кровоснабжение.
4. Максимальное сокращение внутреннего футляра при повреждении стенки — подслизистой и слизистой оболочек.

- Источник: <https://medbe.ru/materials/khirurgicheskie-shvy-i-shovnye-materialy/metodika-nalozheniya-shvov-na-vnutrennie-organy-shvy-na-pishchevod/>
- © MedBe.ru

# Условия для наложения швов на пищевод

1. **Обнажение пищевода широким анатомическим доступом.**
2. **При выполнении мобилизации — максимальное сохранение кровоснабжения.**
3. **Минимальное натяжение тканей вдоль линии шва.**
4. **Дополнительная герметизация анастомоза за счет окружающих тканей (сальником на ножке или приводящей петлей кишки).**

**Источник: <https://medbe.ru/materials/khirurgicheskie-shvy-i-shovnye-materialy/metodika-nalozheniya-shvov-na-vnutrennie-organy-shvy-na-pishchevod/>**

**© MedBe.ru**



# **Техника наложения швов на пищевод**

- 1. Используют двухрядный шов (подслизисто-слизистый и серозно-мышечный).**
- 2. Иногда накладывают выворачивающий шов через все слои. При этом:**
  - Применяют круговой узловый шов.**
  - Включают в шов наружный продольный и внутренний циркулярный слои мышц.**
  - Накладывают шов в косом направлении от края раны кнаружи так, чтобы захватить подслизисто-слизистый слой**
  - Обязательно тщательно адаптируют слизистую оболочку.**
  - Не следует слишком туго затягивать швы во избежание прорезывания нити.**
- 3. Герметизацию линии швов выполняют лоскутом плевры или перикарда.**

# **Обязательные дополнительные мероприятия**

**Дренирование полости плевры (или клетчатки средостения);**

**Исключение пассажа пищи через пищевод на время заживления раны за счет использования назогастрального зонда или гастростомы.**

- **Источник: <https://medbe.ru/materials/khirurgicheskie-shvy-i-shovnye-materialy/metodika-nalozheniya-shvov-na-vnutrennie-organy-shvy-na-pishchevod/>**
- **© MedBe.ru**

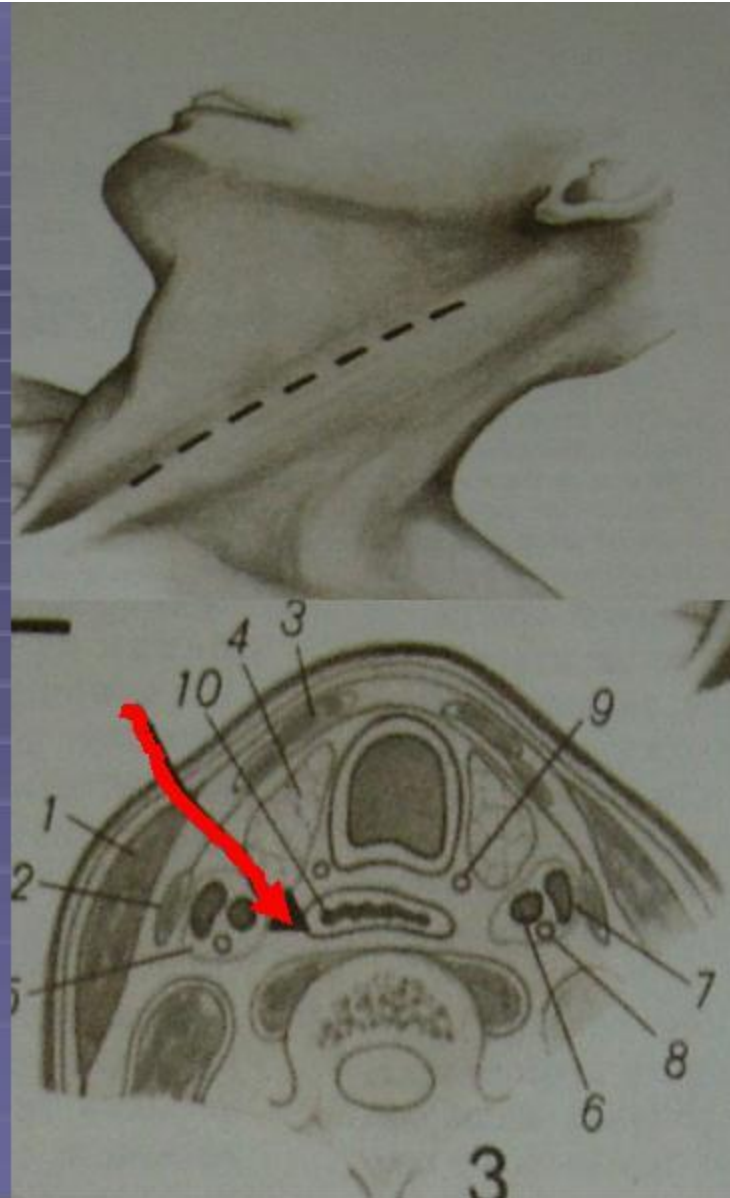
## Доступ к шейной части пищевода

**Показания:** инородные тела, стриктуры, ранения;

**Доступ:** слева вдоль переднего края *m.SCM* от яремной вырезки до щитовидного хряща.

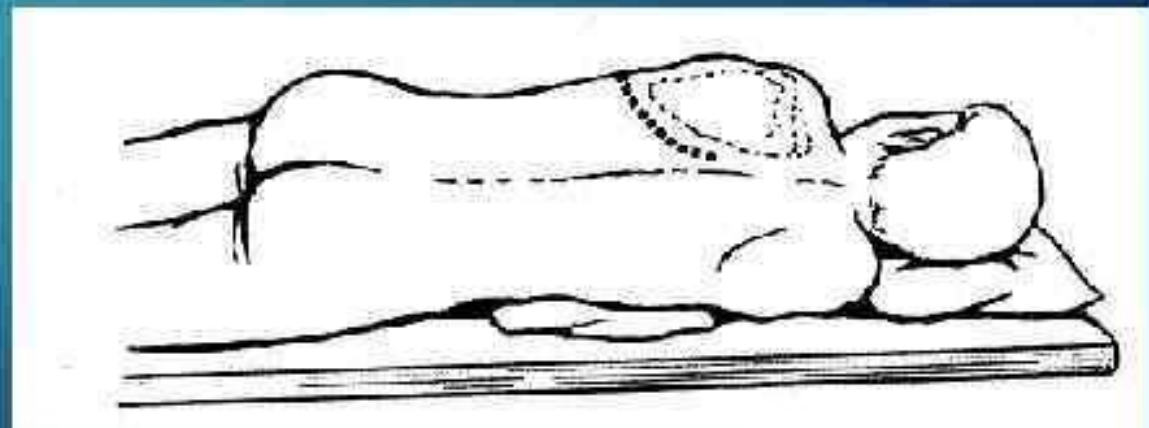
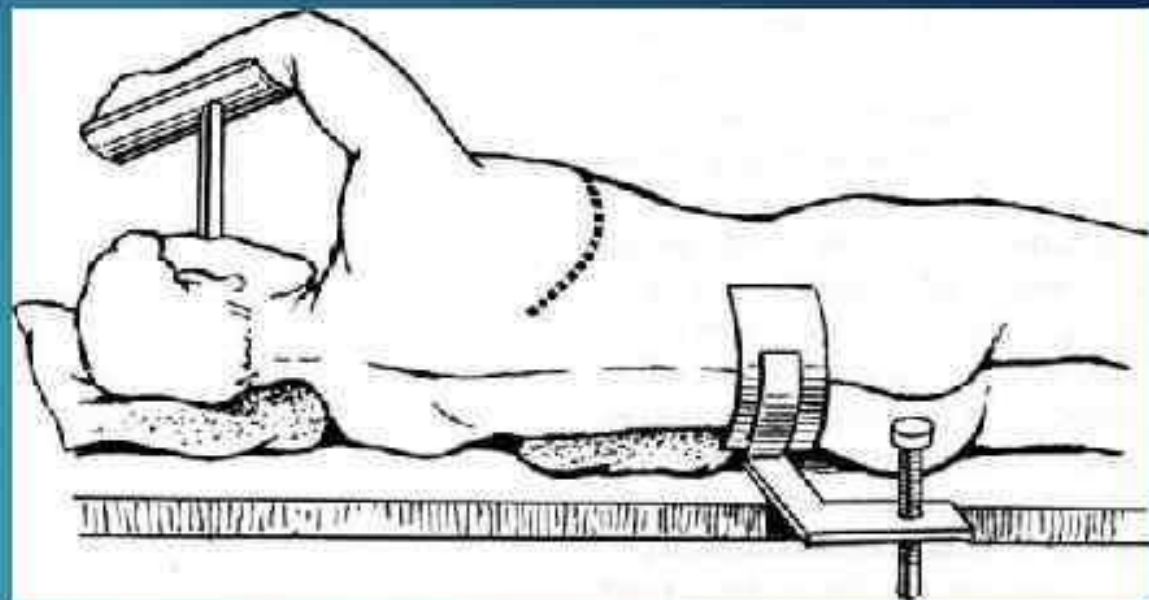
**Прием:** под листком внутришейной фасции, позади трахеи обнажается пищевод на 3 см выше VI шейного позвонка.

**Разрез** на пищеводе продольно, а шов – поперечно двухрядный.



# Доступы

- ▶ Верхние две трети грудного отдела пищевода лучше всего выделять через правую заднебоковую торакотомию, уровень которой определяется потребностью во вмешательстве на других структурах или уровне повреждения.
- ▶ Грудной пищевод у нижней легочной вены или ниже нее лучше всего обследовать через левый заднебоковой доступ в 7 или 8 межреберье.

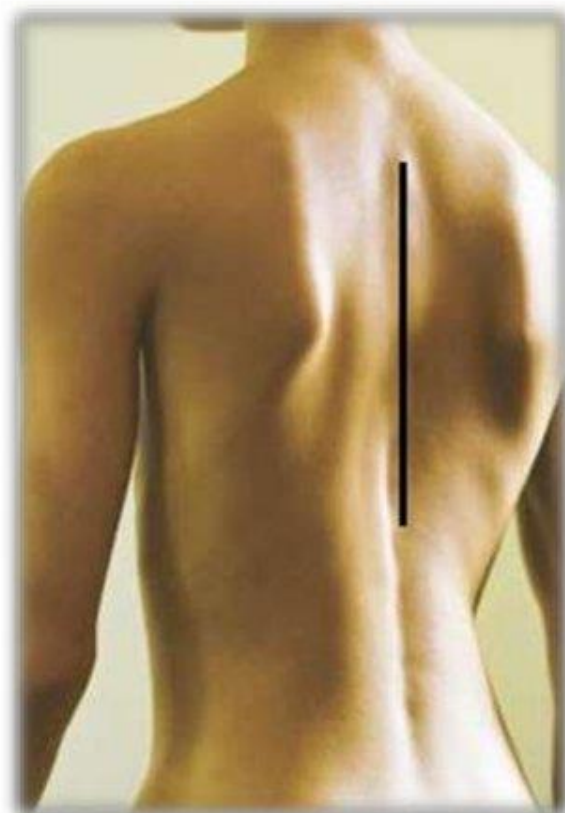
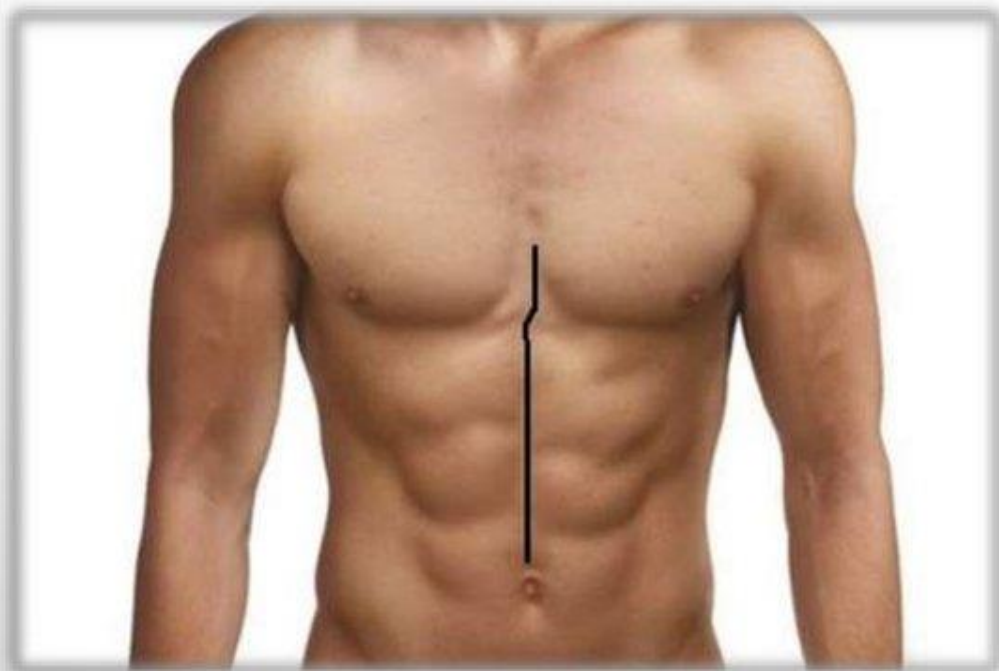


# Доступы к пищеводу

## К грудному отделу:

- *Внеплевральные:*

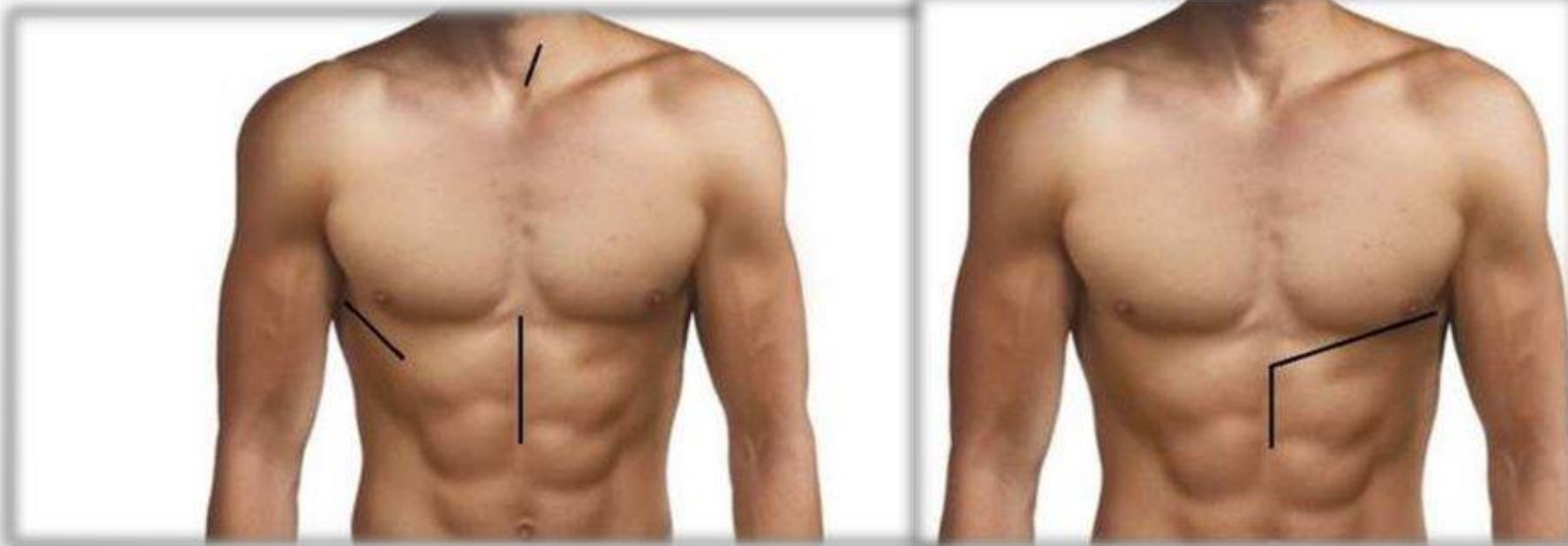
1. Задняя медиастинотомия по Насилову
2. Доступ по Савиных
3. Доступ по Баирову



# Доступы к пищеводу

К грудному отделу:

- *Внутриплевральные (чрезплевральные):*
  1. Доступ по Добромыслову
  2. Комбинированный левосторонний торакоабдоминальный доступ



## ЭЗОФАГОПЛАСТИКА - **создание искусственного пищевода**

Местная, сегментарная, суб- и тотальная эзофагопластика – в зависимости от протяженности и локализации сужения пищевода, длины трансплантата

По виду трансплантата:

- кожа
- тонкая кишка
- желудок
- толстая кишка
- комбинированные (кишка + кожа)

По способу проведения трансплантата:

• Антеторакальная (предгрудинная) по Ру-Герцену-Юдину

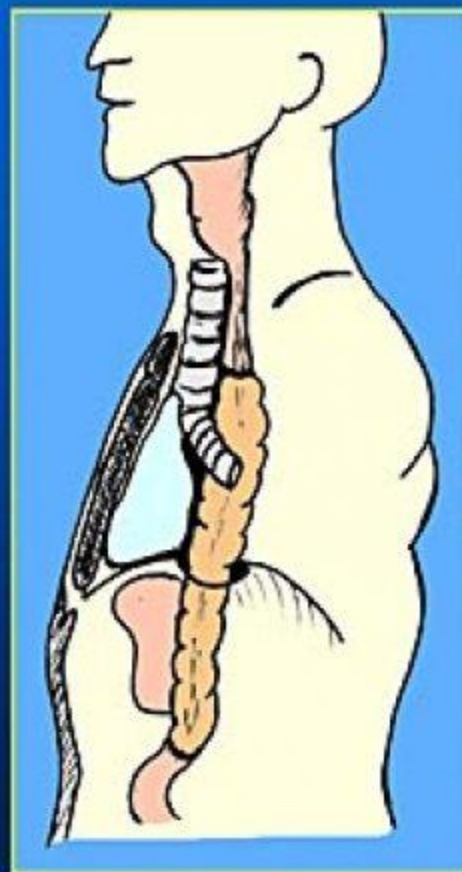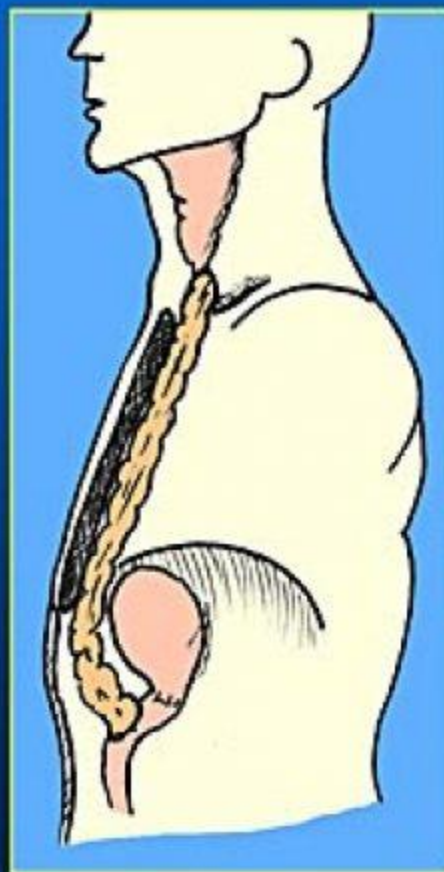
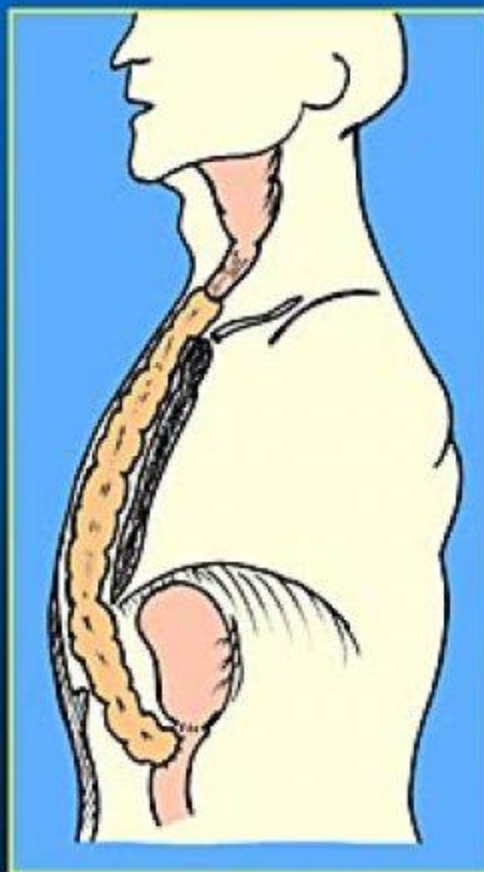
• Внутригрудная

- через переднее средостение (загрудинная)
- через заднее средостение

• Внутриплевральная

- Современный способ: Свободная пересадка участка тонкой кишки (толстой кишки, пилорического отдела желудка) на шею или в грудную полость с восстановлением кровоснабжения в нем путем формирования микрососудистых анастомозов.

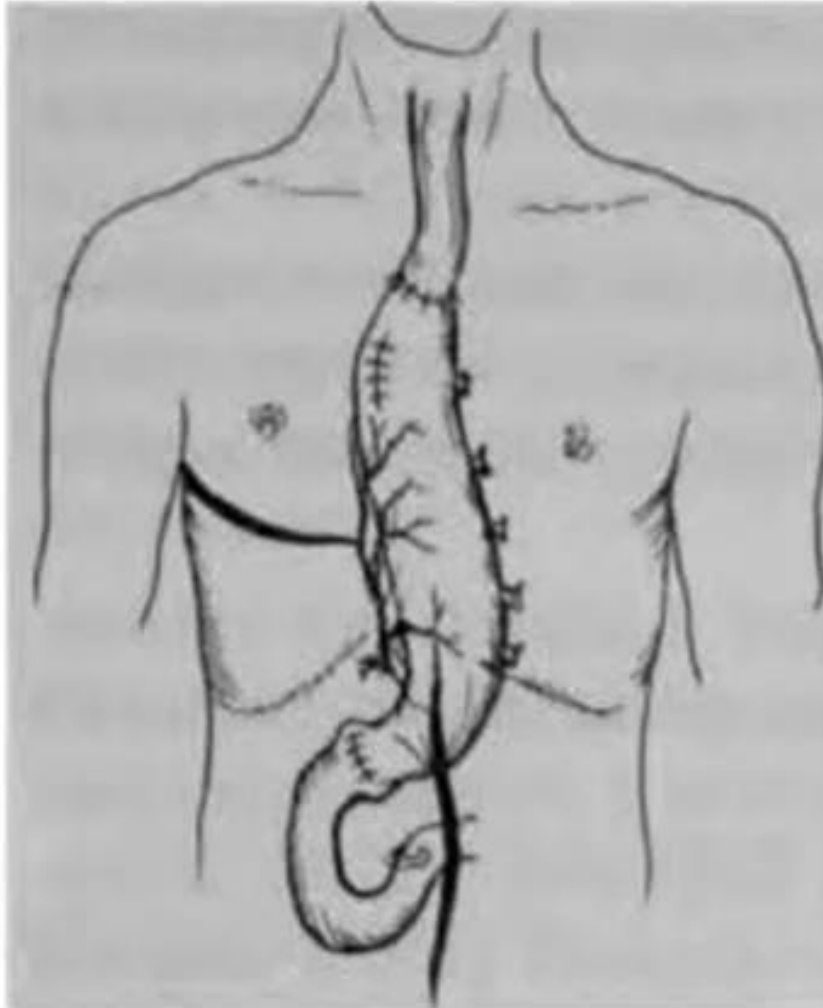
## Способы размещения искусственного пищевода





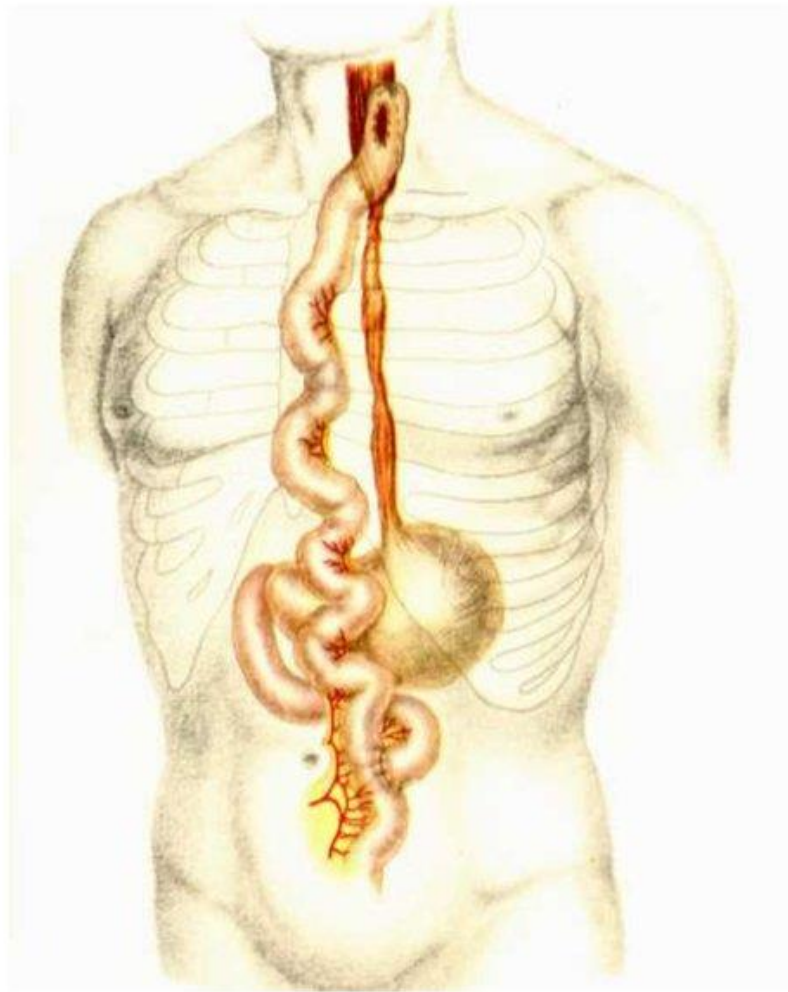
# Хирургическое лечение опухолей пищевода.

## Операция Льюиса

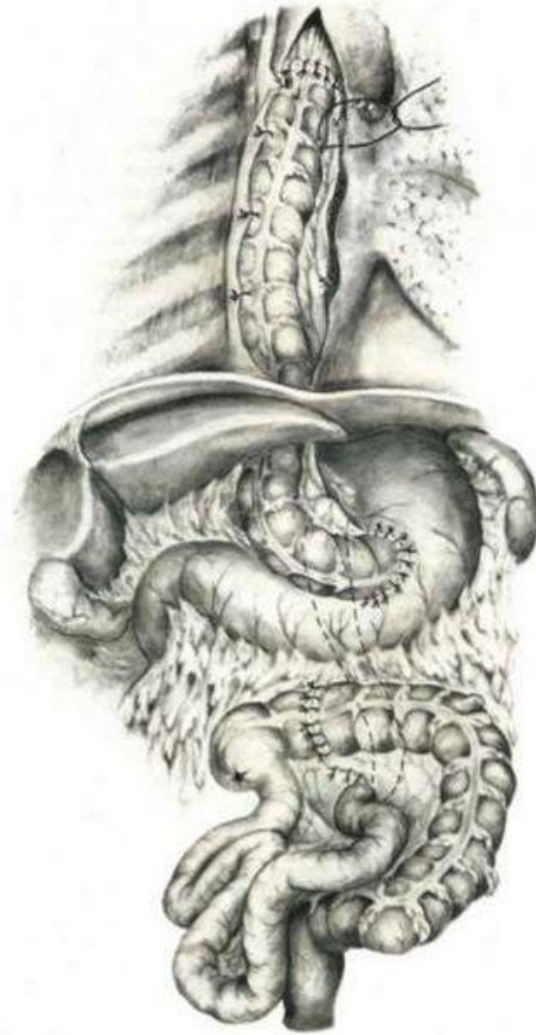

- *Резекция пищевода по Ивору-Льюису* (лапаротомия + правосторонняя торакотомия) – наиболее **универсальное** и популярное оперативное вмешательство при поражении практически всех частей грудного пищевода. Его основные положения – правосторонняя торакотомия по 5-му (4-му) межреберью с одномоментной лапаротомией (обычно верхнесрединной) для мобилизации желудка в качестве трансплантата. Пищеводный анастомоз накладывается внутриплеврально.

# Эзофагопластика

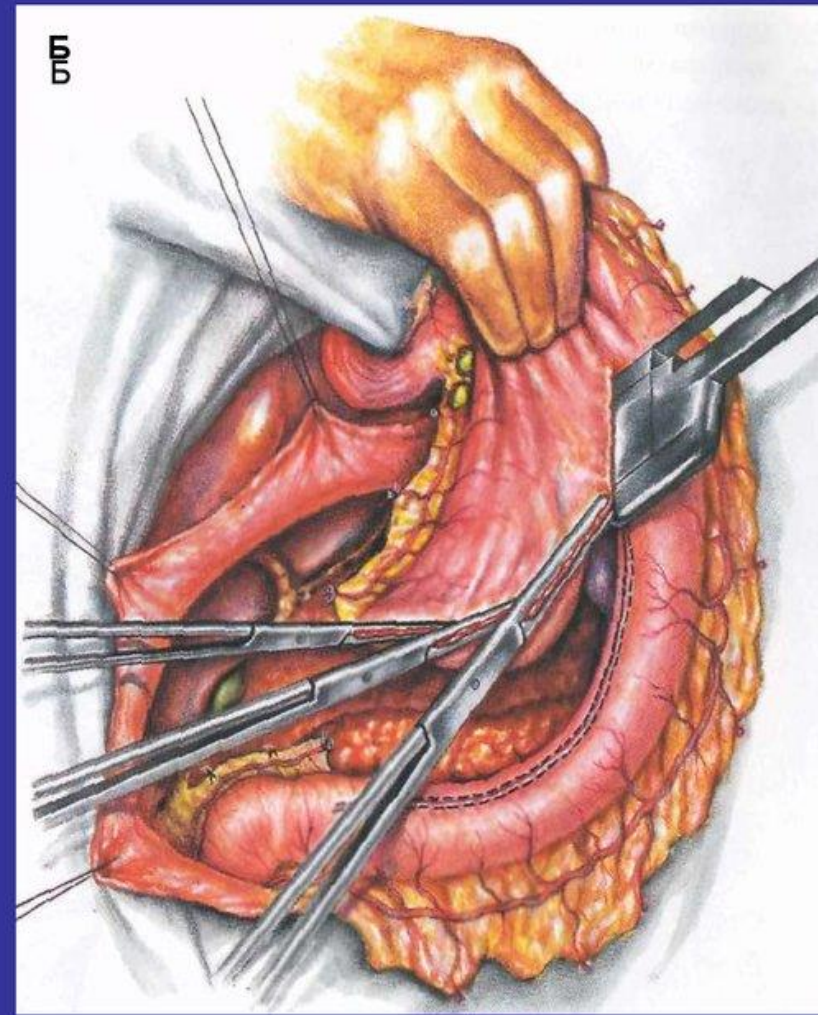
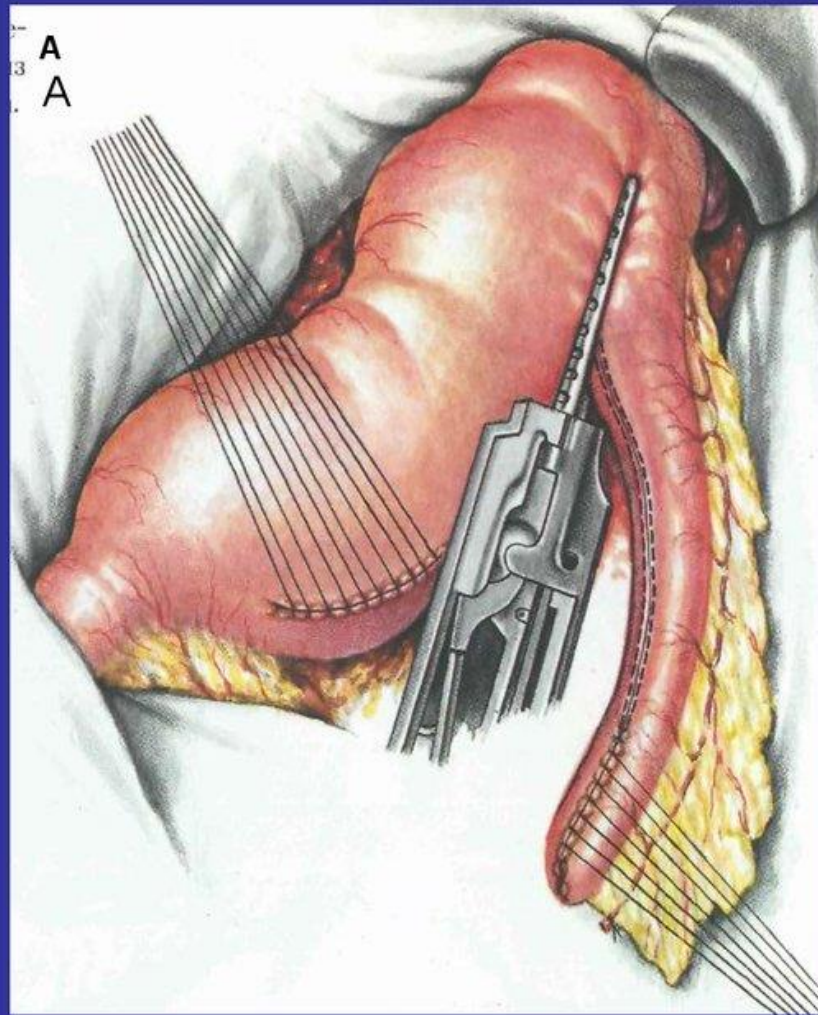


По Ру-Герцену-Юдину

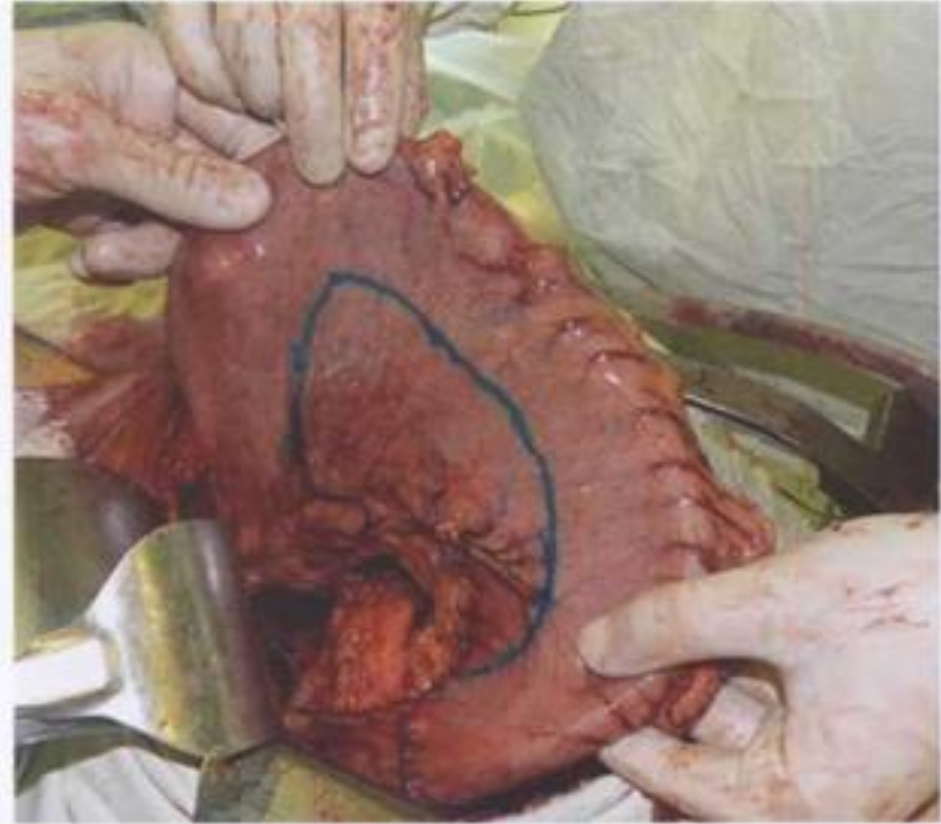
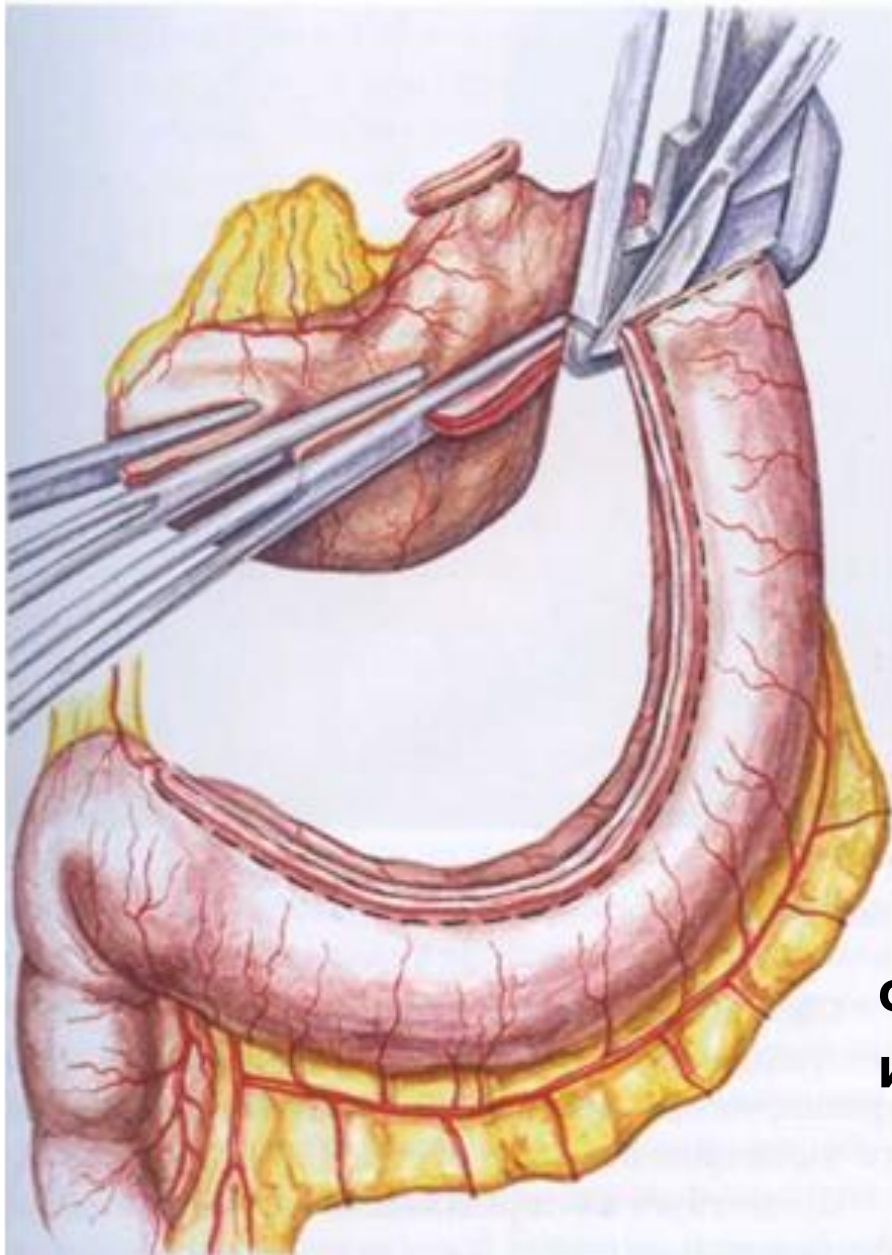

Эзофагопластика толстой кишкой

## Хирургическое лечение

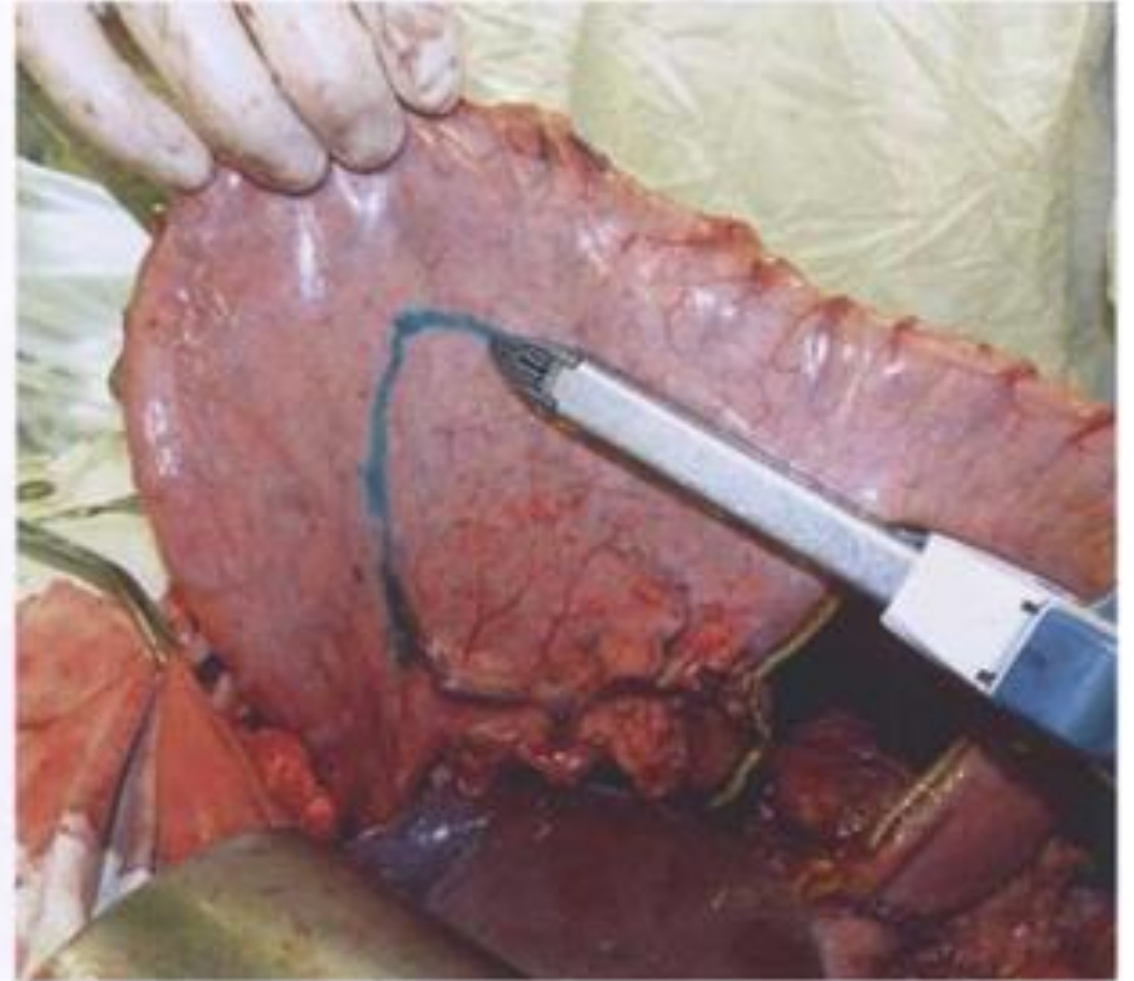
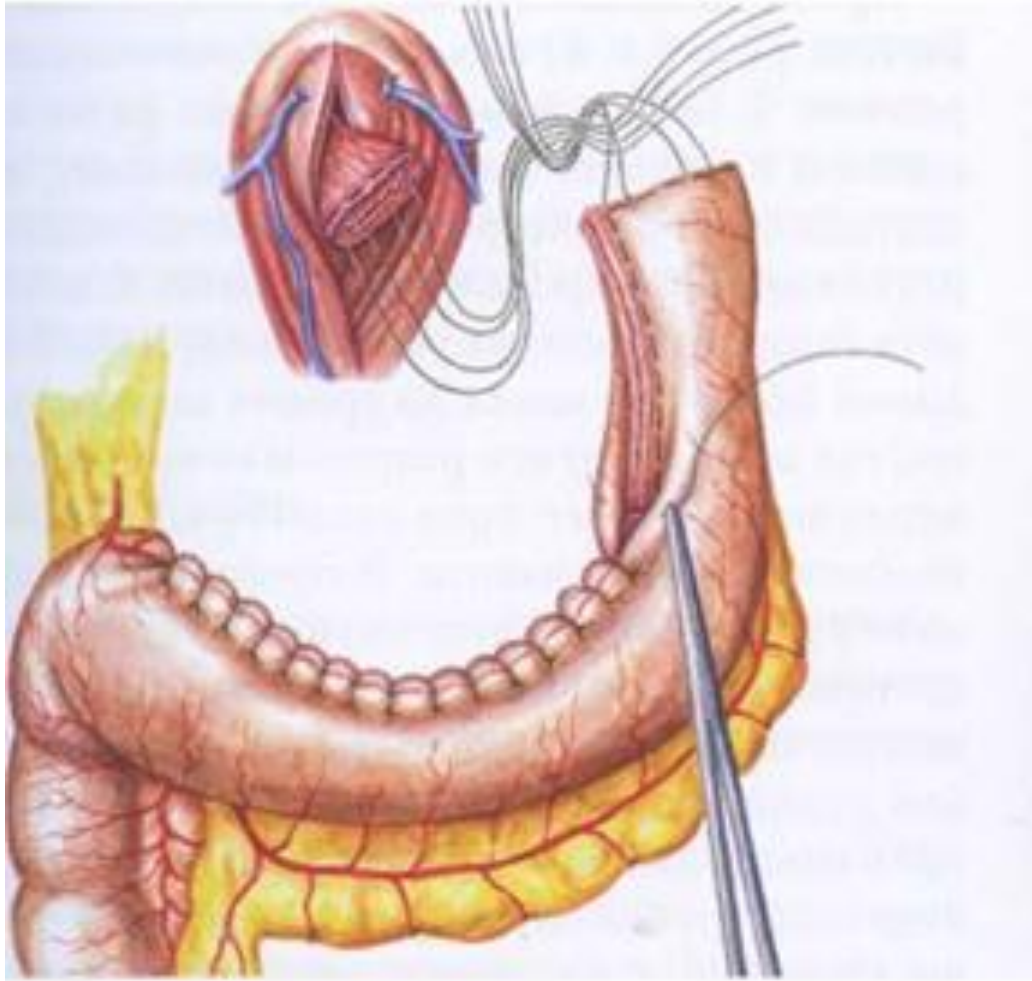


Формирование трансплантата из большой кривизны желудка



**Формирование изоперистальтической трубки из большой кривизны желудка**

# Формирование изоперистальтической трубки из большой кривизны желудка



Гаврилиу (1957) – эзофагопластика  
из большой кривизны желудка

В России Скобелкин  
+ спленэктомия и мобилизация  
хвоста поджелудочной железы

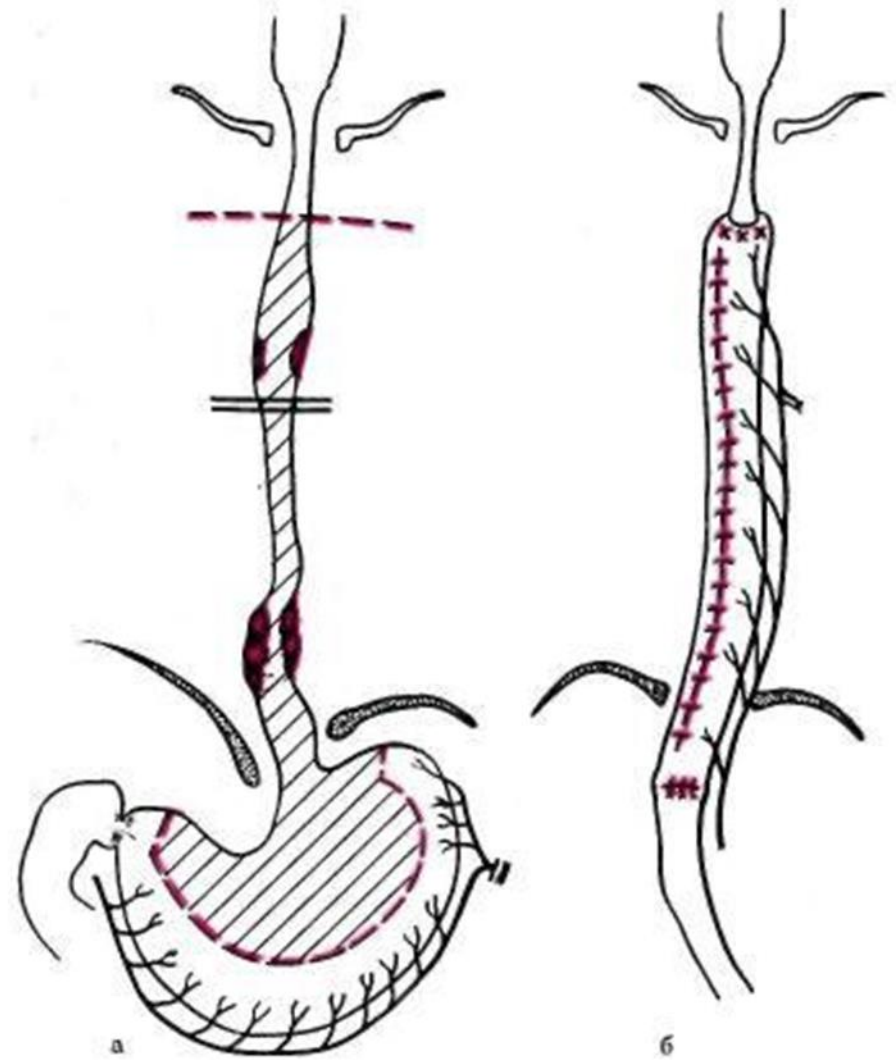
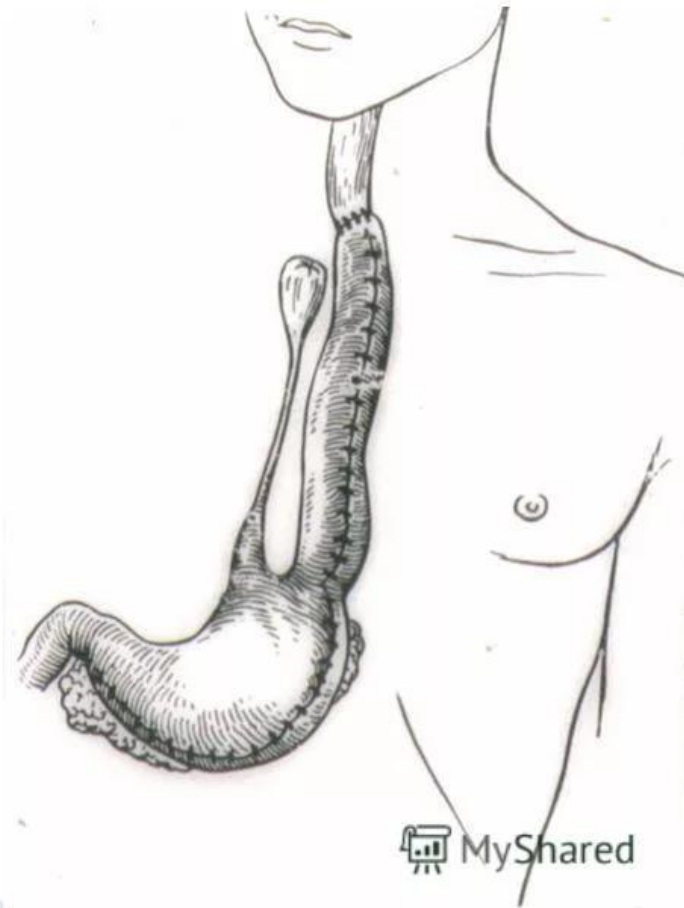
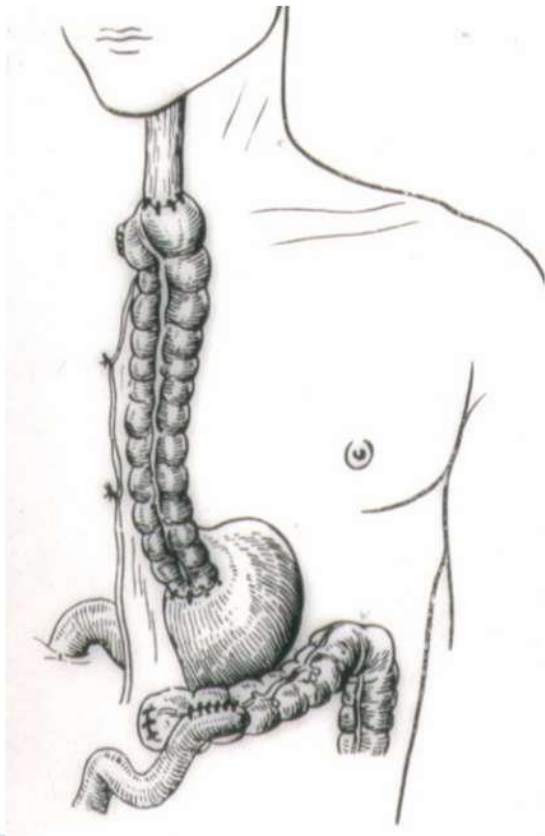


Рис. 7.10. Пластика пищевода изоперистальтической желудочной трубкой.

а — уровень резекции пищевода и выкраивание из желудка; б — завершение операции эзофагопластикой.

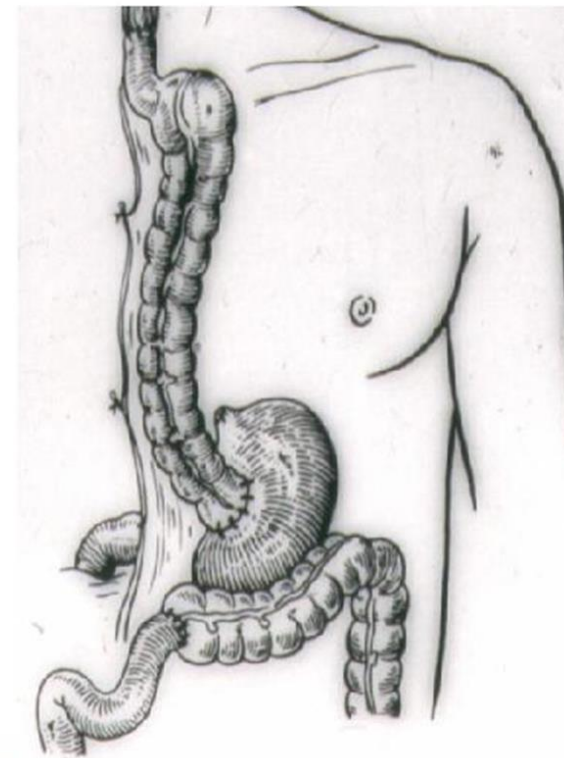
Ройт (1923) –  
из правой половины толстой  
кишки и частью поперечно-  
ободочной кишки



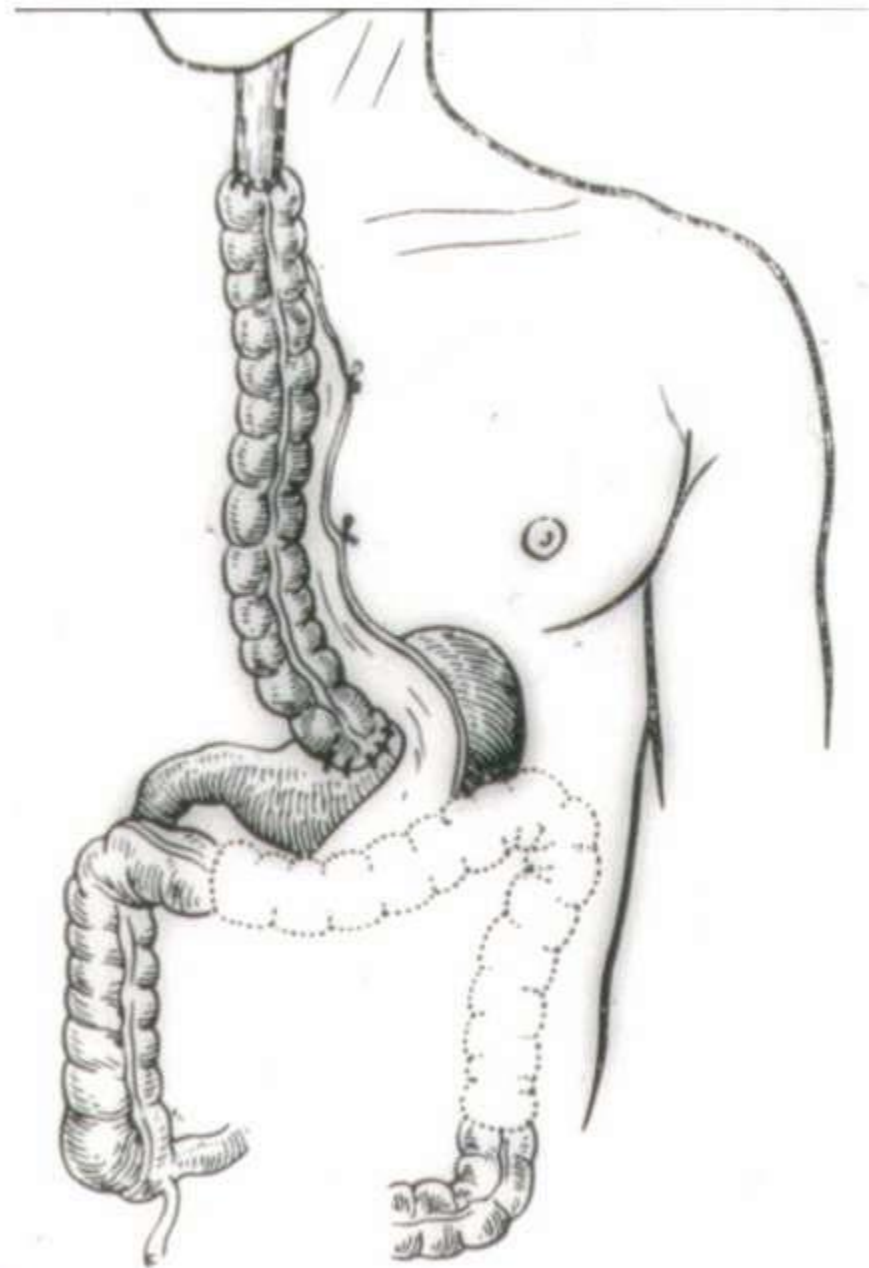
Лафарг, Дюфур, Кабанье (1951)

«Бордосский метод»

Из правой половины толстого и  
терминального отдела  
подвздошной кишки

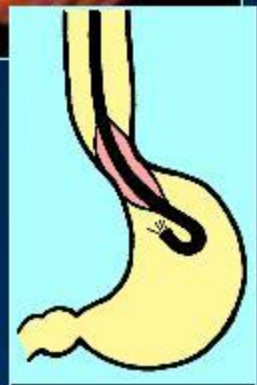
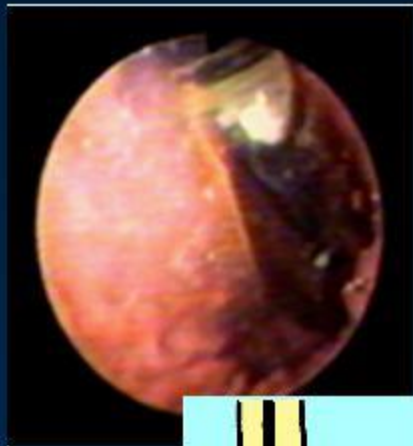
Орсони и Тупе (1950) –  
из левой половины толстой  
кишки

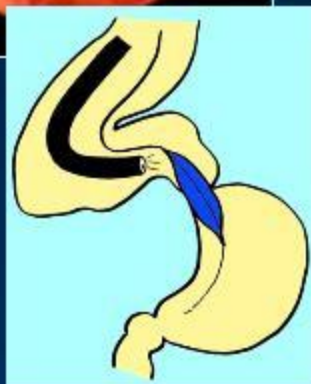
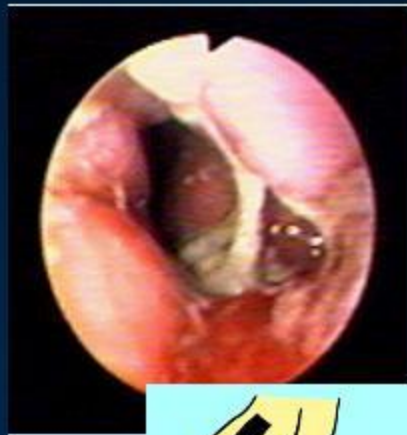



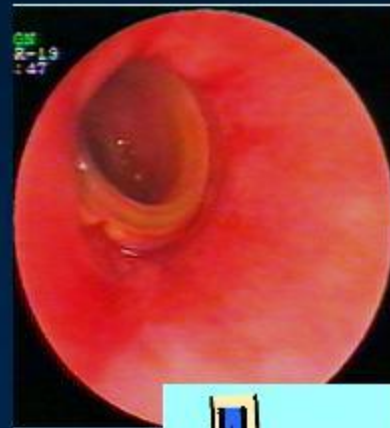# Внутрипросветная эндоскопическая хирургия пищевода



Пневмодилатация  
кардии



Гидродилатация  
кардии



Эндопротезирование  
пищевода

# Медиастинит

# Острый медиастинит

Острое гнойное воспаление клетчатки средостения, протекающее в большинстве случаев в виде флегмоны и гораздо реже в виде ограниченного гнойника - абсцесса. Чаще всего острый медиастинит возникает в результате открытых повреждений средостения, перфорации пищевода инородным телом, при инструментальном исследовании трахеи и главных бронхов, при несостоятельности швов после операций на пищеводе, при распространении глубоких флегмон шеи на клетчатку средостения



# ПРИЧИНЫ ВОЗНИКНОВЕНИЯ МЕДИАСТИНИТА

## I. Первичный

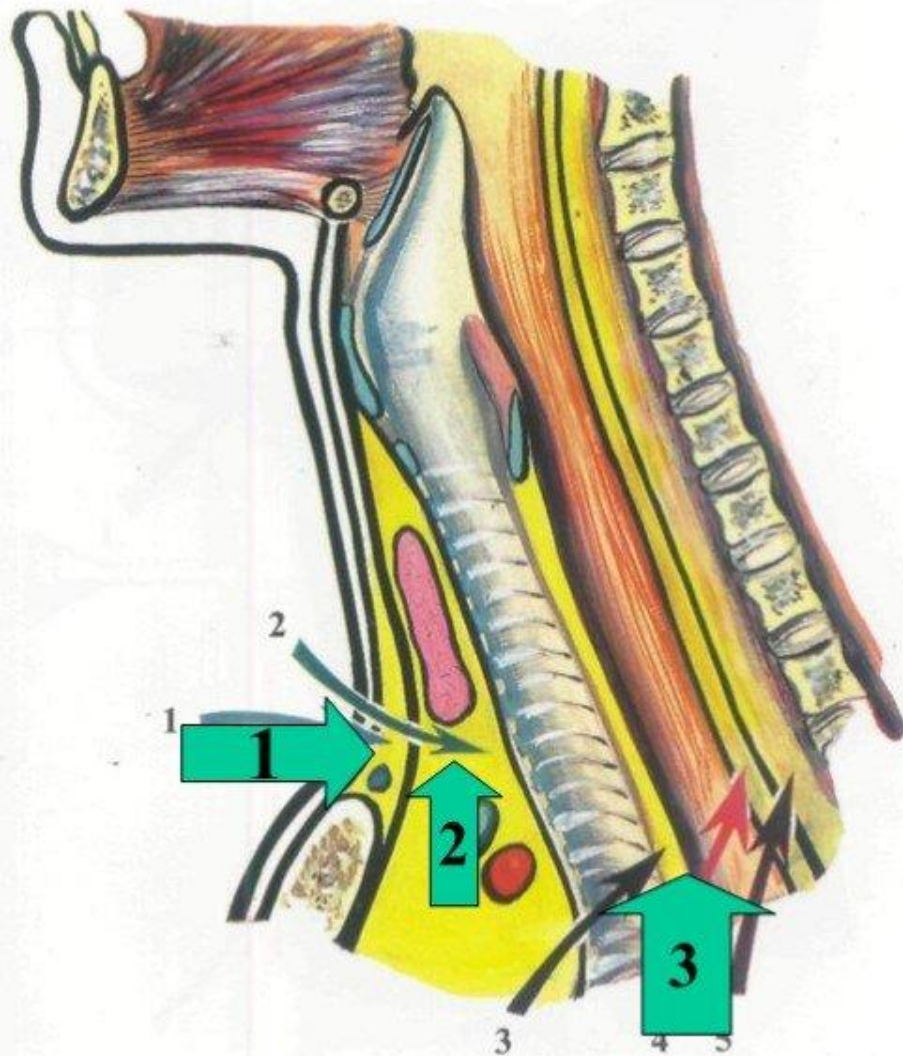
1. Травма пищевода
2. Открытая и закрытая травма груди

## II. Вторичный

1. Контактный:
  - Одонтогенная и тонзиллогенная флегмона шеи
  - Воспалительные заболевания костного каркаса
  - Воспалительные заболевания легких и плевры
  - Тромбофлебит
2. Метастатический (из отдаленных очагов)

## III. Послеоперационный

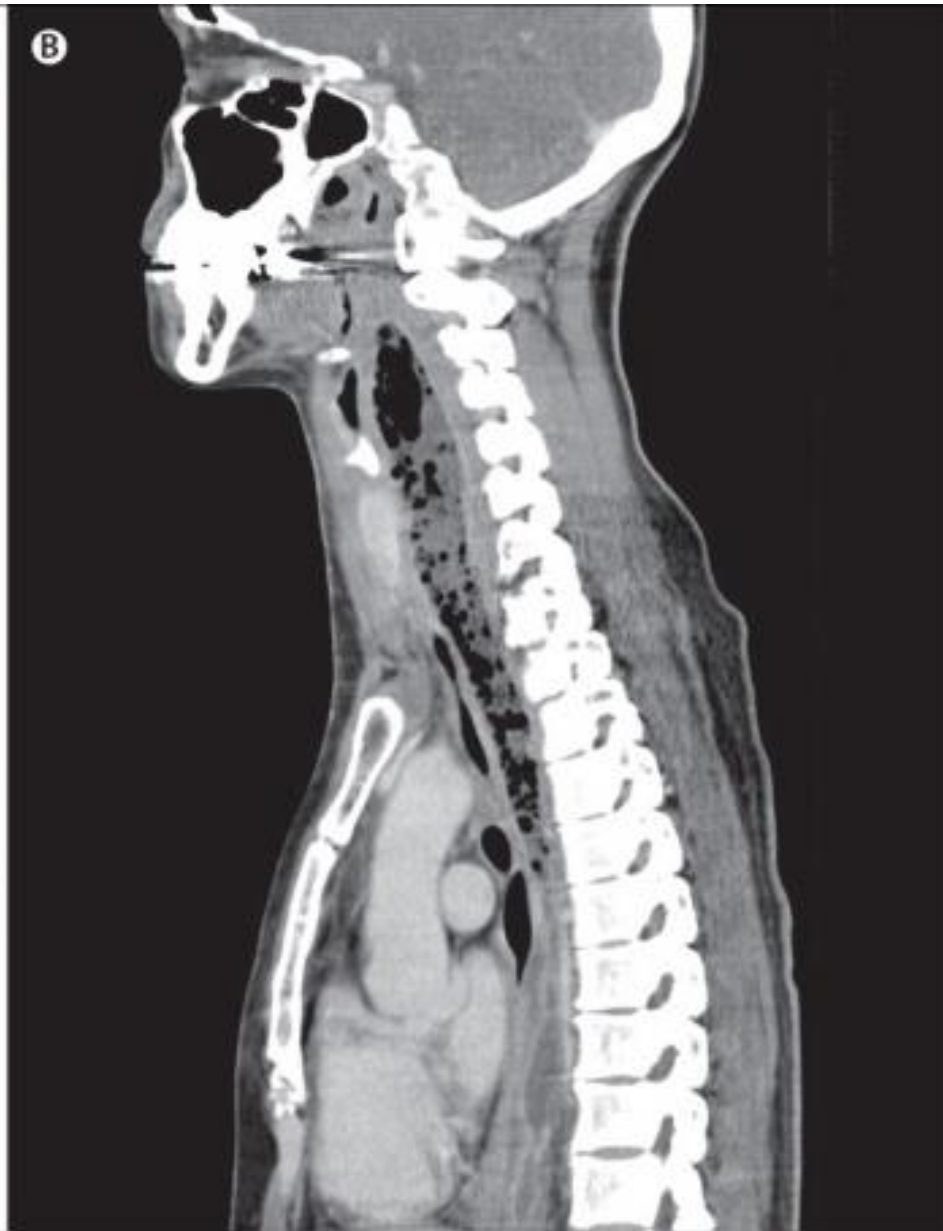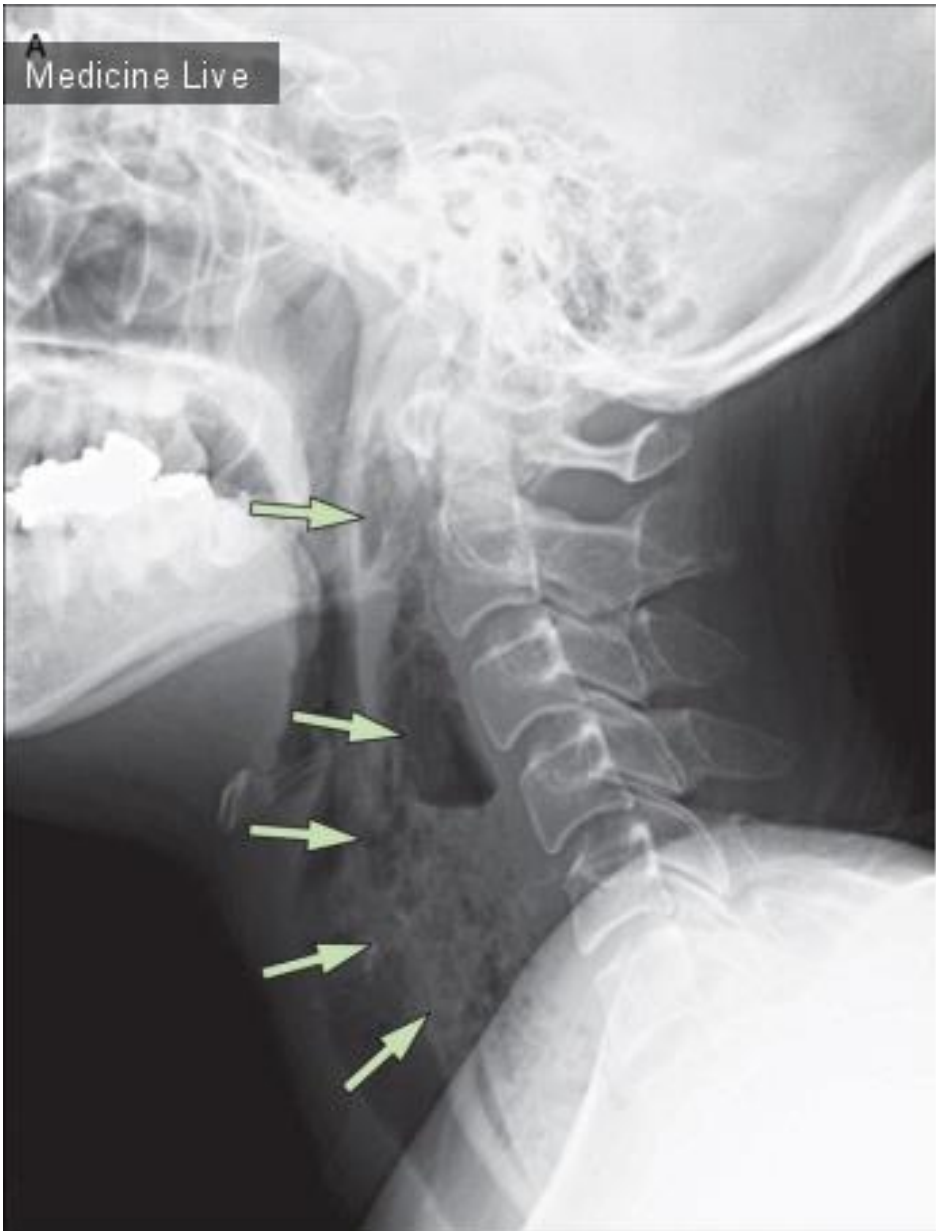## Межапоневрагические клетчаточные пространства шеи и их сообщения



**1.** Надгрудинное клетчаточное пространство (между 2 и 3 фасциями шеи) - сообщается со слепыми мешками Грубера.

**2.** Spatium previscerale (между париетальным и висцеральным листками 4 фасции) - сообщается с передним средостением

**3.** Spatium retroviscerale - (между 4 и 5 фасциями шеи) - сообщается с областью заднего средостения

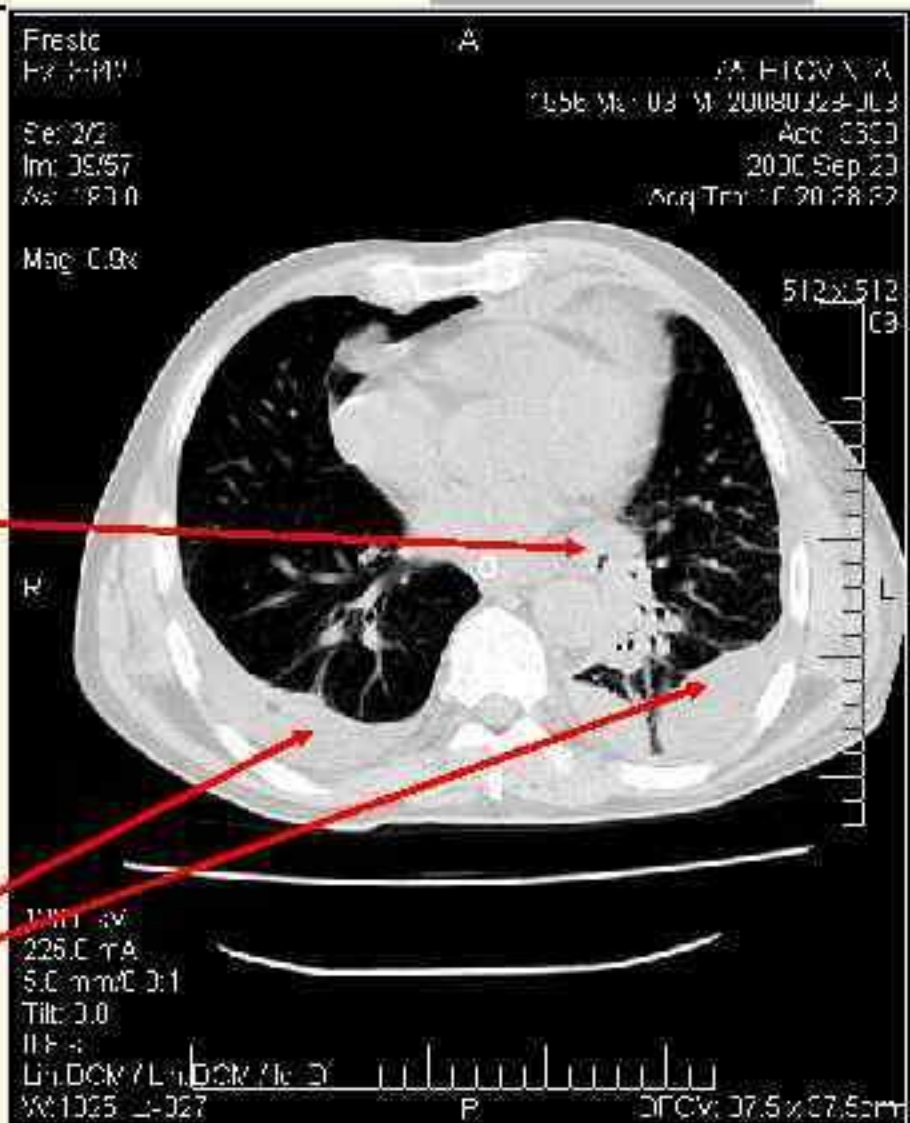


# Гнойный медиастинит

Спонтанный разрыв  
пищевода (синдром  
Борхаве)

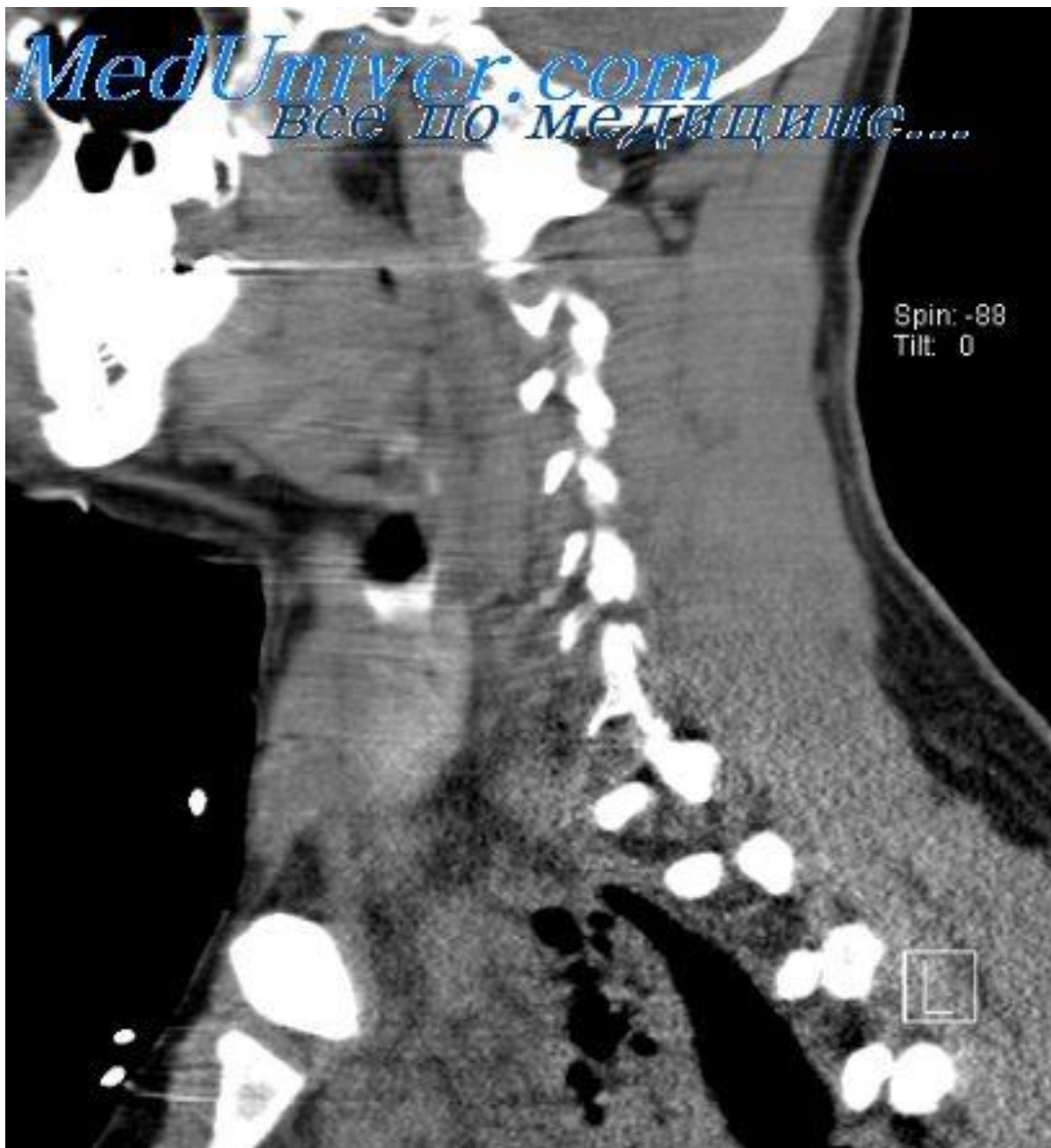
Гнойный медиастинит

Эмпиема плевры



MedUniver.com  
ВСЕ ПО МЕДИЦИНЕ

Spin: -88  
Tilt: 0





# КЛЕТЧАТОЧНЫЕ ПРОСТРАНСТВА И ПУТИ РАСПРОСТРАНЕНИЯ ГНОЙНЫХ ПРОЦЕССОВ

Место локализации гнойника	Направление затека	Анатомический путь	Зона распространения
Переднее средостение	Вверх	По ходу трахеи	Претрахеальное клетчаточное пространство шеи
		По ходу артерий дуги аорты	Клетчаточное пространство главного сосудисто-нервного пучка шеи
Заднее средостение	Вверх	По ходу пищевода	Позадивисцеральное клетчаточное пространство шеи
	Вниз	По ходу аорты и через hiatus aorticus	Забрюшинное пространство
	Вниз	Через пояснично-реберный треугольник	Забрюшинное пространство
Субпекторальное межмышечное пространство	Вверх	По ходу nn. costales major et minor	Подключичная область
	Латерально	По ходу nn. costales major et minor	Подмышечная область

# Способы хирургического лечения

## 1. Задний верхний медиастинит:

- шейная левосторонняя (параллельно внутреннему краю грудино-ключично-сосковой мышцы) медиастинотомия по В.И. Разумовскому в околопищеводное пространство.
- дорсальная медиастинотомия по И.И. Насилову

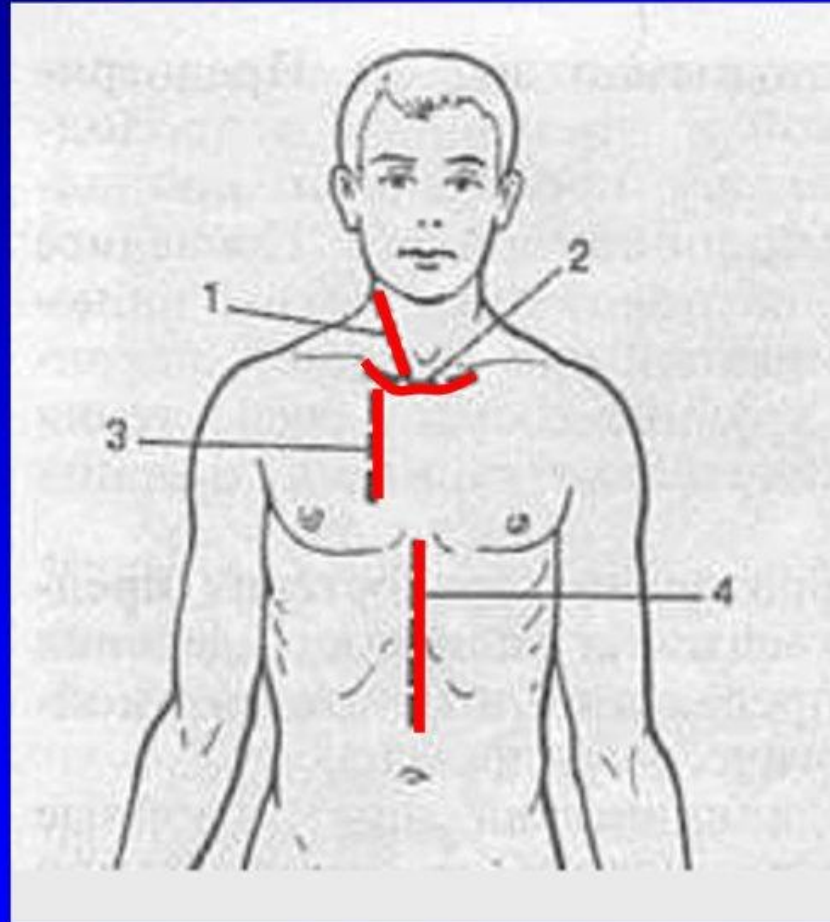
## 2. Передний верхний медиастинит – передняя ягулярная медиастинотомия по Кохеру- Зауэрбруку.

## 3. Тотальные передние медиастиниты – доступ через щель Ларрея.

## 4. Заднее-нижние медиастиниты:

- параллельный доступ по Маделунгу
- чрезбрюшинная (трансдиафрагмальная) сагиттальная медиастинотомия по Савиных – Розанову с герметизацией тканей вокруг дренажей, введенных в средостение

# Разрезы при передних медиастинитах



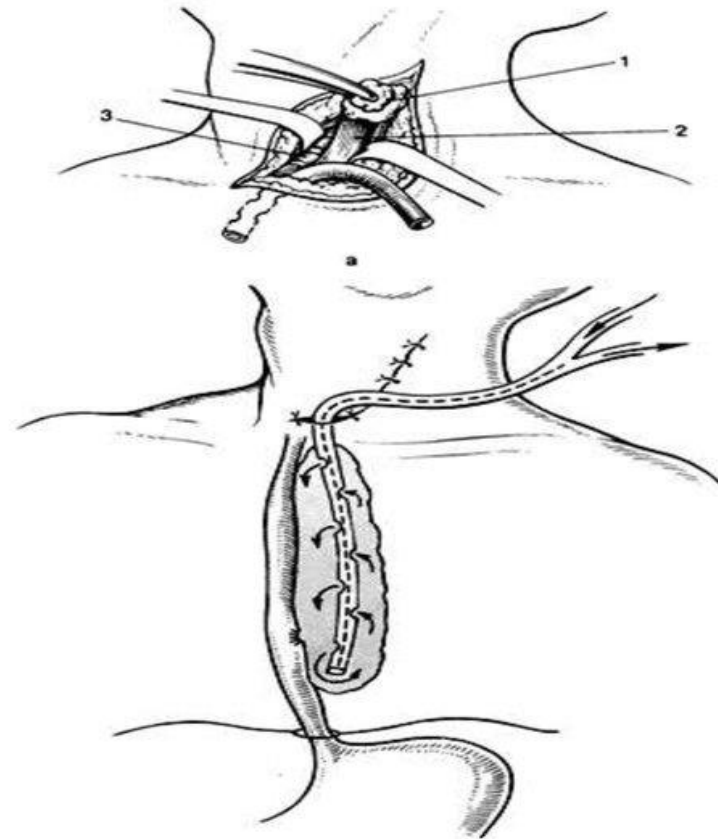
1 – боковая шейная  
медиастинотомия

2 – надгрудинная  
медиастинотомия по  
Разумовскому

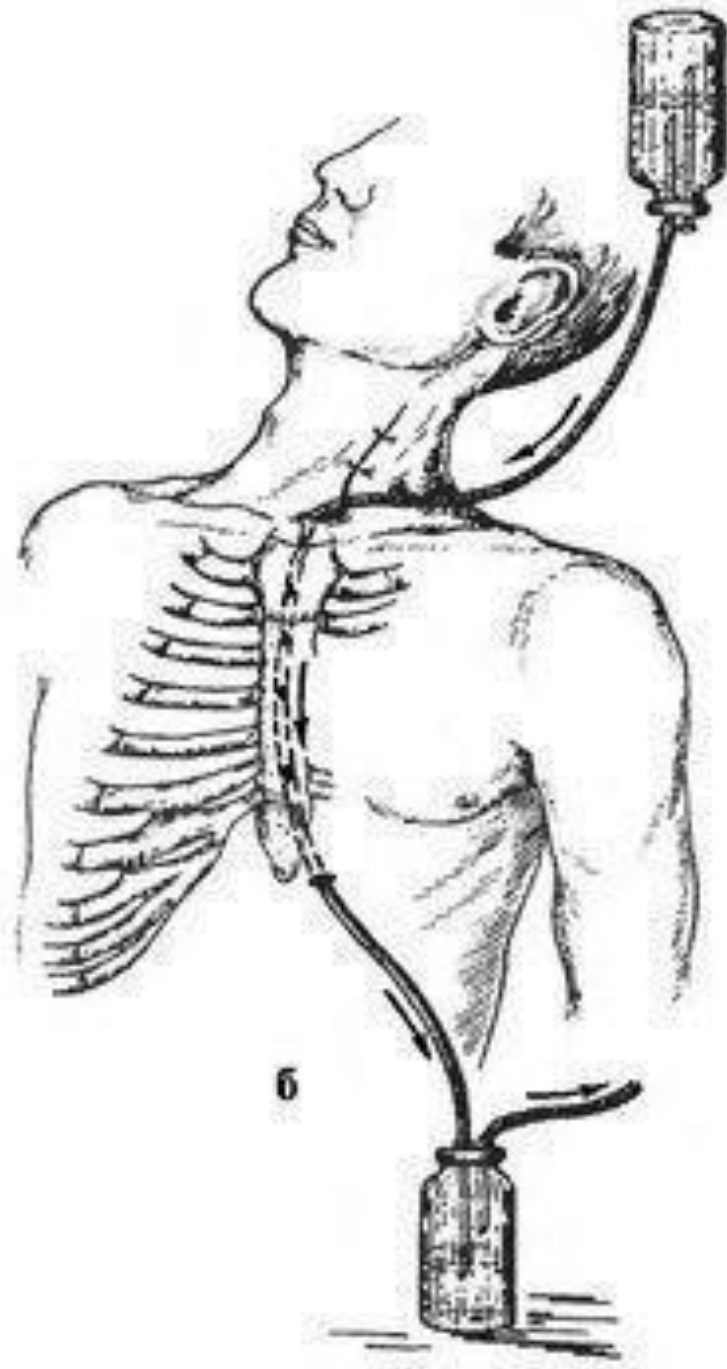
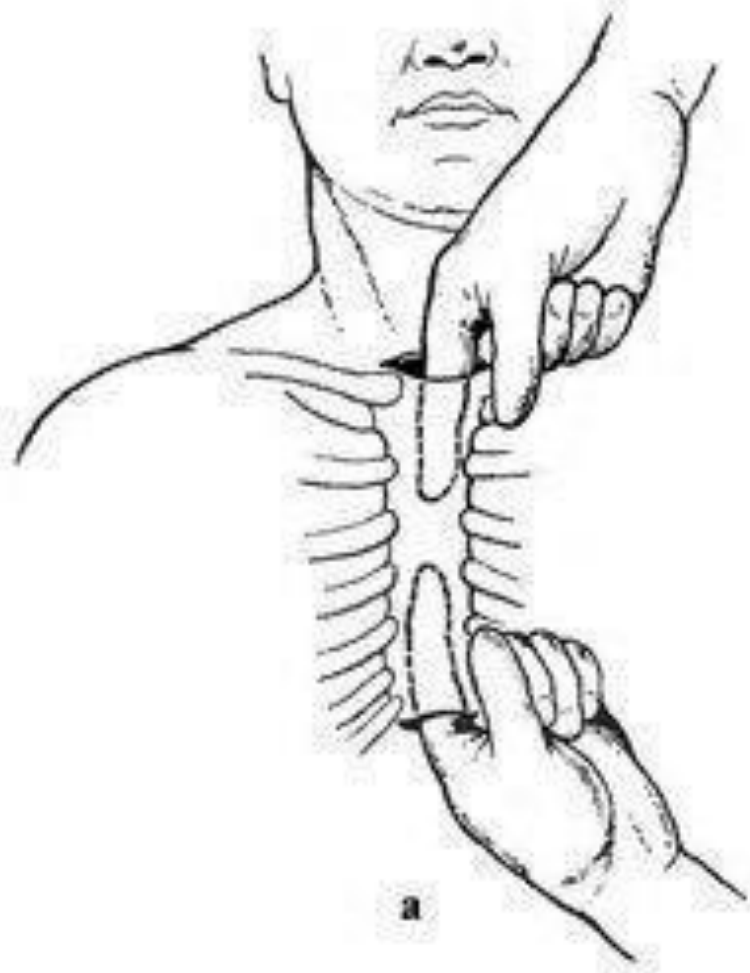
3 – торакотомия по  
Маделунгу

4 – верхнесрединная  
лапаротомия с  
френотомией по  
Савиных-Розанову

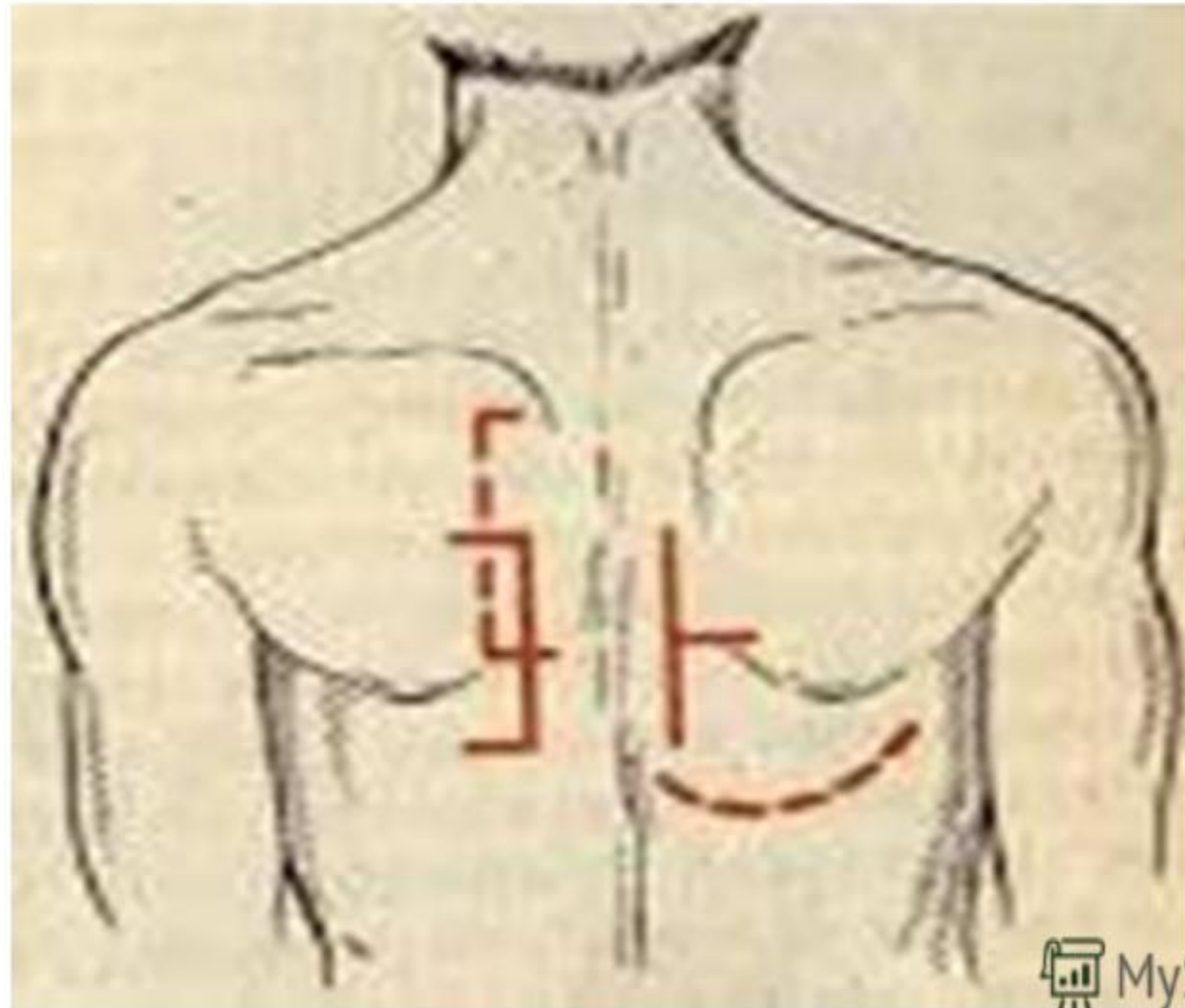
# ШЕЙНАЯ МЕДИАСТИНОТОМИЯ



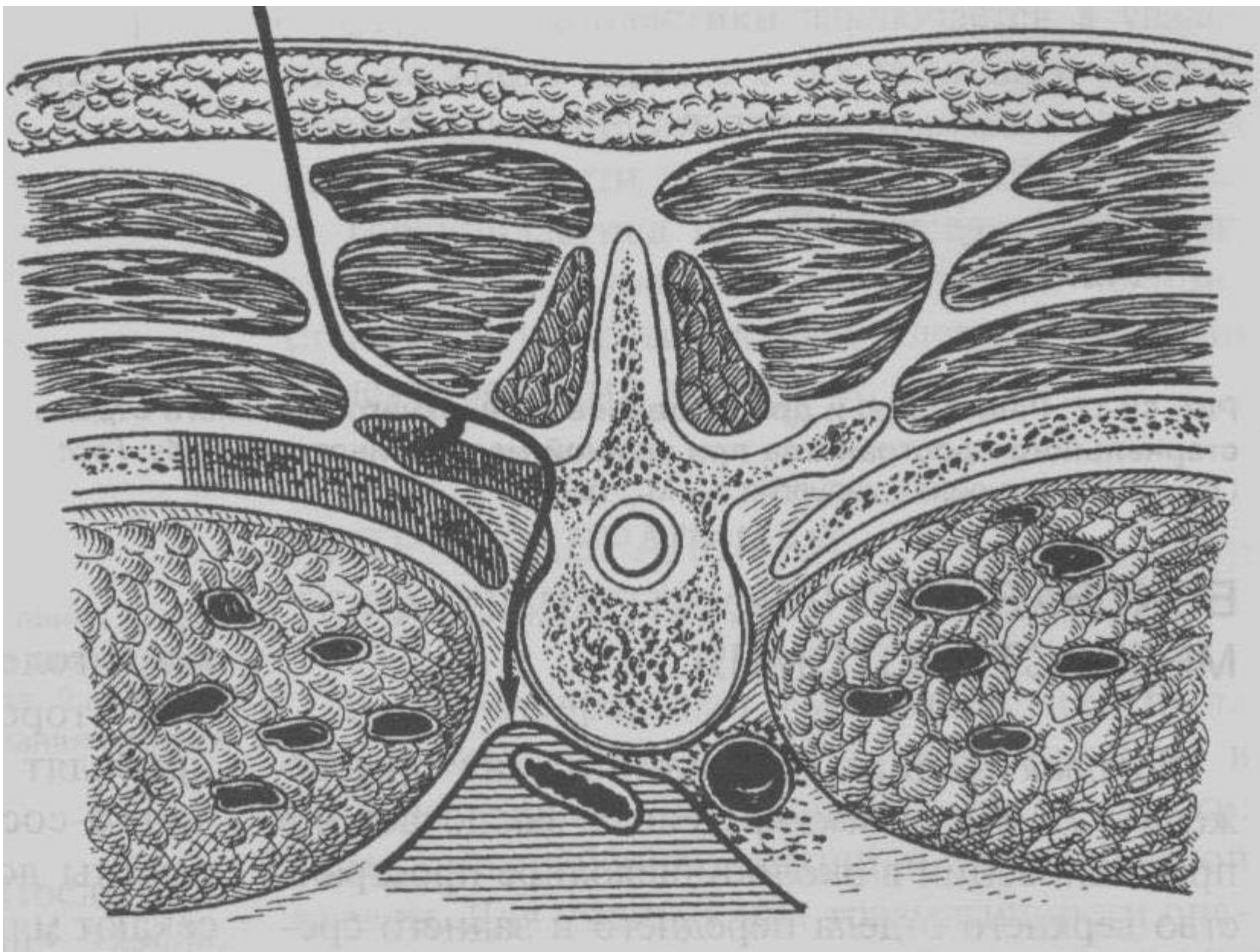
А - вскрытие гнойника: 1 щитовидная железа, 2 пищевод, 3 трахея;  
чрезшейное дренирование заднею средостения по Каншину..



# задняя внеплевральная медиастинотомия по Насилову



## Задний внеплевральный доступ по Насилову (схема)



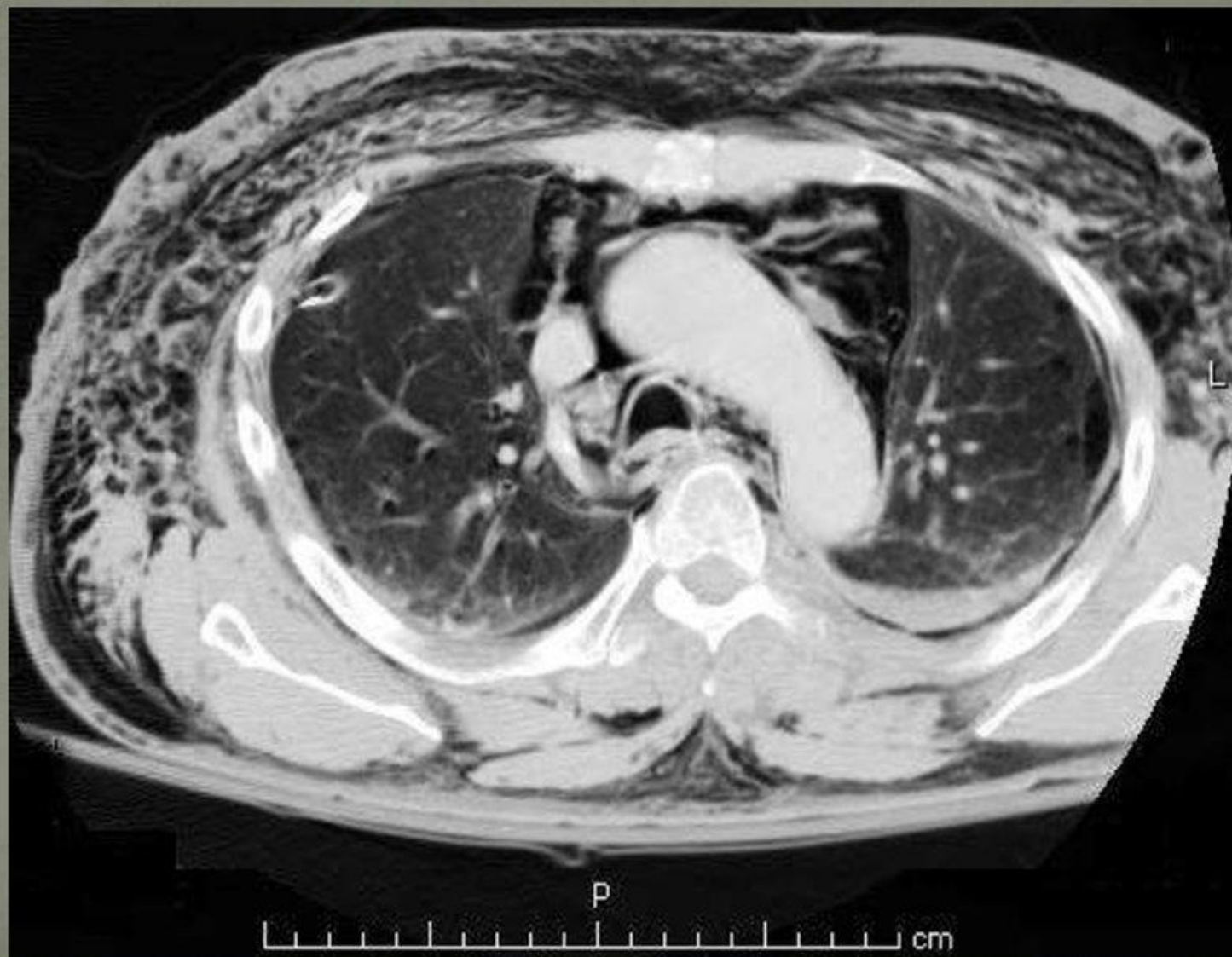
# **Эмфизема средостенья**



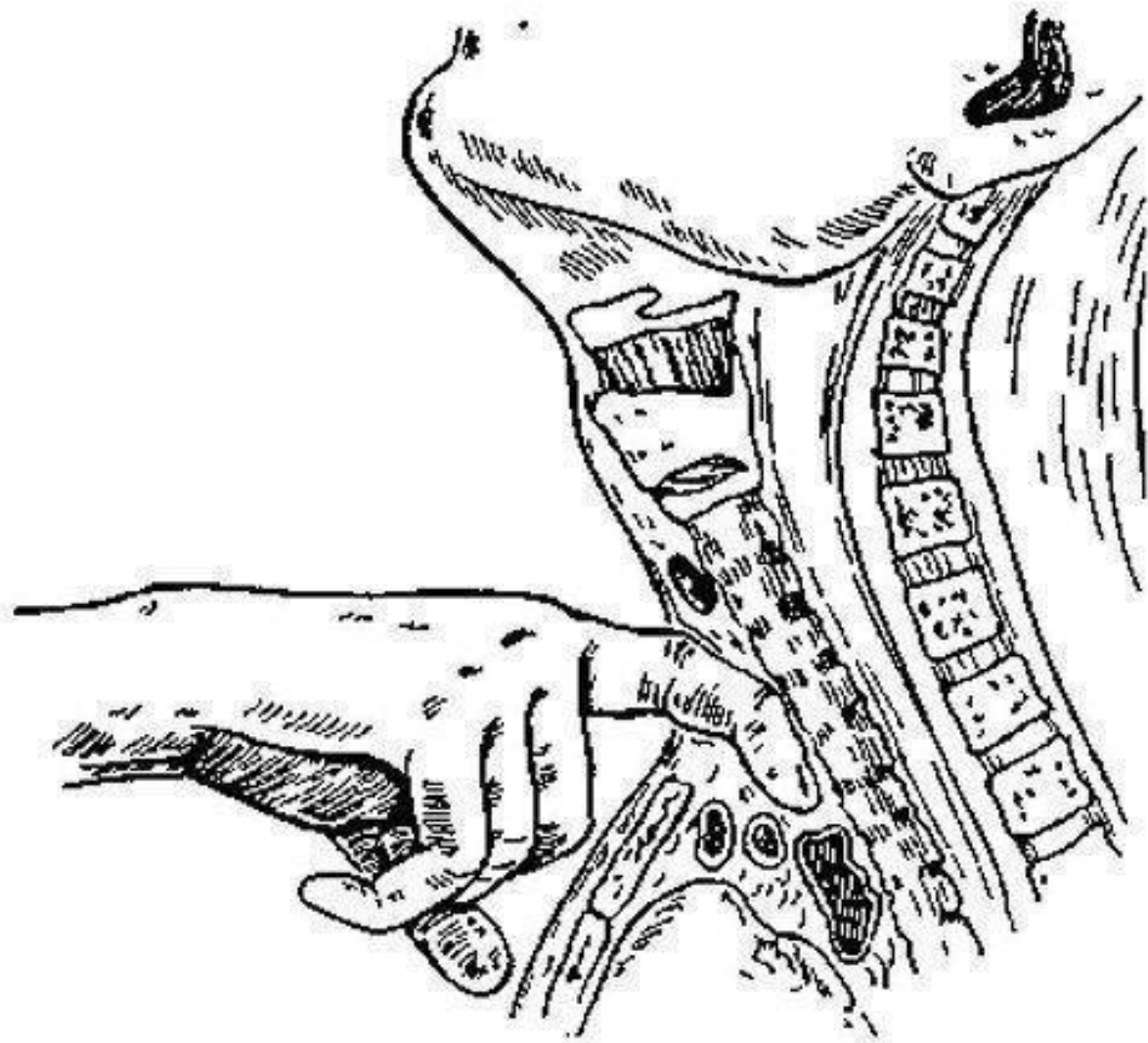
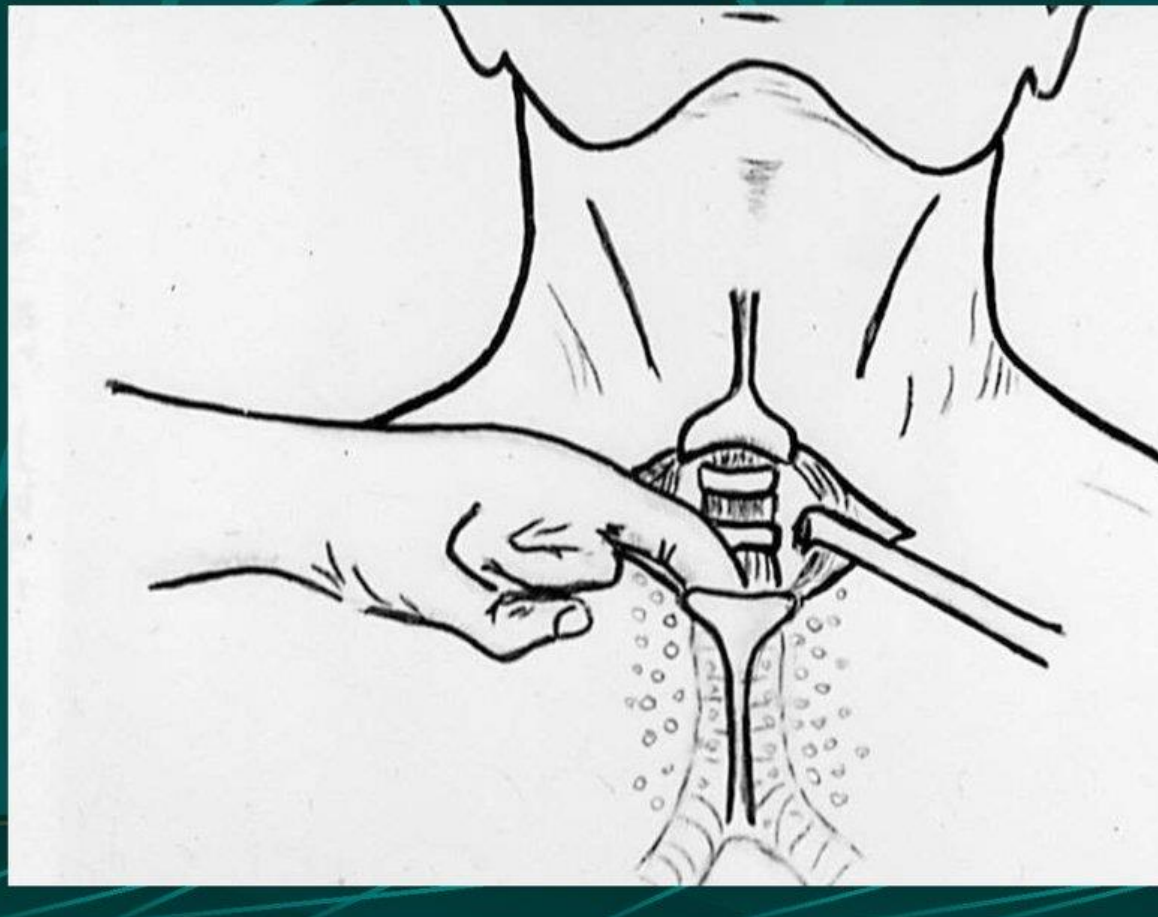
# Эмфизема средостения

- Это скопление воздуха в клетчатке средостения.
- Возникает при повреждении трахеи, главных бронхов, пищевода.

# Подкожная эмфизема



# ДРЕНИРОВАНИЕ СРЕДОСТЕНИЯ ПО ГАТЕЛЬЕ



# **Пороки развития пищевода**

# АТРЕЗИЯ ПИЩЕВОДА

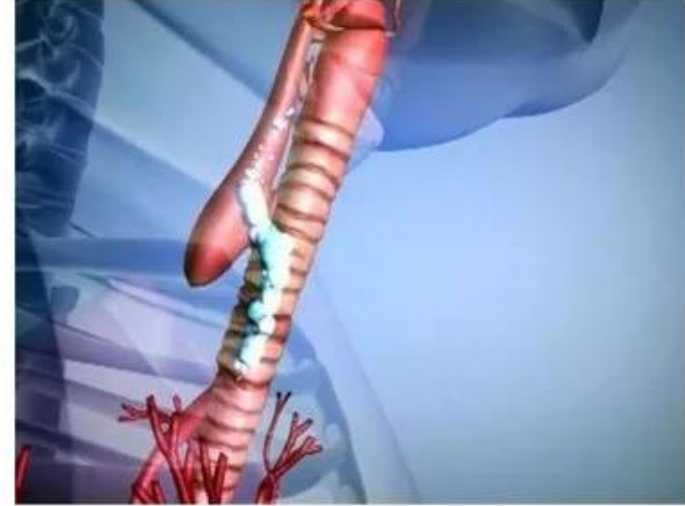• **Атрезия пищевода** - врожденный порок развития, при котором пищевод слепо заканчивается и имеет или не имеет сообщение с трахеей.

- Частота встречаемости 1:4500 новорожденных
- 59% у мальчиков и 41% у девочек
- В 40-60% случаев сочетается с другими аномалиями

## МКБ -10

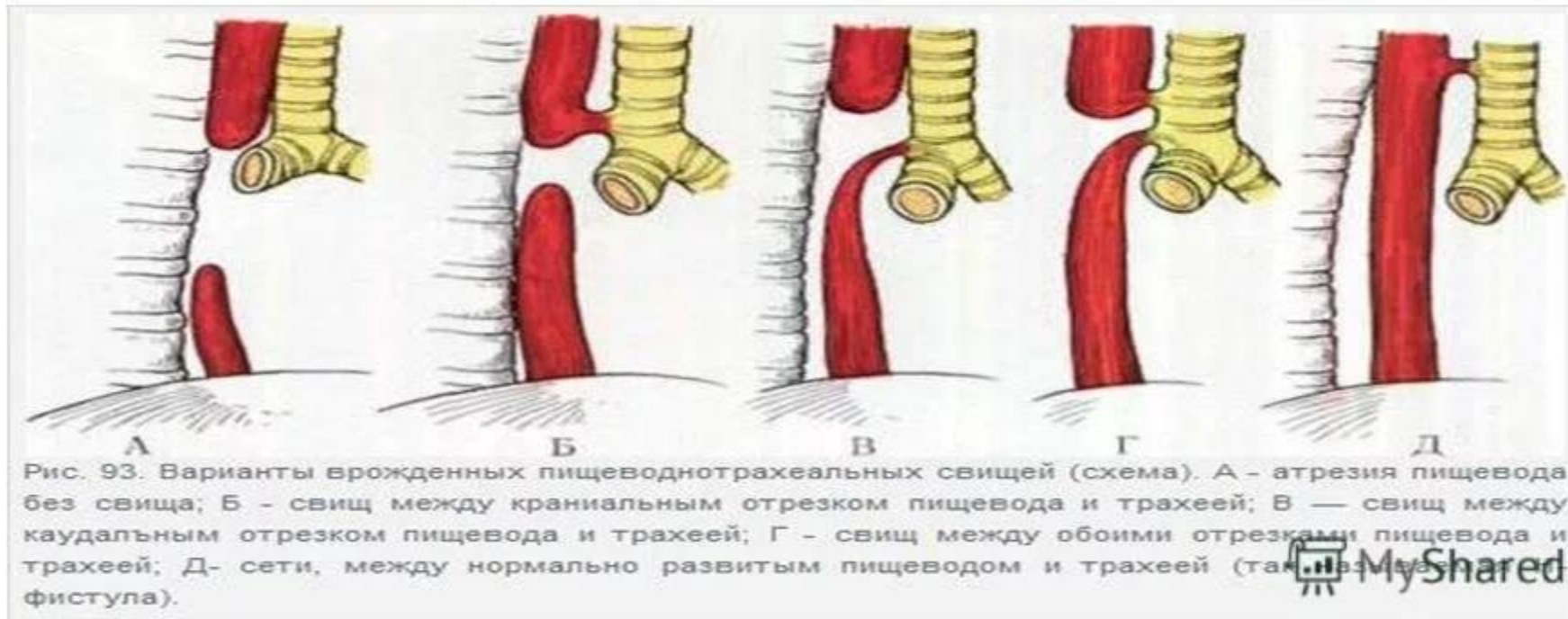**Q39. 0** Атрезия пищевода без свища.

**Q39. 1** Атрезия пищевода с трахеопищеводным свищем.

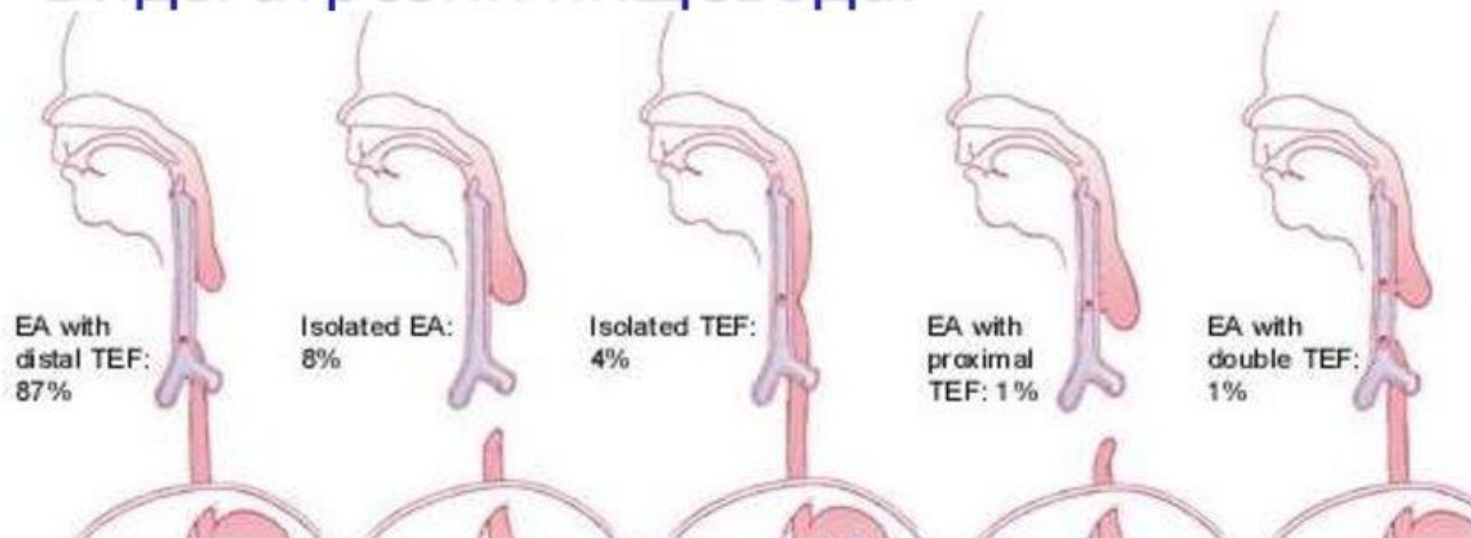


# Атрезия пищевода

- Атрезия пищевода - врожденный порок развития, при котором пищевод слепо заканчивается на расстоянии примерно 8-12 см от входа в ротовую полость.
- Атрезия пищевода (Q39.0, Q39.1) - наиболее часто встречающийся в период новорожденности и диагностируемый сразу после рождения порок развития. Перечисленные ниже пороки развития манифестируют позже, часто осложняются аспирационной пневмонией, гипотрофией, эзофагитом. Атрезия пищевода - это неполное формирование пищевода, часто сочетающееся с трахеопищеводным свищом. Диагноз ставят при невозможности провести назогастральный зонд в желудок. Лечение оперативное.



## Виды атрезии пищевода:



1. Атрезия пищевода с дистальным трахео-пищеводным свищем
2. Изолированная атрезия пищевода без свища
3. Изолированная трахео-пищеводная фистула
4. Атрезия пищевода с проксимальным трахео-пищеводным свищем
5. Атрезия пищевода с верхним и нижним трахео-пищеводным свищем.



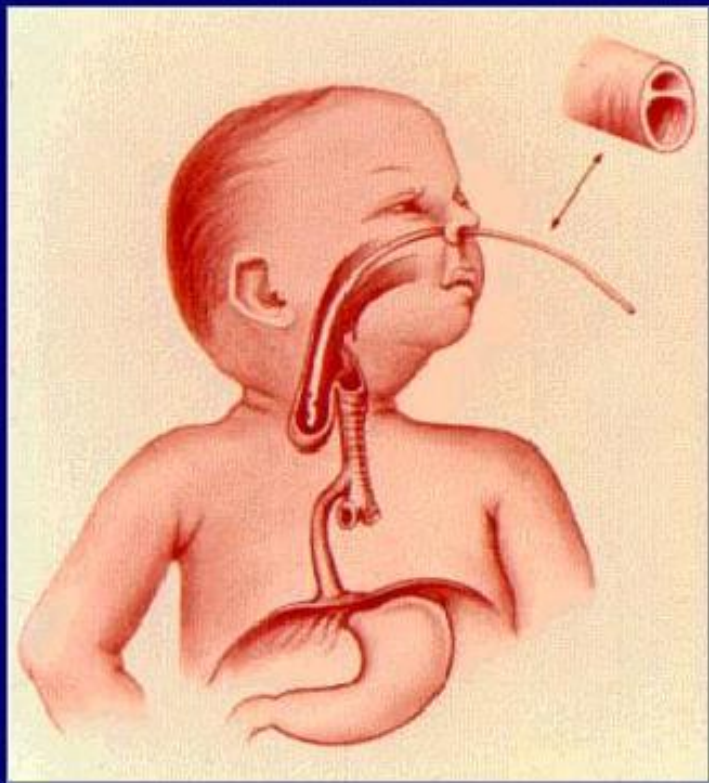
## Диагностика

- Пренатальная: при УЗИ - многоводие, маленький желудок, множественные пороки плода.  
МРТ плода.
- В родильном доме:
  1. Зондирование пищевода
  2. Проба Элефанта
  3. Объективное обследование

*Срочная транспортировка ребенка в специализированное отделение с соблюдением тепловой цепочки, управляемым дыханием с ИВЛ увлажненным кислородом, возвышенным головным концом, проведение санации полости рта каждые 10-15 минут, отмена кормления!!!*



**Первым исследованием для исключения атрезии пищевода у новорожденного является:**



проба Элефанта

рентгенография грудной клетки

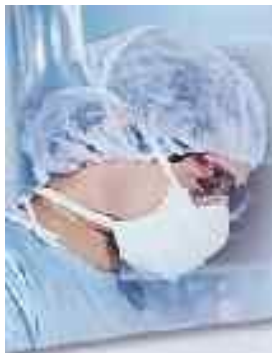зондирование

УЗИ

эзофагоскопия

## Постнатальная диагностика атрезии пищевода

- Зондирование желудка у каждого новорожденного сразу же после рождения
- Проведение пробы Элефанта
- Рентгенография грудной клетки с введенным в пищевод рентгенконтрастным зондом или водорастворимым контрастным веществом



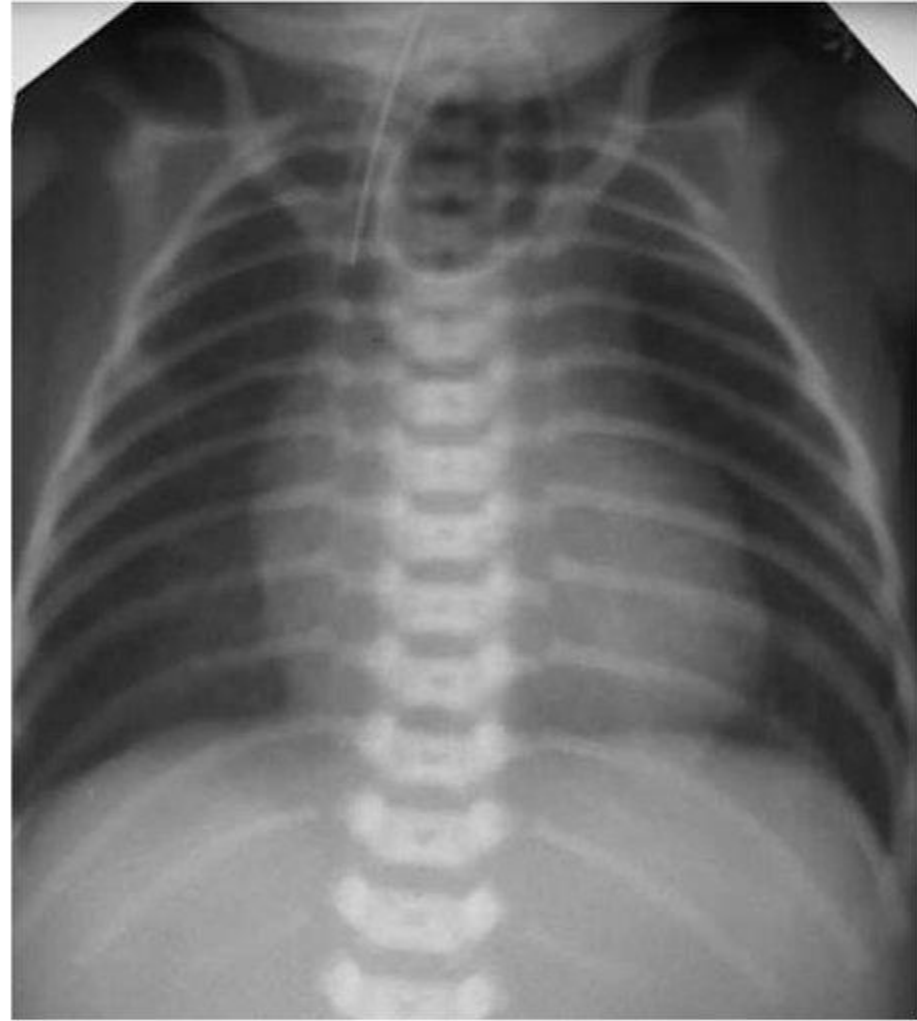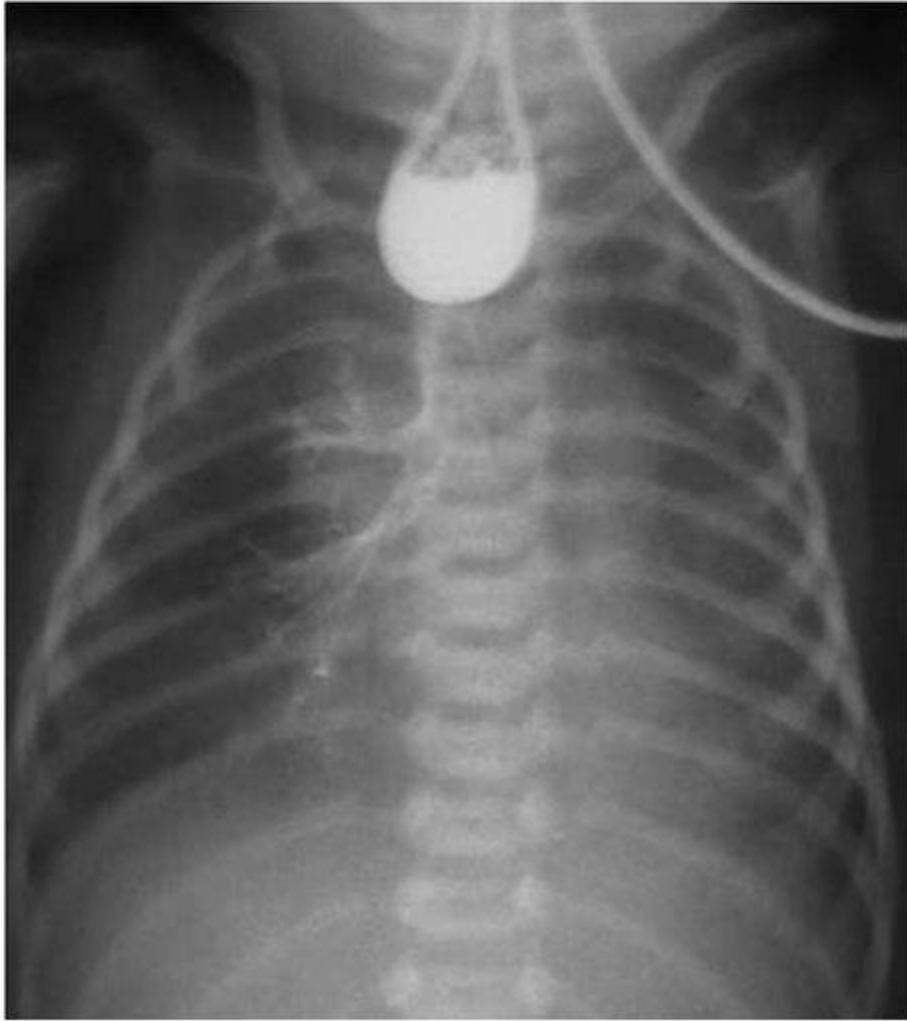
# АТРЕЗИЯ ПИЩЕВОДА

## ПРОБА ЭЛЕФАНТА

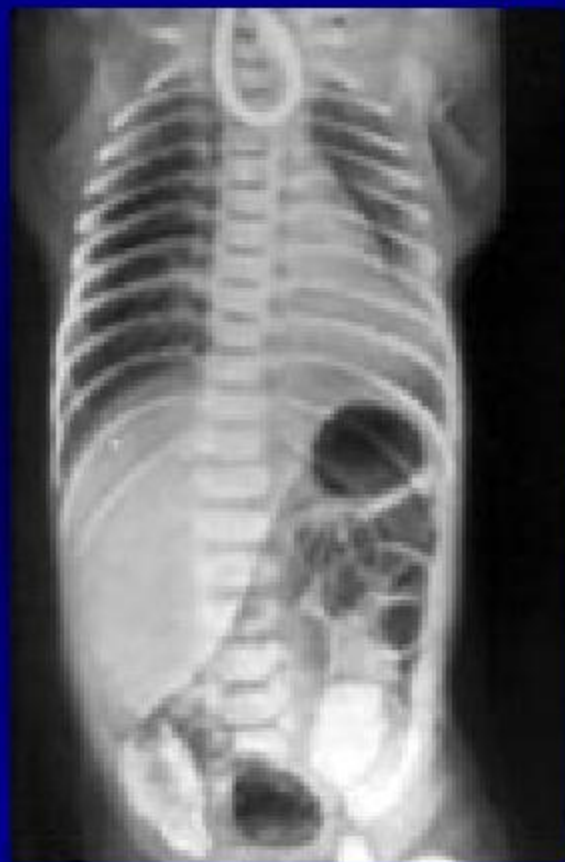**После постановки желудочного зонда в пищевод вводится 10 мл воздуха.**

- При атрезии пищевода быстро введенный воздух с характерным шумом выходит обратно через нос и рот (проба положительная)**
- При нормальной проходимости пищевода воздух бесшумно проходит в желудок (проба отрицательная)**

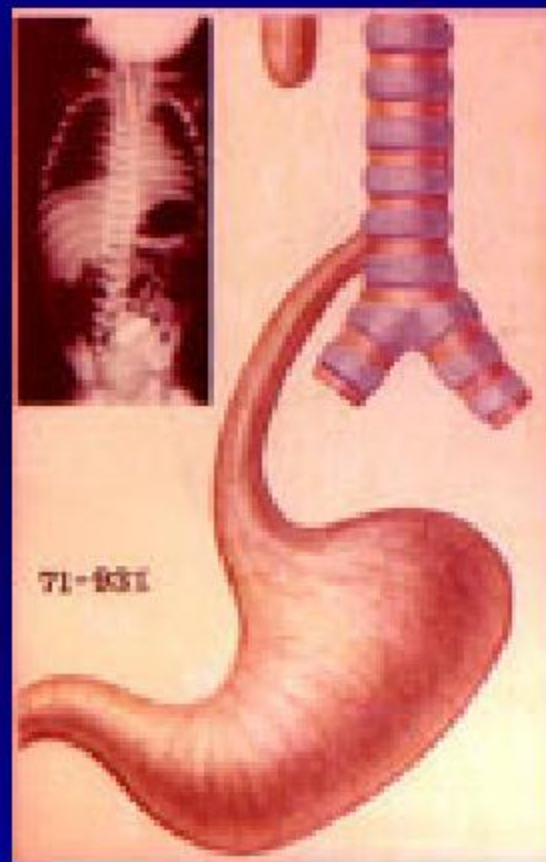
# Диагностика атрезии пищевода



# АТРЕЗИЯ ПИЩЕВОДА С ДИСТАЛЬНЫМ ТРАХЕОПИЩЕВОДНЫМ СВИЩОМ

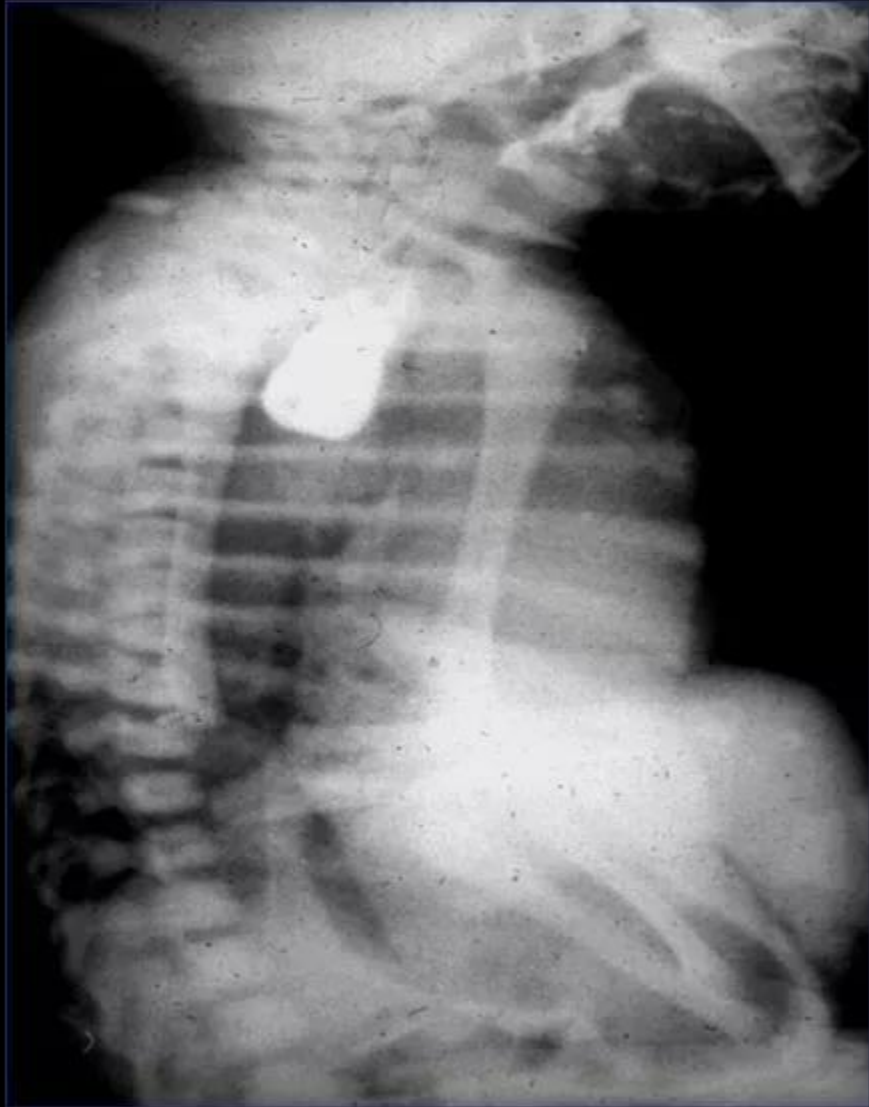

Рентгенограмма



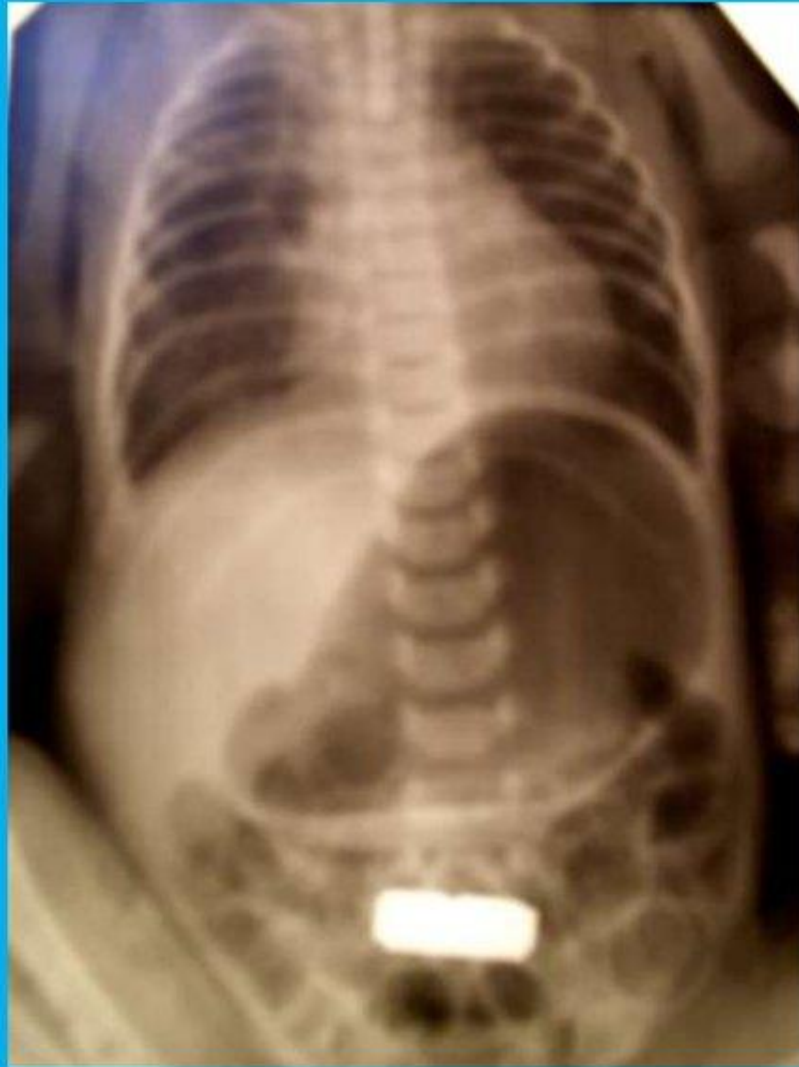Схема

# Атрезия пищевода



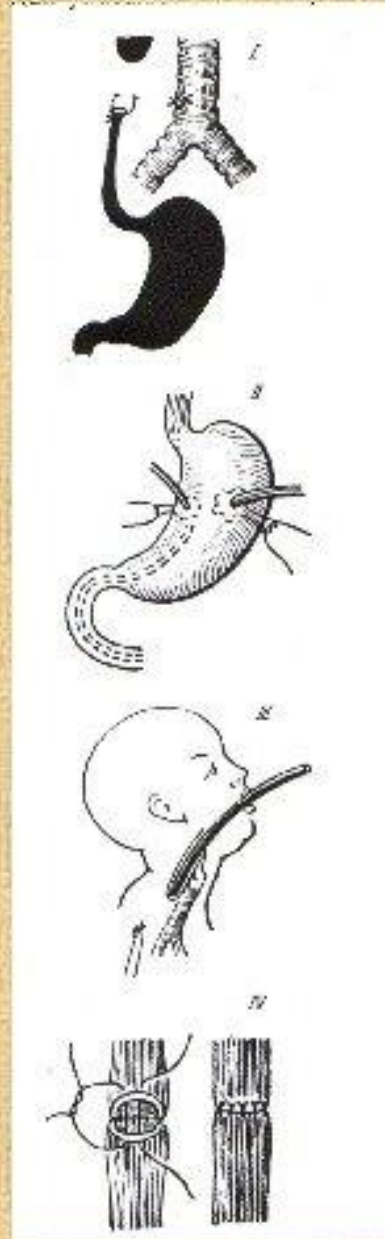
- Газ в просвете желудка и в кишечнике говорит о наличии свища между бронхом и дистальным отделом пищевода

# Атрезия пищевода с широким нижним трахеопищеводным свищем



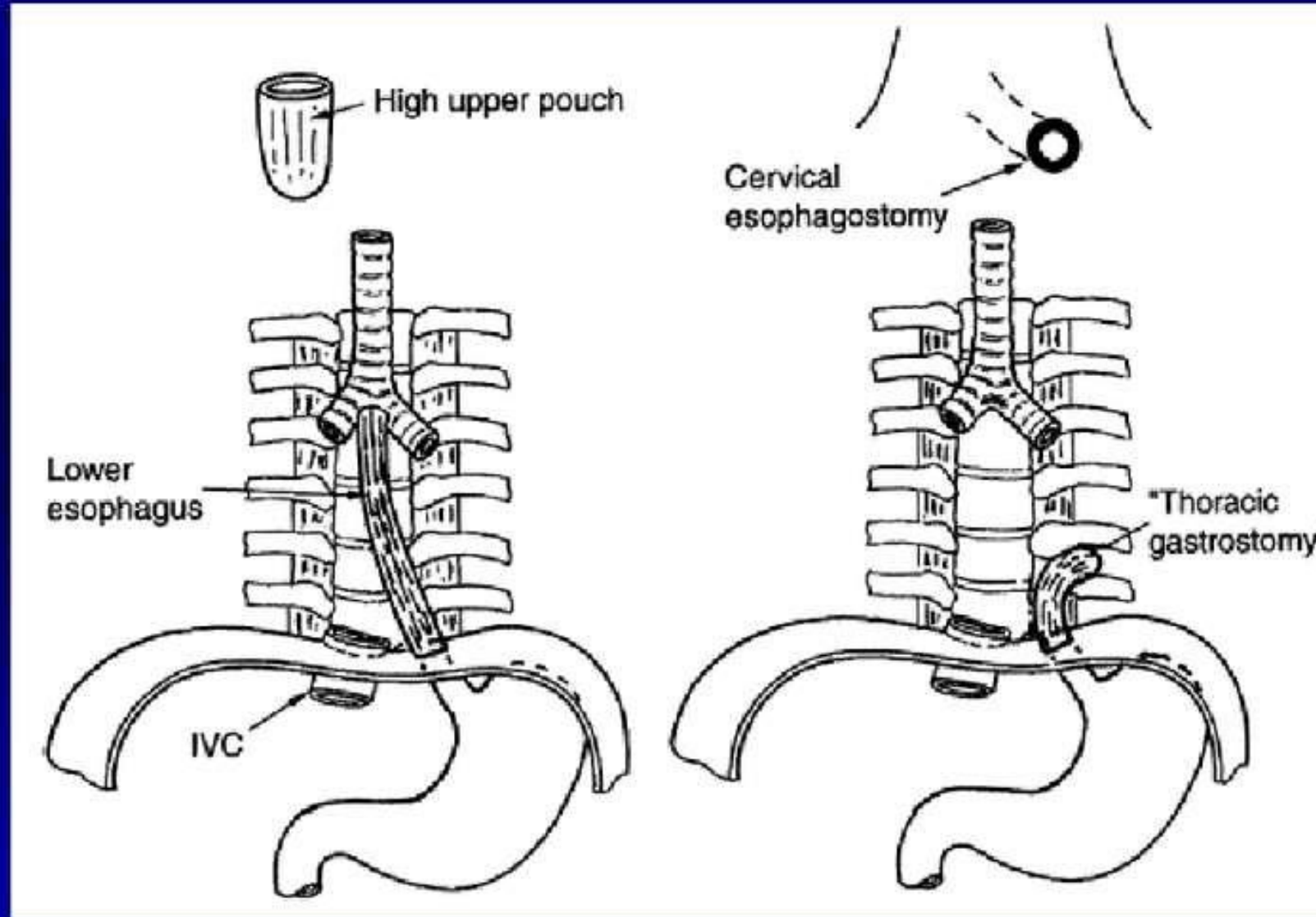
## Способы оперативного лечения зависят от формы атрезии:

- Радикальная операция – медиастинотомия экстраплевральным доступом, разобщение трахеопищеводного свища, пластика пищевода с наложением анастомоза “конец в конец”,
- Наложение гастростомы, ликвидация свища, отсроченная пластика пищевода.





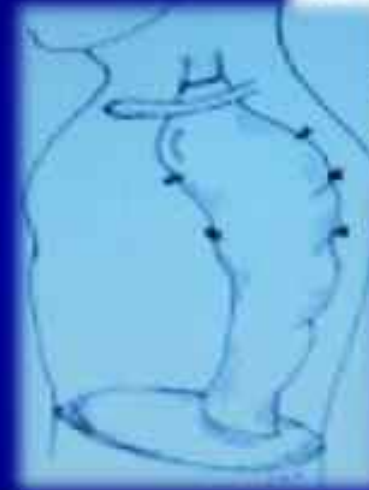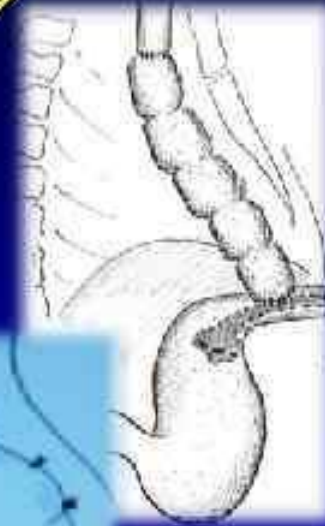# ОПЕРАТИВНОЕ ЛЕЧЕНИЕ АТРЕЗИИ ПИЩЕВОДА (Aggarwal S., 2003)



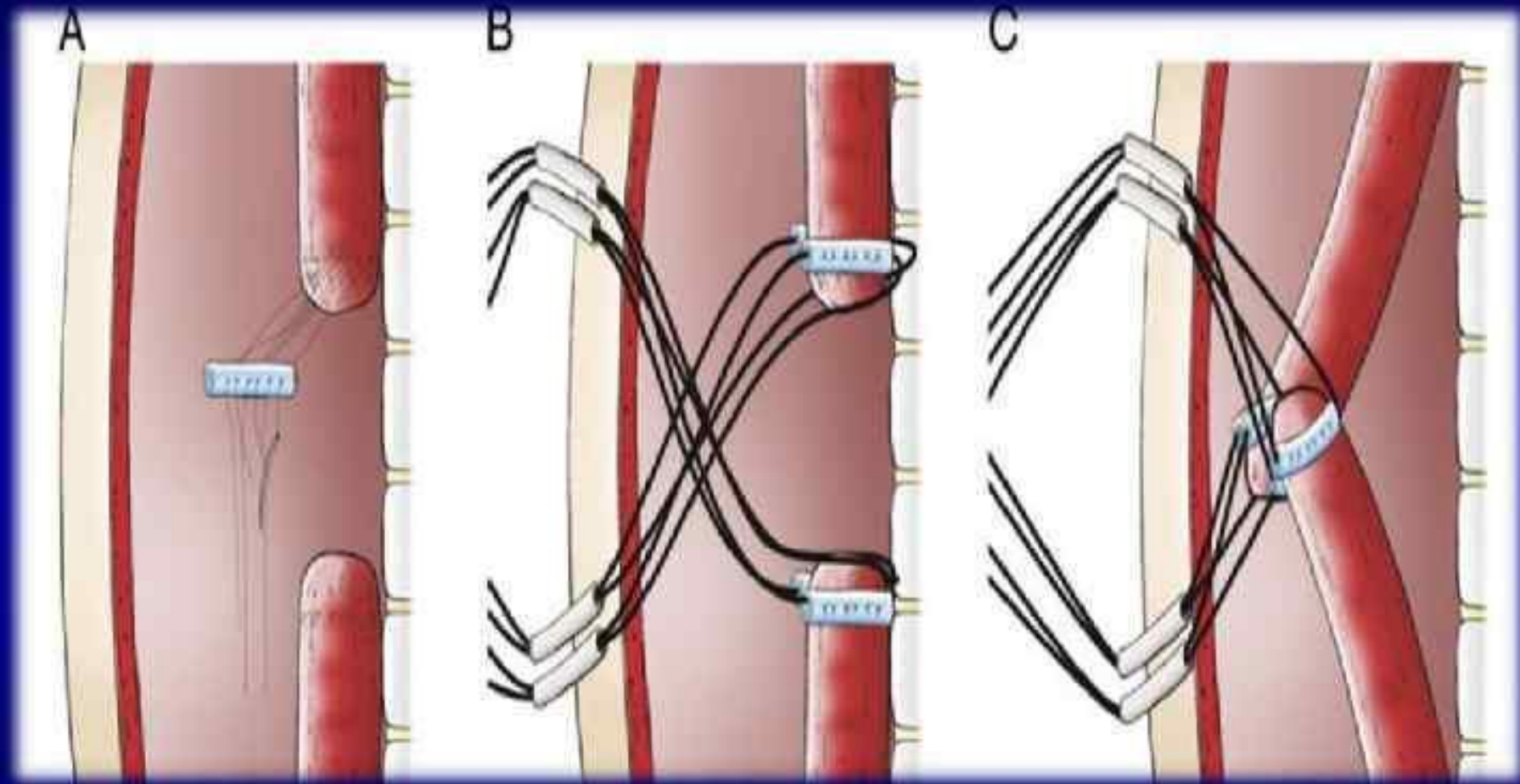
# «Идеальная операция»

*при атрезии пищевода*

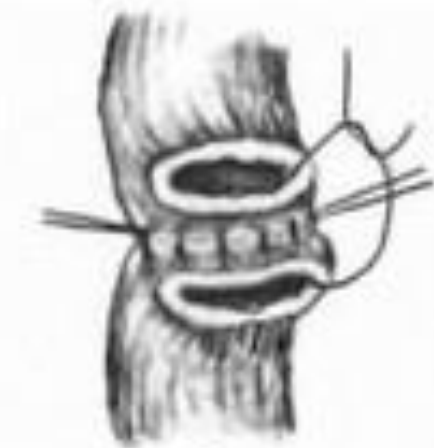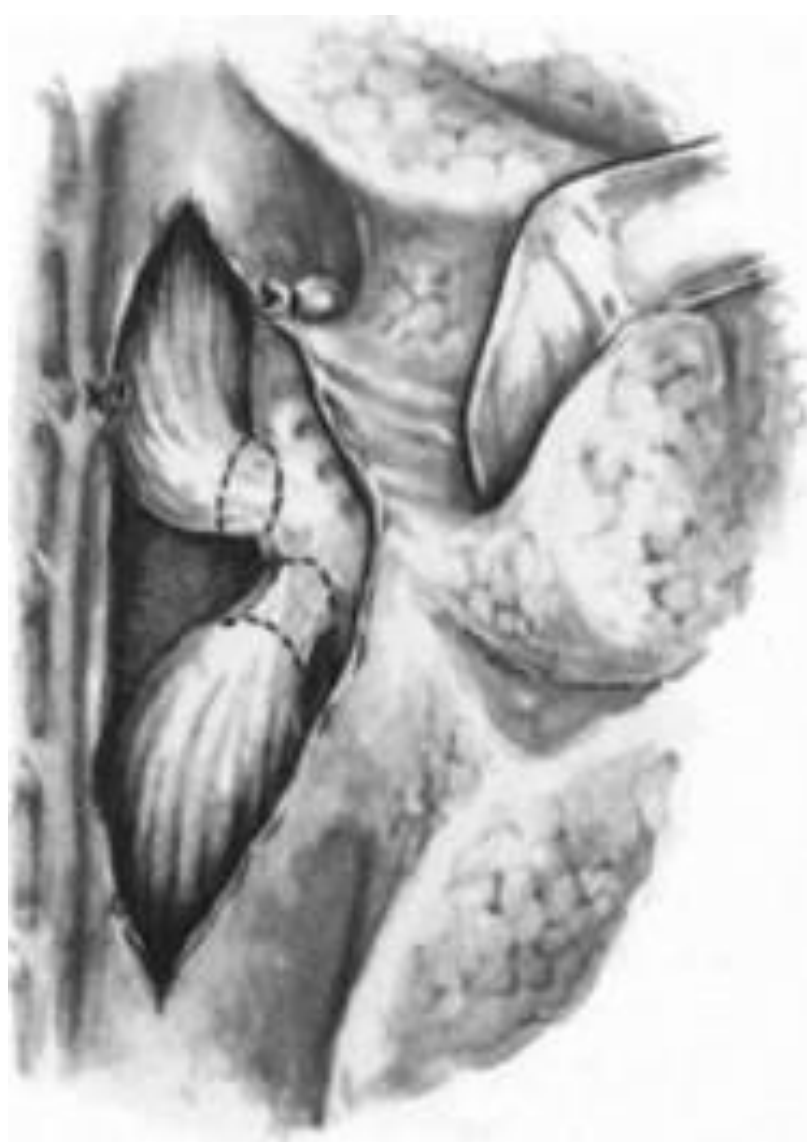- Только собственная ткань пищевода
- Переход пищевода в желудок – под диафрагмой
- Без какого-либо повреждения ткани пищевода (в т.ч. – миотомии)



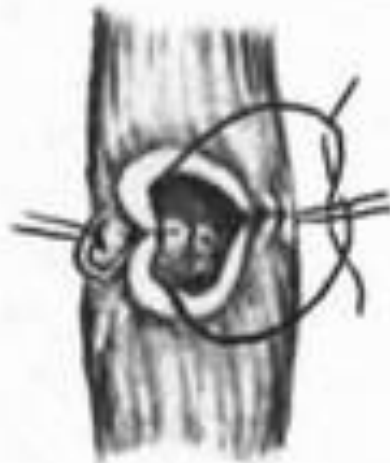# Принцип операции



# Операция разобщения свищей и наложение пищеводного анастомоза «конец в конец»



б



в



г

# **Диафрагмальные грыжи**

## 5. Диафрагма (части, отверстия, функции).

**Диафрагма** (diaphragm) — грудобрюшная преграда.

Это плоская тонкая мышца, имеющая форму купола, замыкает нижнее отверстие грудной клетки.

Мышечные пучки диафрагмы начинаются от мечевидного отростка грудины, нижних 6 пар ребер и поясничных позвонков и вплетаются в сухожильное растяжение, составляющее центральную часть диафрагмы - **сухожильный центр**.

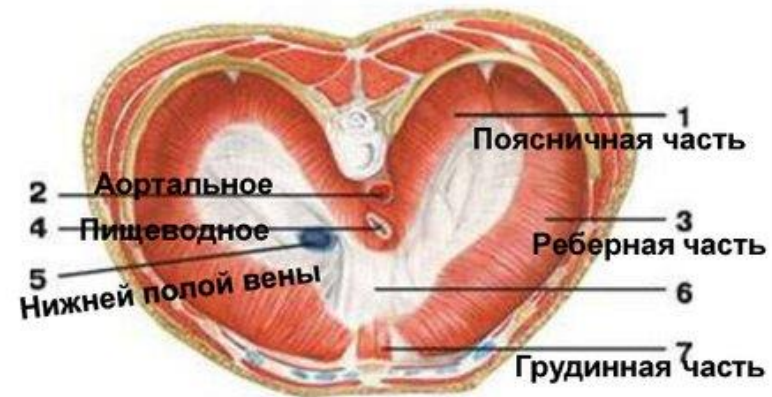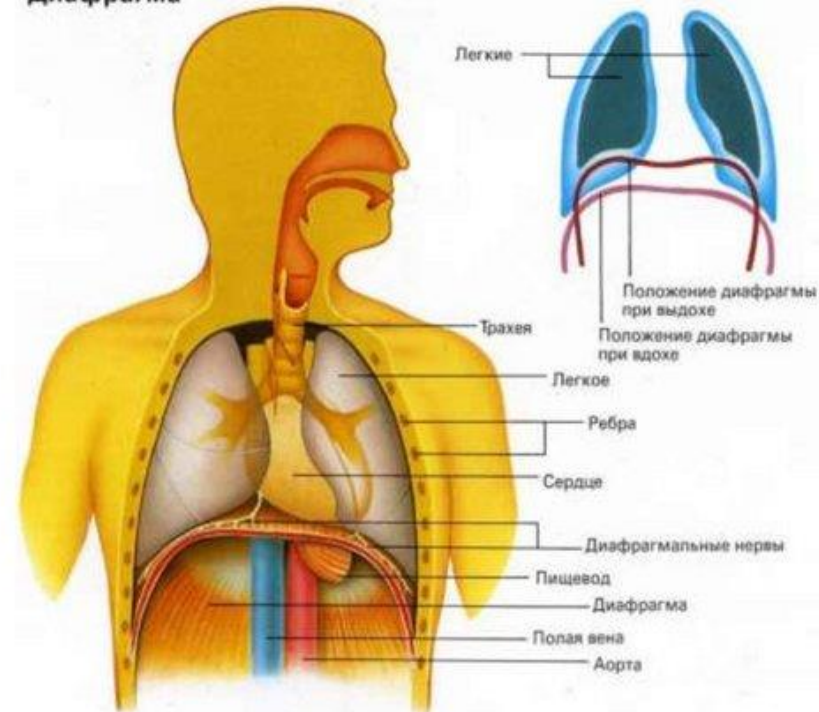
В зависимости от места начала мышечных волокон в диафрагме различают **3 части**: **грудинную, реберную и поясничную**.

В поясничной части имеется **2 больших отверстия** - **аортальное и пищеводное**, а в сухожильном центре справа - **отверстие нижней полой вены**.

Между частями диафрагмы есть треугольной формы щели, где нет мышечных волокон; это **реберно-грудинный** и **реберно-поясничный треугольники**. Это слабые места диафрагмы: в них могут возникать **диафрагмальные грыжи**.

**Диафрагма - дыхательная мышца**. При сокращении она опускается, ее купол уплощается (объем грудной клетки увеличивается - происходит вдох), а при расслаблении она поднимается и принимает форму купола (объем грудной клетки уменьшается - происходит выдох).

Диафрагма



# Диафрагма (diaphragma): вид сверху

См. также рис. 218, 219

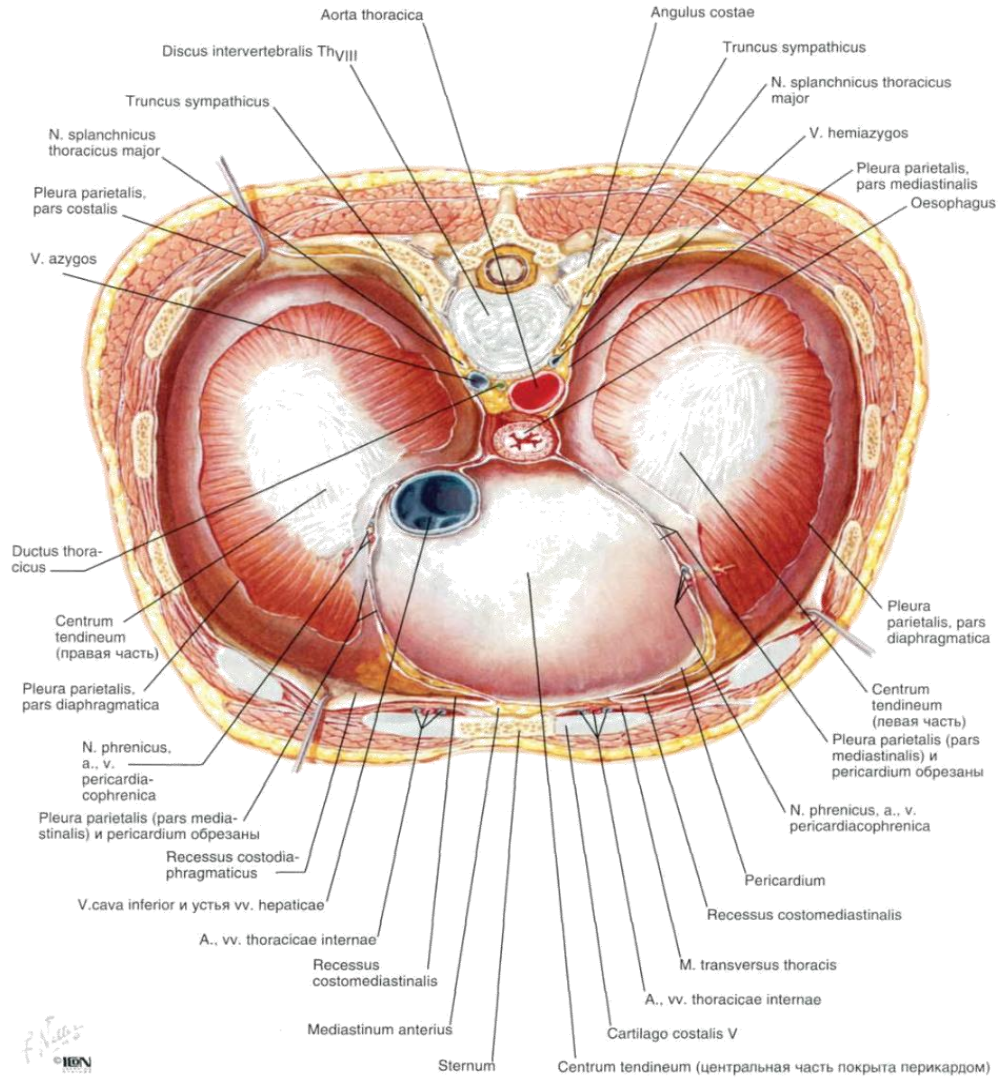
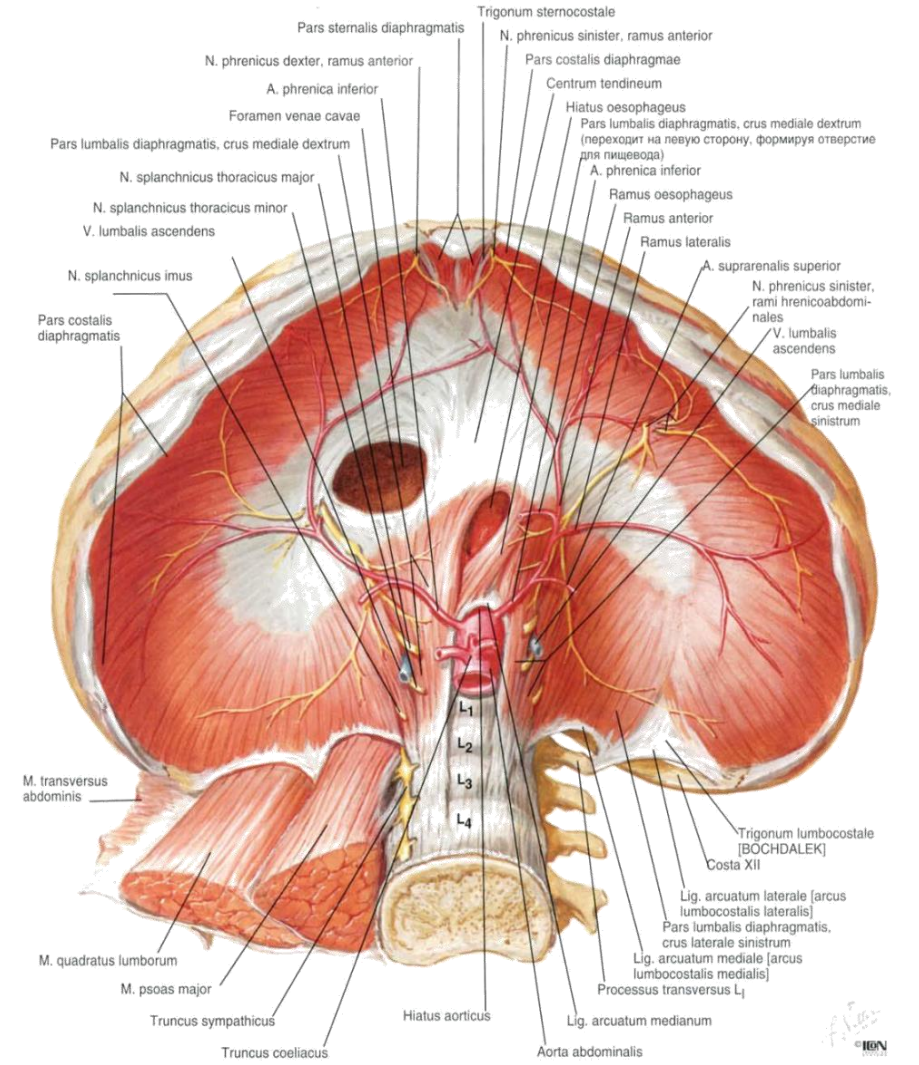


Рисунок 180

ГРУДНАЯ КЛЕТКА

# Диафрагма (diaphragma): вид снизу

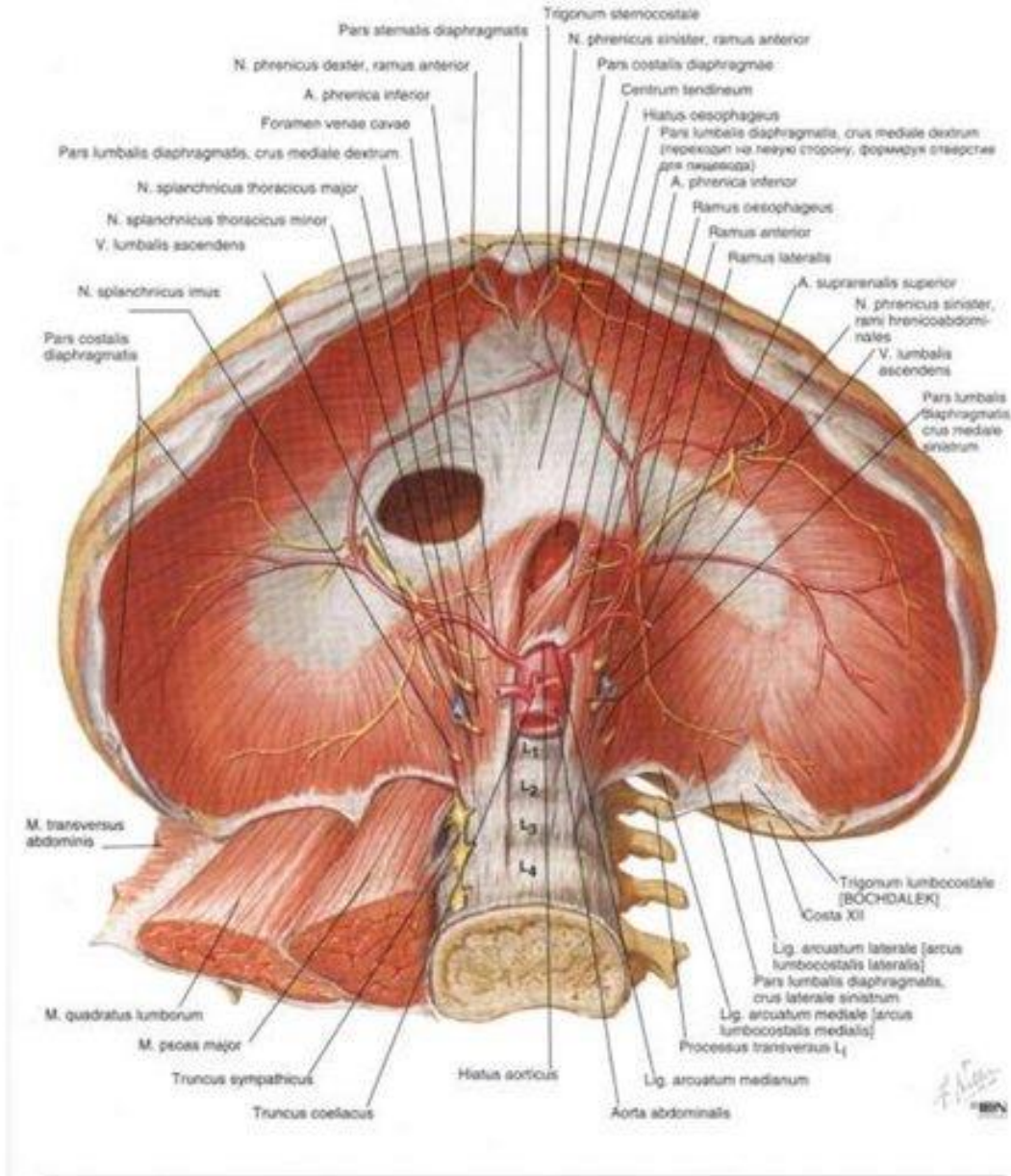
См. также рис. 236, 246, 253



СТЕНКИ ТЕЛА

Рисунок 181

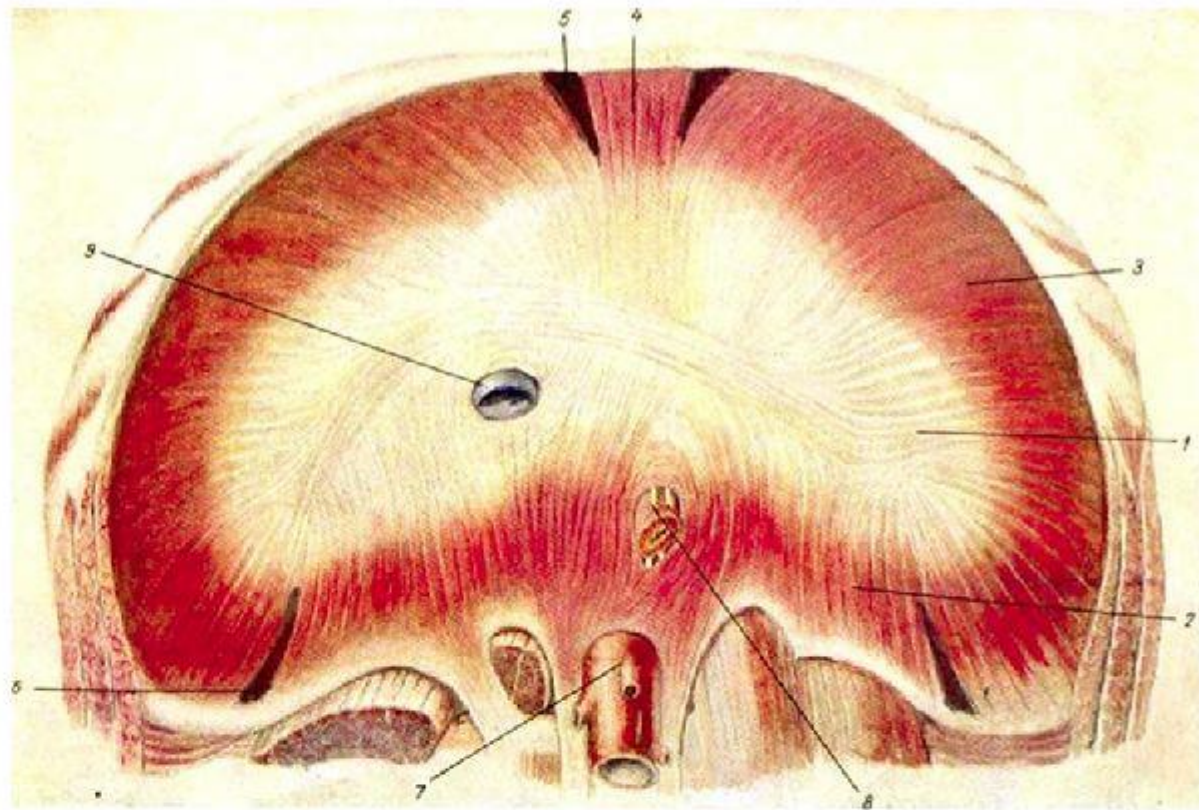
# Отверстия диафрагмы



- Аортальное отверстие - аорта и грудной лимфатический проток
- Пищеводное отверстие - пищевод и блуждающий нерв
- Внутренняя дугообразная связка-поясничная мышца
- Наружная дугообразная связка -квадратная мышца поясницы
- Между внутренней и промежуточными ножками - чревные нервы, v. azigos справа и v. hemiazigos слева.
- Между латеральной и промежуточной ножками: симпатический ствол
- Отверстие нижней полой вены -в сухожильном центре
- Грудинно-рёберный треугольник: верхняя эпигастральная артерия и вены



## слабые места диафрагмы



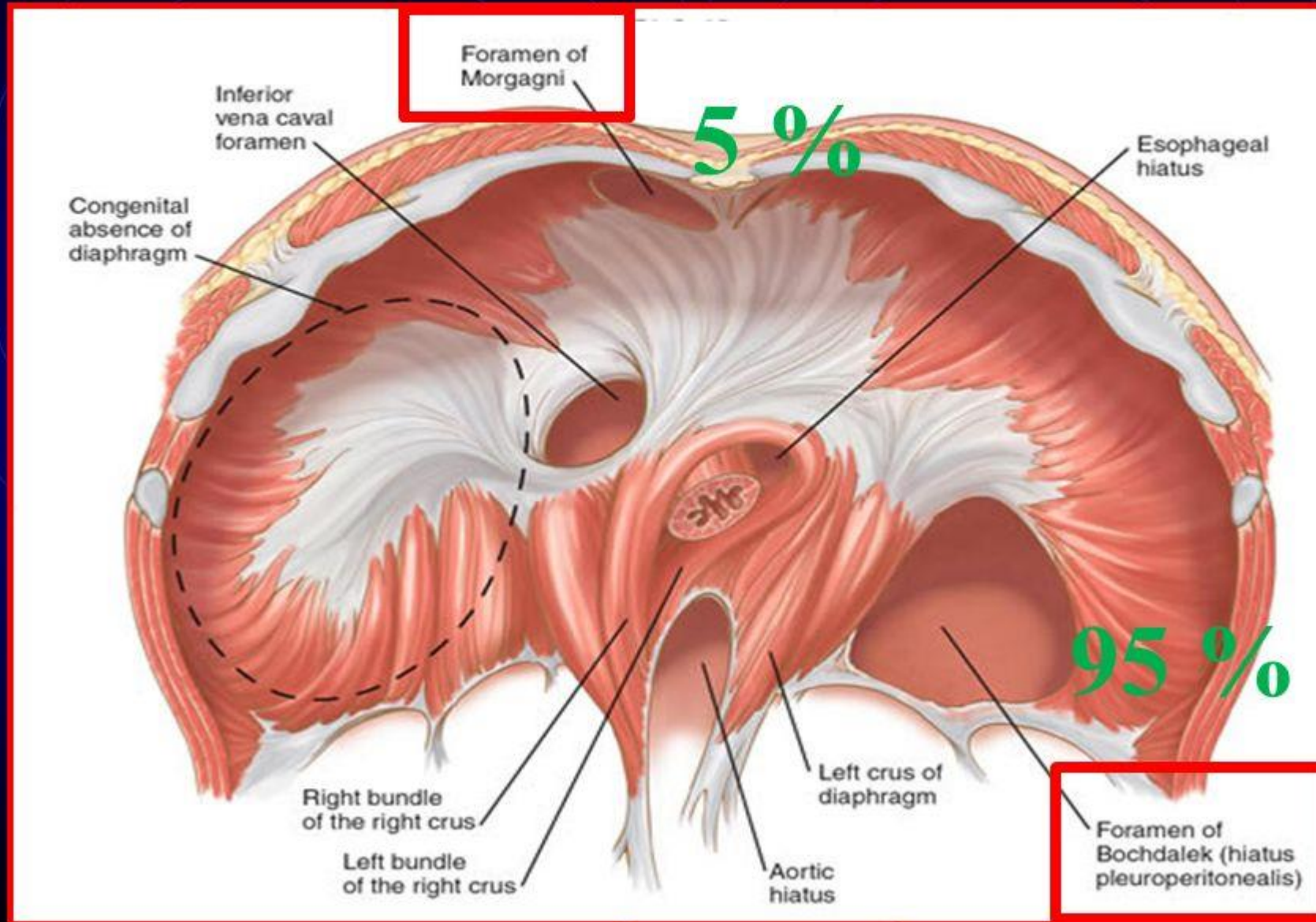
**грудино-реберные треугольники** (треугольники Морганьи).

Левый из них называют также щелью Ларрея, по способу которого здесь производят пункцию перикарда при перикардите.

Через грудино-реберные треугольники диафрагмы проходят в стенку брюшной полости внутренние грудные сосуды.

**пояснично-реберные** треугольники (Бохдалека).

# Anatomy



## Грыжи слабых зон диафрагмы

(встречаются как у детей, так и у взрослых с частотой до 5% от всех диафрагмальных грыж)

### Слабые зоны диафрагмы:

- 1 Грудино-реберный треугольник справа  
(треугольник Морганьи)
- 2 Грудино-реберный треугольник слева  
(треугольник Ларрея)
- 3 Пояснично – реберный треугольник  
(щели Богдалека)
- 4 Зеркало Дельмонта - зона прохождения через диафрагму нижней полой вены

# Классификация диафрагмальных грыж

## I Грыжи естественных отверстий диафрагмы:

- 1 пищевода отверстия диафрагмы
- 2 аорты
- 3 нижней полой вены
- 4 проходящих через диафрагму нервов

## II Травматические диафрагмальные грыжи

*Классификация по Петровскому – Канишину – Николаеву*

- 1 Острая стадия
- 2 Хроническая стадия
- 3 Стадия ущемления

*Клинические стадии по Петрову*

- 1 Острый период
- 2 Бессимптомное течение
- 3 Признаки сформировавшейся грыжи
- 4 Период ущемления

## III Грыжи слабых зон диафрагмы:

- 1 Ларрея
- 2 Морганьи
- 3 Богдалека

## IV Грыжи атипичной локализации

## V Послеоперационные

# Классификация диафрагмальных грыж (Всесоюзный научный центр хирургии)

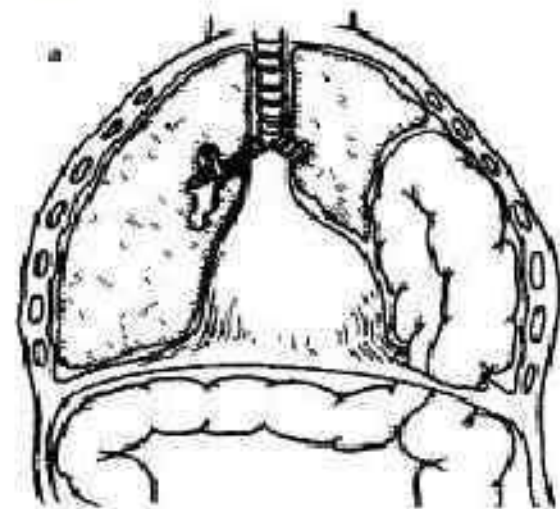
- 1. Травматические:
  - а) Истинные;
  - б) Ложные.
- 2. Нетравматические:
  - а) Ложные врожденные грыжи;
  - б) Истинные грыжи слабых зон диафрагмы;
  - в) Истинные грыжи атипичной локализации;
- 3. Грыжи естественных отверстий диафрагмы:
  - а) пищевода отверстия;
  - б) редкие грыжи естественных отверстий.

## Классификацию скользящих грыж пищеводного отверстия диафрагмы (Б.В.Петровский и Н.Н.Каншина):

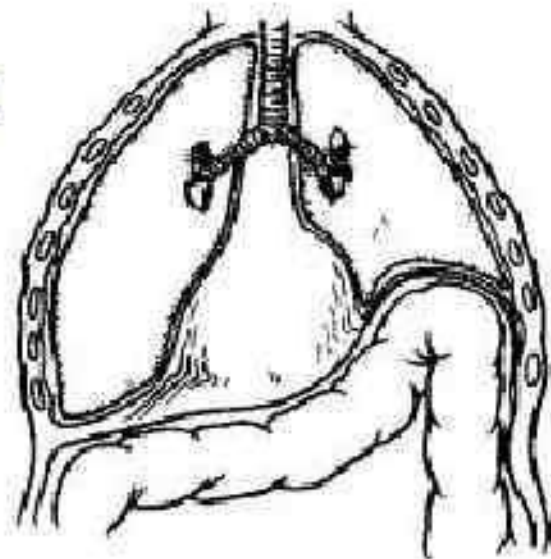
- кардиальные,
- кардио-фундальные,
- субтотальные,
- тотальные желудочные грыжи.
- При этом может наблюдаться укорочение пищевода I степени, когда кардия расположена не выше 4 см над уровнем диафрагмы, и II степени, когда кардия находится выше. В зависимости от этиологических факторов скользящие грыжи могут быть пульсионными, тракционными и смешанными.

# Диафрагмальные грыжи

- При нарушении развития на стадии первичной диафрагмы – остается дефект в диафрагме и формируется ложная диафрагмальная грыжа (чаще в реберно-позвоночном отделе - грыжа Богдалека)



- При нарушении развития на стадии вторичной диафрагмы – не прорастают миомеры, сохраняются соединительно-тканые слабые места и формируется истинная диафрагмальная грыжа



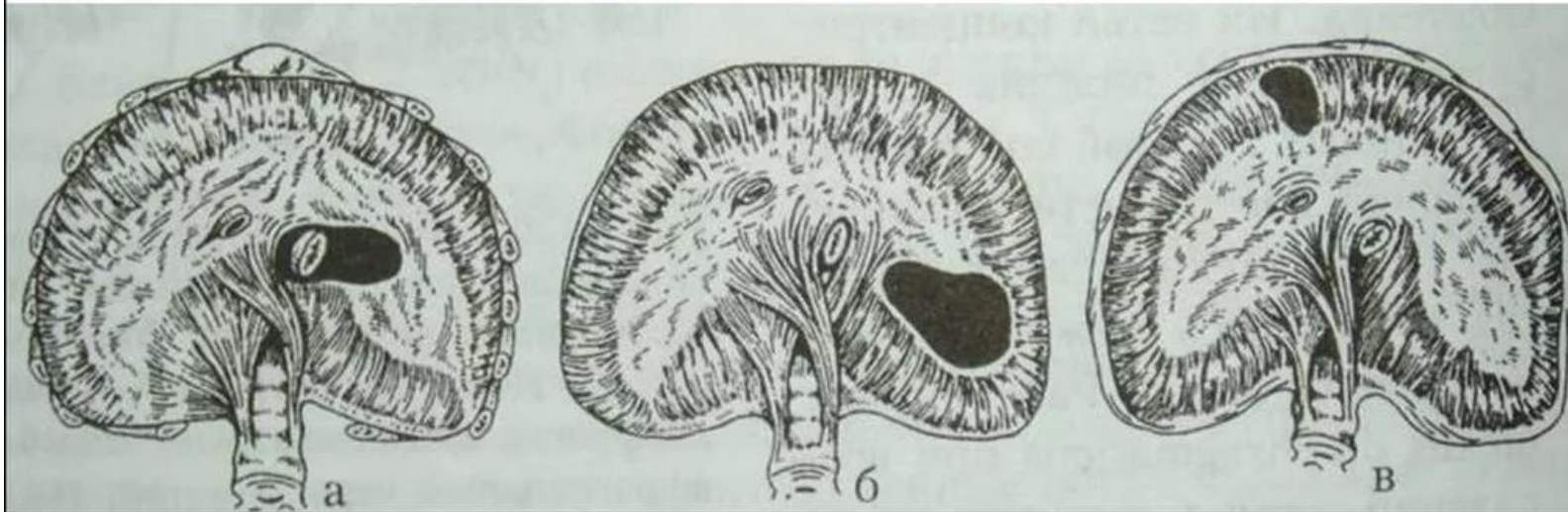
# Диафрагмальные грыжи

Места наиболее частой локализации  
диафрагмальных грыж:

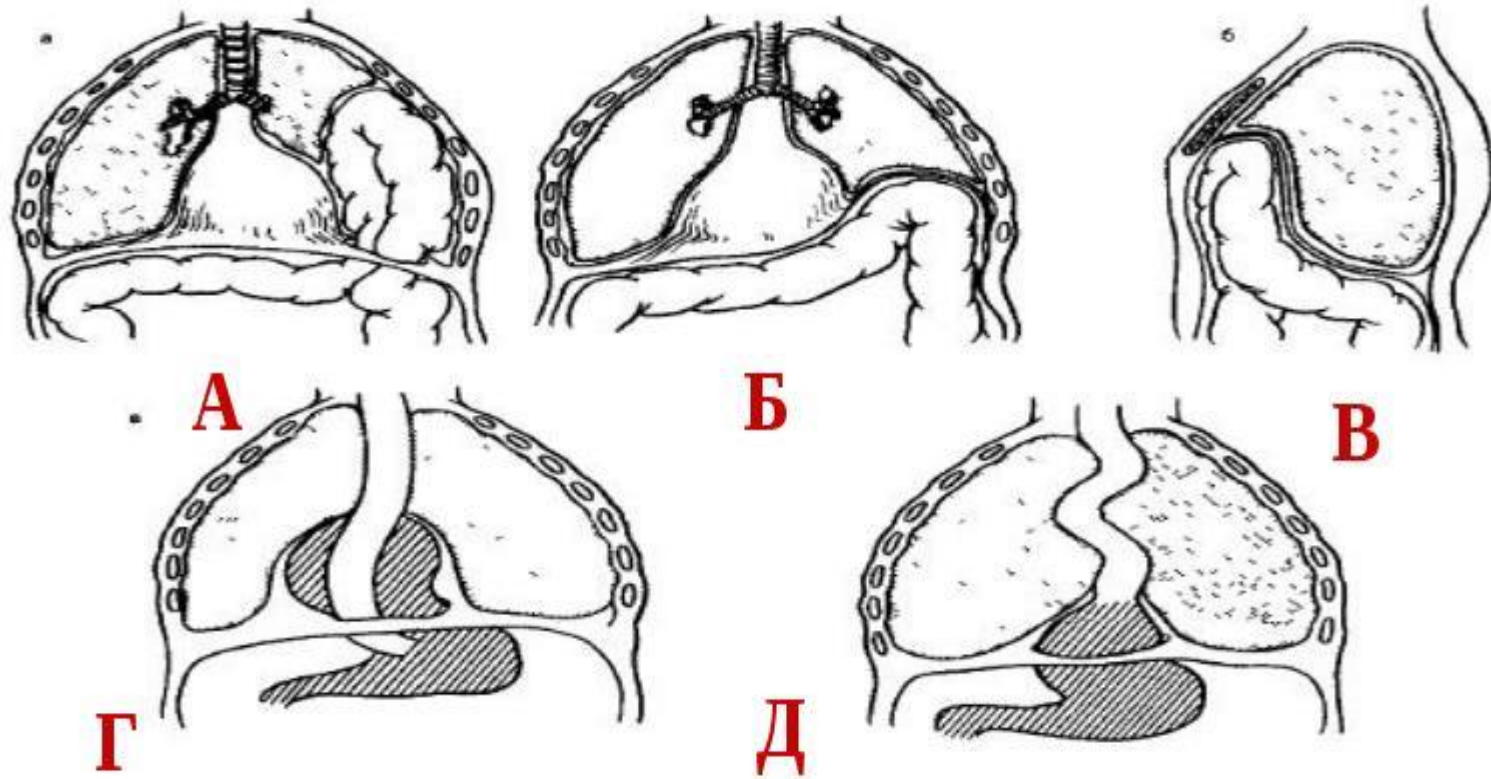
а – в области пищеводного отверстия при  
недоразвитии *septum transversum*

б – в области пояснично-реберного треугольника при  
недоразвитии плевро-перитонеальной складки

в – в области грудинно-реберного треугольника

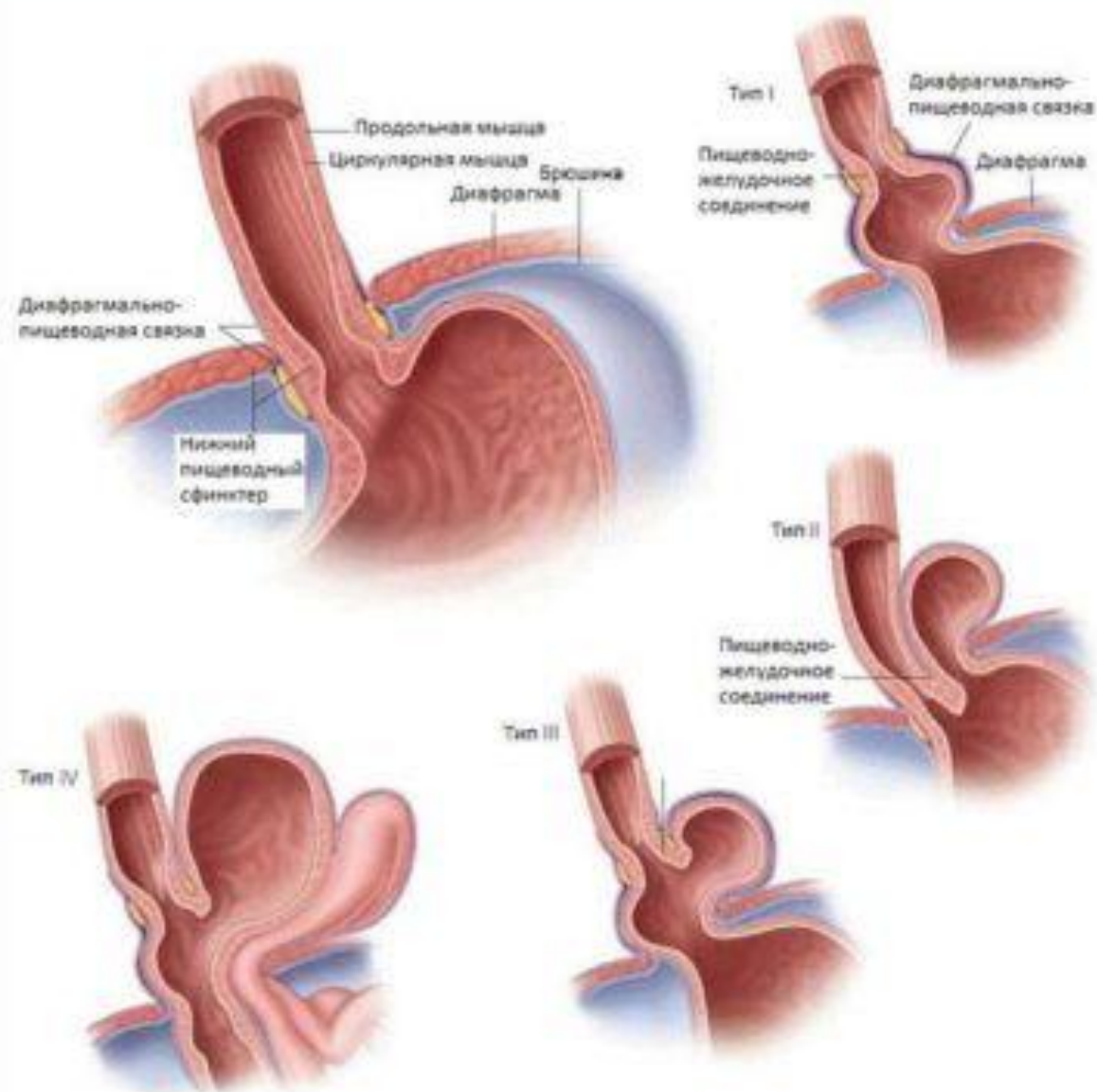






- ▶ **А - Ложная грыжа заднего отдела диафрагмы**
- ▶ **Б - Истинная грыжа купола диафрагмы**
- ▶ **В - Истинная ретростерральная грыжа**
- ▶ **Г - Истинная параэзофагеальная грыжа**
- ▶ **Д - Истинная эзофагеальная грыжа**

# ДИАФРАГМАЛЬНЫЕ ГРЫЖИ



**Тип I** – это скользящие (блуждающие) пищеводные грыжи, при которых пищеводно-желудочное соединение перемещается над диафрагмой.

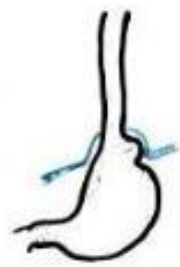**Тип II** – это чистые паразофагеальные (фиксированные) грыжи; пищеводно-желудочное соединение остаётся в своём нормальном положении, а часть дна желудка выпячивается через пищеводное отверстие диафрагмы в грудную полость.

**Тип III** – комбинация I и II типов, когда и пищеводно-желудочное соединение, и дно желудка выпячиваются через отверстие.

**Тип IV** – характеризуется тем, что внутри грыжевого мешка присутствует, кроме желудка, другой орган (например, сальник, толстый или тонкий кишечник)



## А. Скользящие грыжи



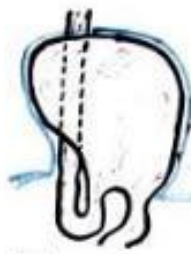Кардиальная



Кардиально-фундальная



Субтотальная желудочная



Тотальная желудочная

## Б. Параэзофагеальные



Фундальная



Антральная



Кишечная



Сальниковая

## В. Короткий пищевод



угол Гиса

## Классификация ГПОД

### А. Скользящие (аксиальные) – 70%:

- 1 – пищеводные
- 2 – кардиальные (наиболее часто)
- 3 – кардиофундальные
- 4 – субтотальная желудочная
- 5 – тотальная желудочная
- 6 – пролабирование слизистой кардии в пищевод

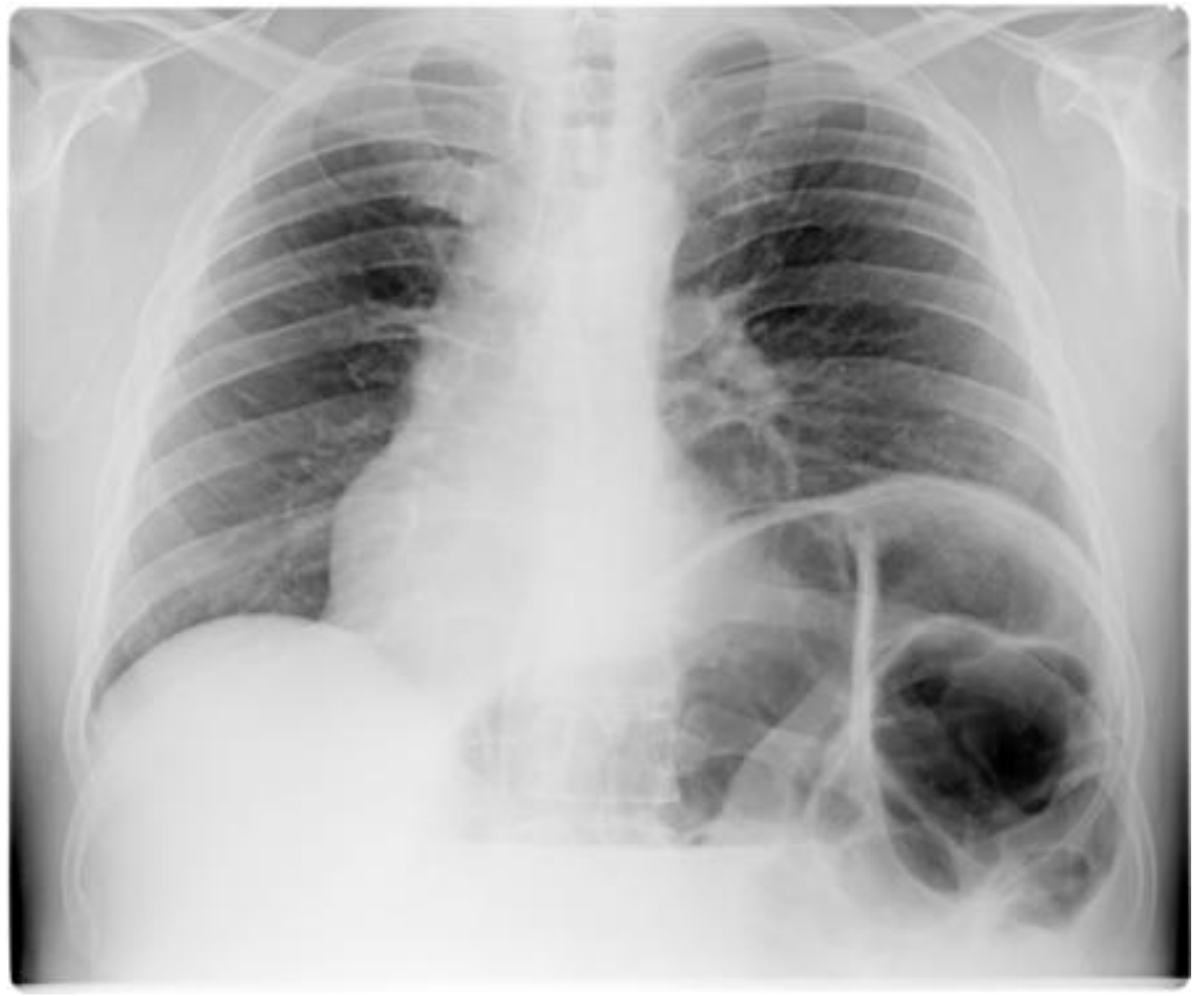
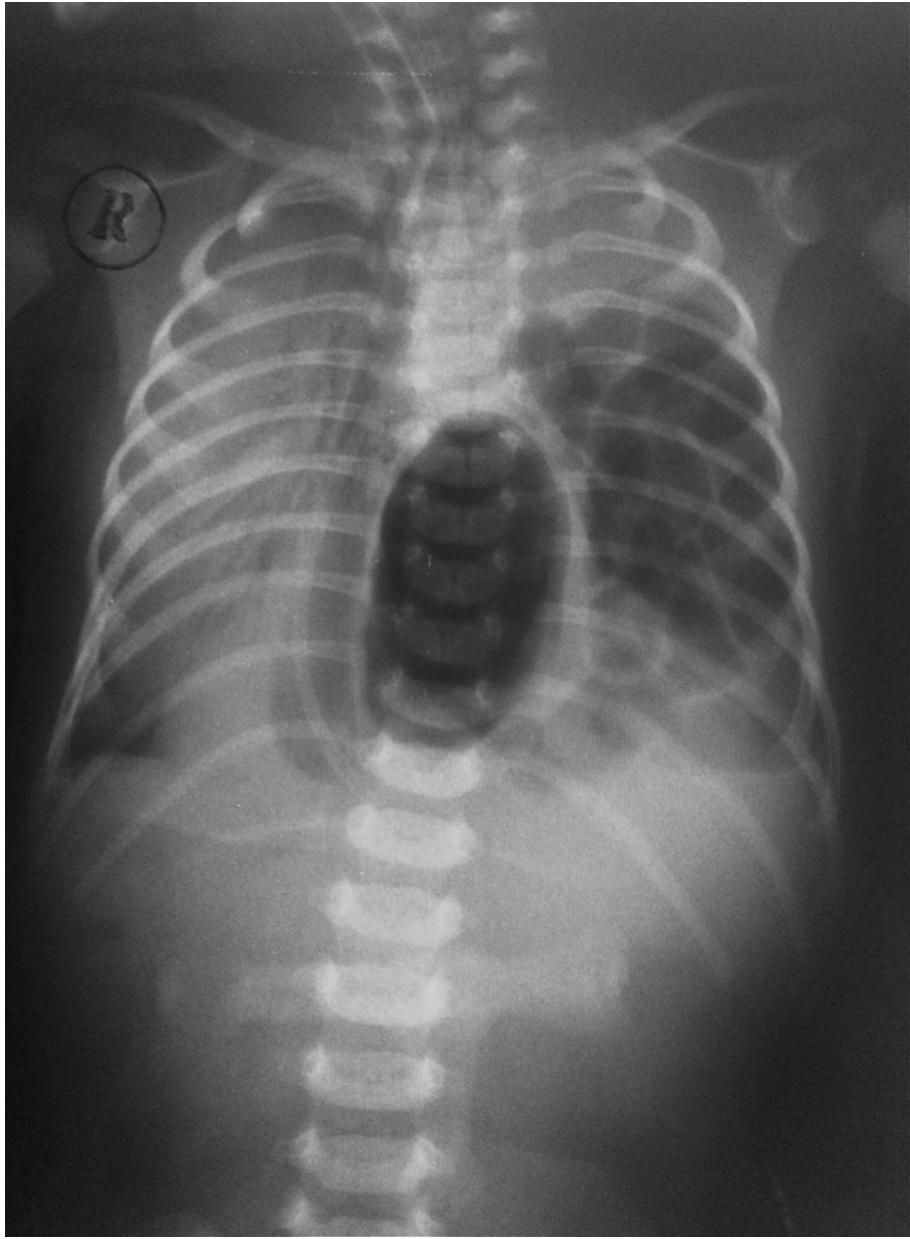
### Б. Параэзофагеальные – 10%

- 1 – фундальные (наиболее часто)
- 2 – антральные (гр. Харрингтона)
- 3 – кишечная
- 4 – кишечно-желудочные
- 5 – сальниковая

### В. Короткий пищевод – 10%:

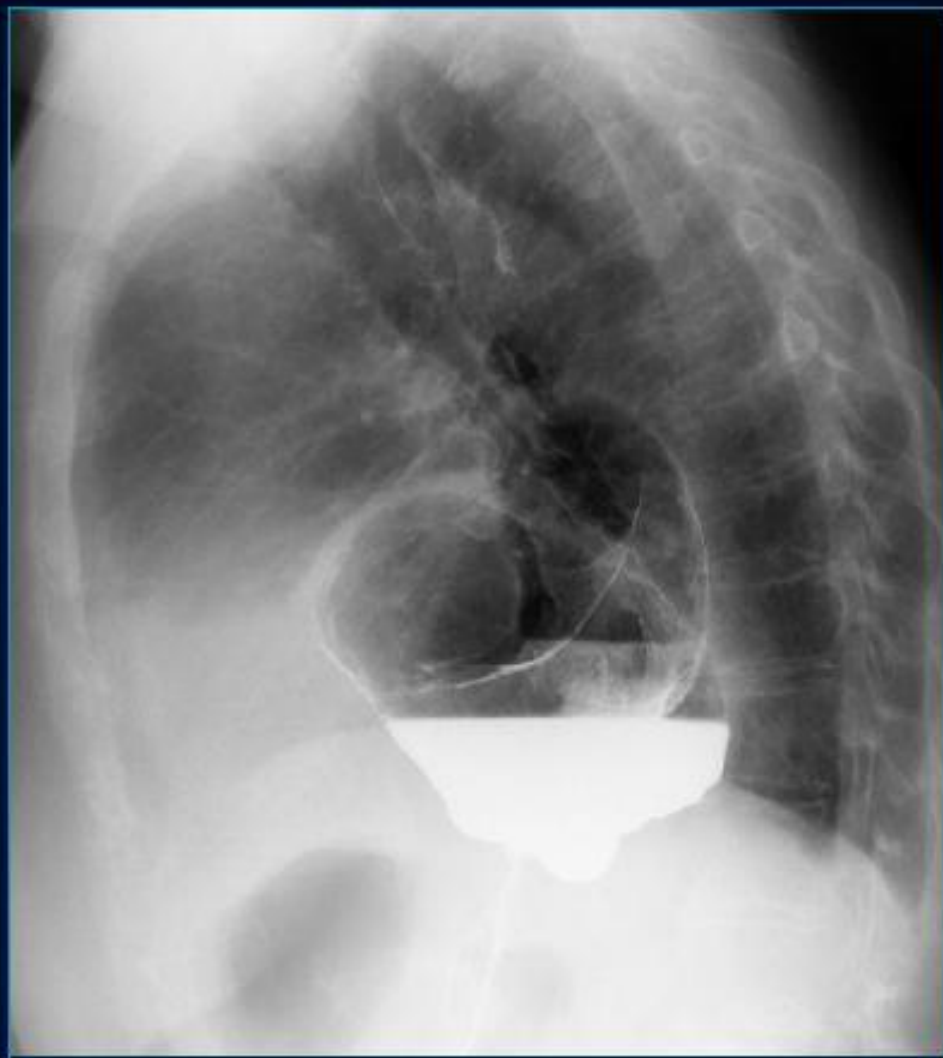
- 1 – врожденный (грудной желудок)
- 2 – приобретенный

### Г. Комбинированные

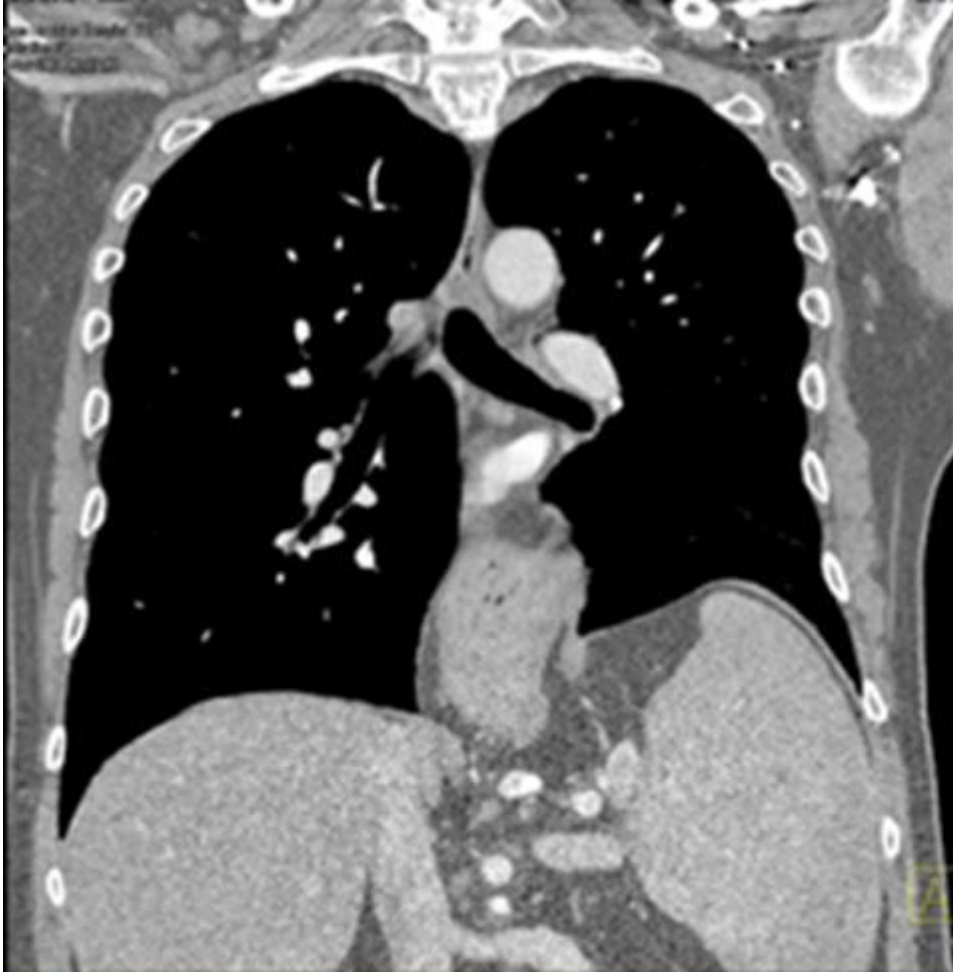

# Грыжа пищеводного отверстия диафрагмы

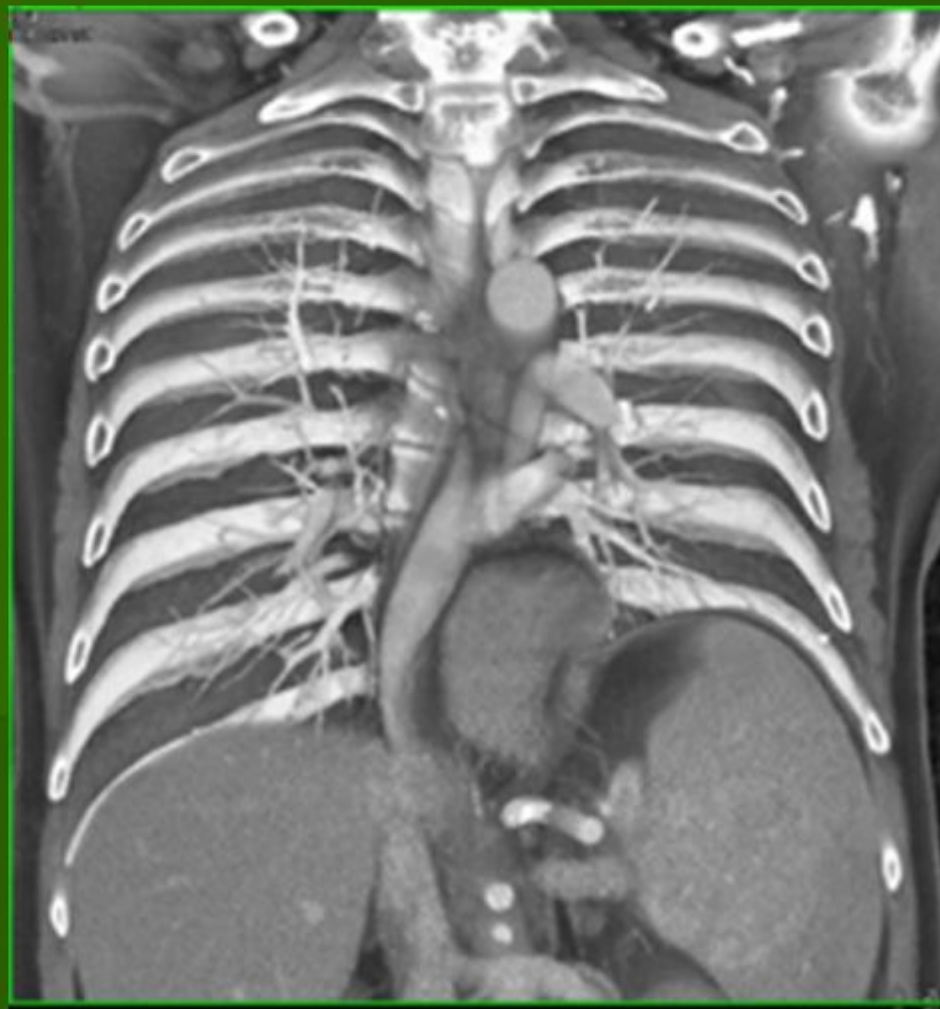---

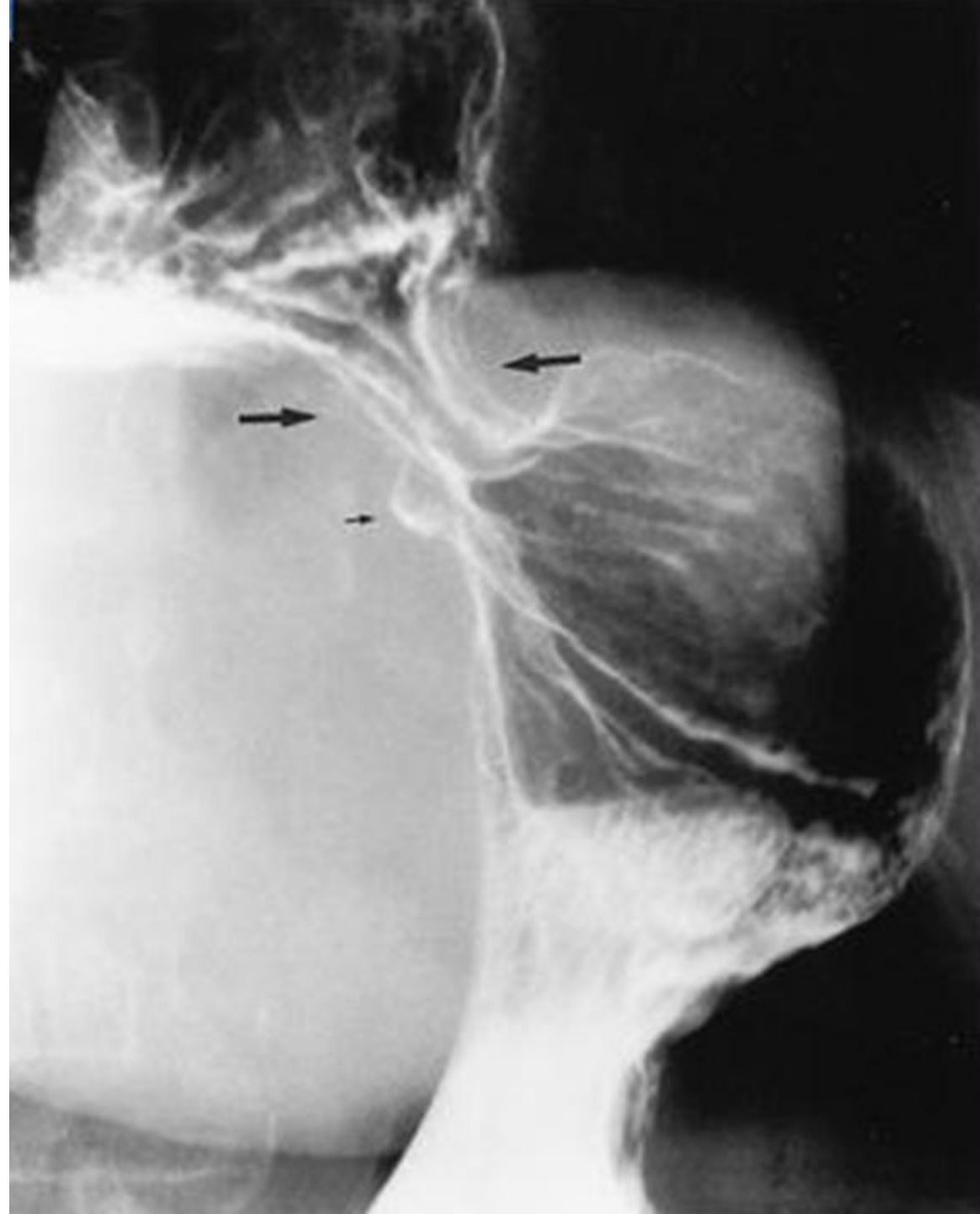


- В подобных случаях обязательно применение контрастных веществ



Грыжа  
пищеводного  
отверстия  
диафрагмы





Скользкая  
грыжа  
пищеводного  
отверстия  
диафрагмы.  
Язва желудка по  
малой кривизне.  
Автор: Ричард М.  
Мендельсон



# Методы хирургического лечения скользящих ГПОД

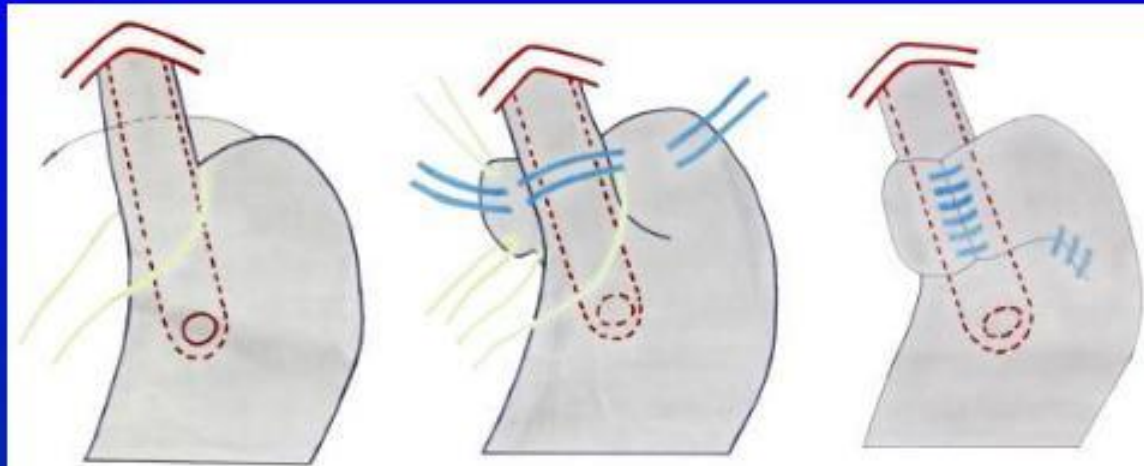
Первые операции по поводу скользящих ГПОД выполнили Стоянов (1901) и Дон (1908)

## Задачи операции:

- формирование нормального пищеводного отверстия
- восстановление замыкательного механизма кардии
- фиксация пищеводно-желудочного перехода

ВАРИАНТЫ ОПЕРАЦИЙ (рецидив 5 – 15%, летальность от 1 до 5%):

- 1 – операция Берема – гастропексия – низведение кардии и натяжение пищевода путем подшивания верхних отделов малой кривизны желудка к передней брюшной стенке
- 2 – операция Белси – восстановление угла Гиса путем сближения пищевода со стенкой желудка швами и фиксация дна желудка к нижней поверхности диафрагмы
- 3 – операция Ниссена – фундопликация в виде муфты из дна желудка шириной 4 - 5 см вокруг пищевода



**Фундопликация по Ниссену**

## Методы хирургического лечения скользящих ГПОД

4 – операция Каншина – модификация о. Ниссена – муфта вокруг пищевода на  $\frac{3}{4}$  его окружности

5 – операция Петровского – модификация о. Ниссена – вершина муфты подшивается к стенке пищевода и диафрагмы

6 – крурорафия – ушивание ножек диафрагмы: передняя, задняя, передне-задняя

7 – операция Петровского – создание дополнительной опоры путем выкраивания мышечного лоскута из диафрагмы, фиксируемого вокруг терминального отдела пищевода

8 – операции с применением при пластике грыжевых ворот аллопластических материалов (нейлона, капрона, дактрона, тефлона)

9 – в случаях высокой кислотности желудочного сока возможно дополнение фундопликации ваготомией с пилоропластикой

10 – при стриктурах пищевода – бужирование, дилатация, резекция пищевода с наложением клапанного эзофагогастроанастомоза

## Диагностика и лечение релаксации диафрагмы

**ДИАГНОСТИКА:** физикальные методы исследования (перкуссия, аускультация, пальпация). Из инструментальных - первым выполняется рентгенологическое исследование органов грудной клетки. При необходимости – все те же методы, что и при грыжах слабых зон диафрагмы.

**ЛЕЧЕНИЕ:** при отсутствии осложнений со стороны органов грудной клетки и брюшной полости чаще всего больные наблюдаются с обеспечением трудоустройства, щадящей диеты и режима питания, устранение условий, повышающих внутрибрюшное давление, ограничение физической нагрузки, переизбытка, регуляция функции кишечника.

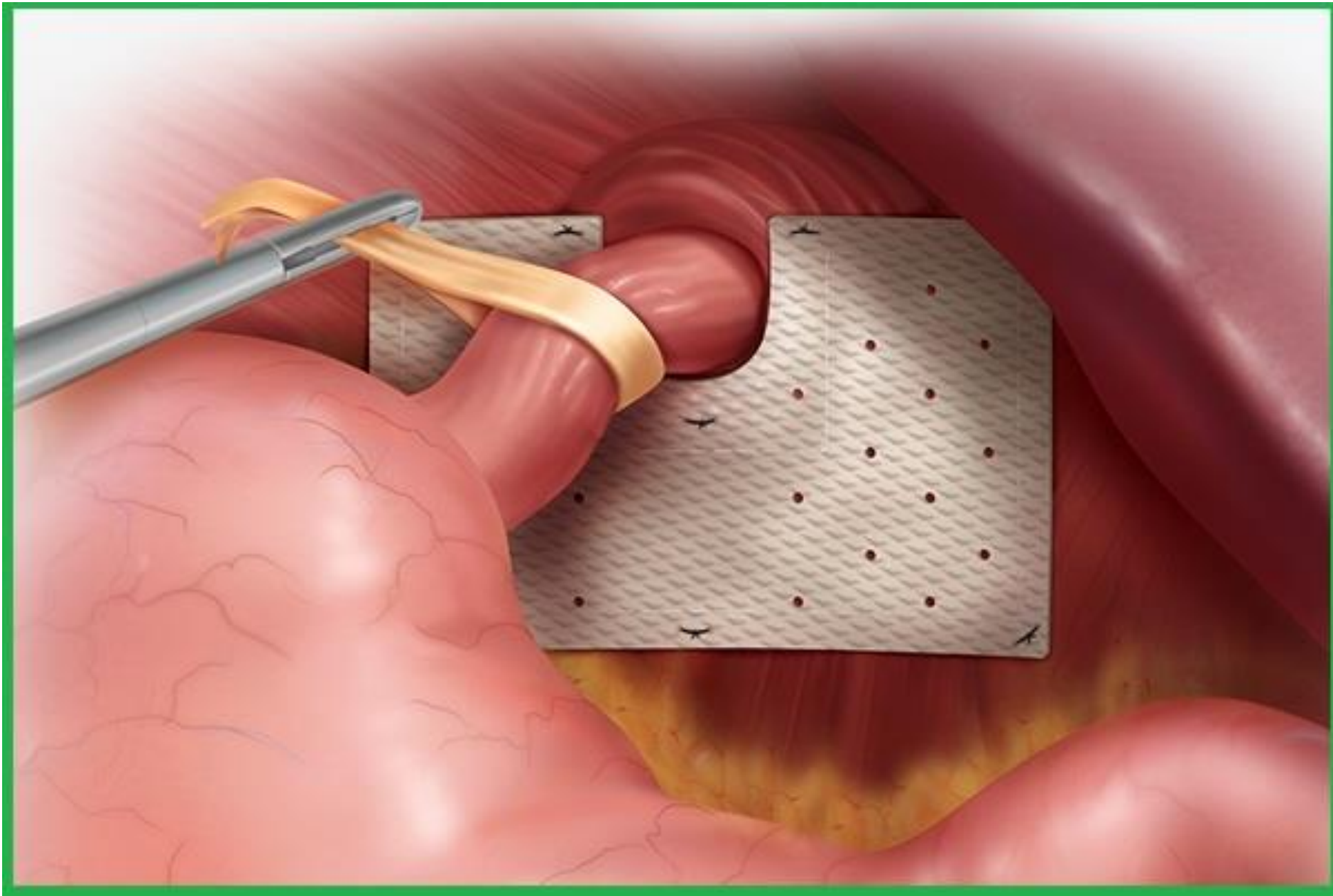
### Показания к оперативному лечению:

- ограничение трудоспособности
- значительные неудобства, резко снижающие качество жизни
- возникновение осложнений (диспноэ и др.)

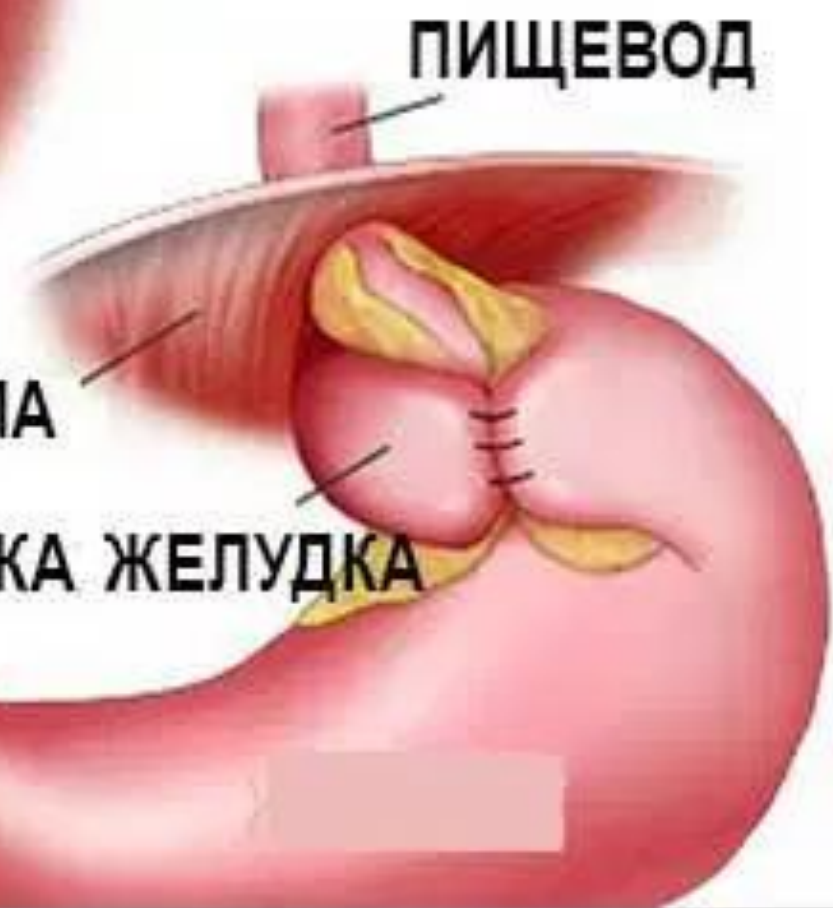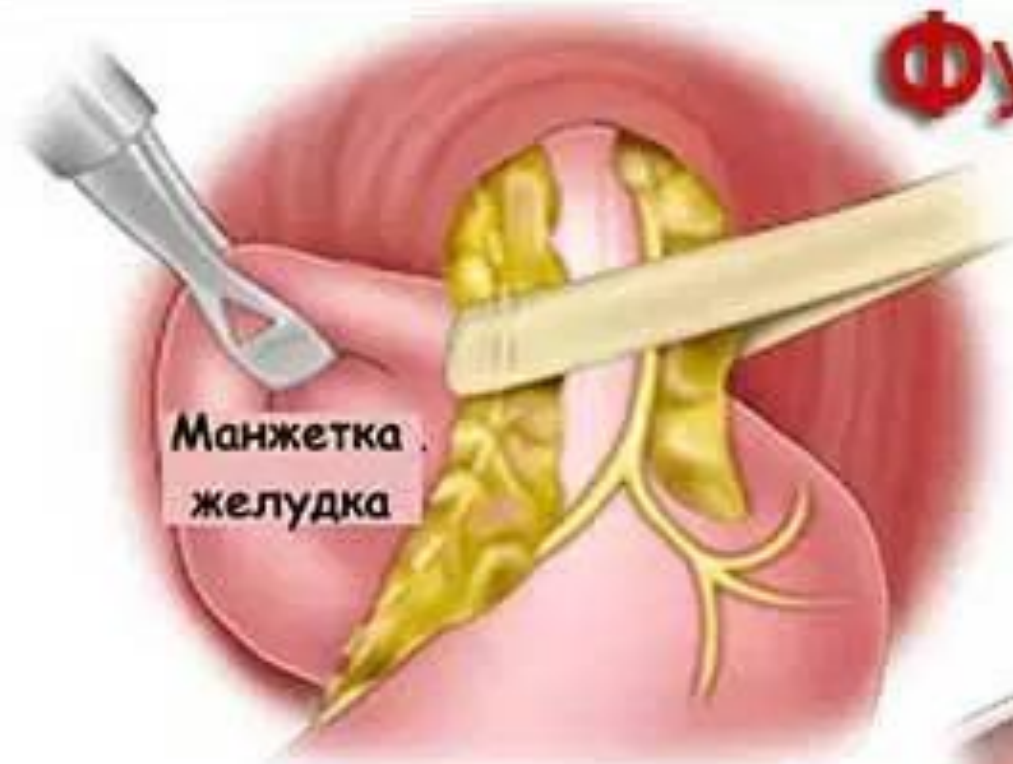Впервые операцию на диафрагме в 1920 году выполнил Морли – резекция истонченного участка диафрагмы с сшиванием краев дефекта.

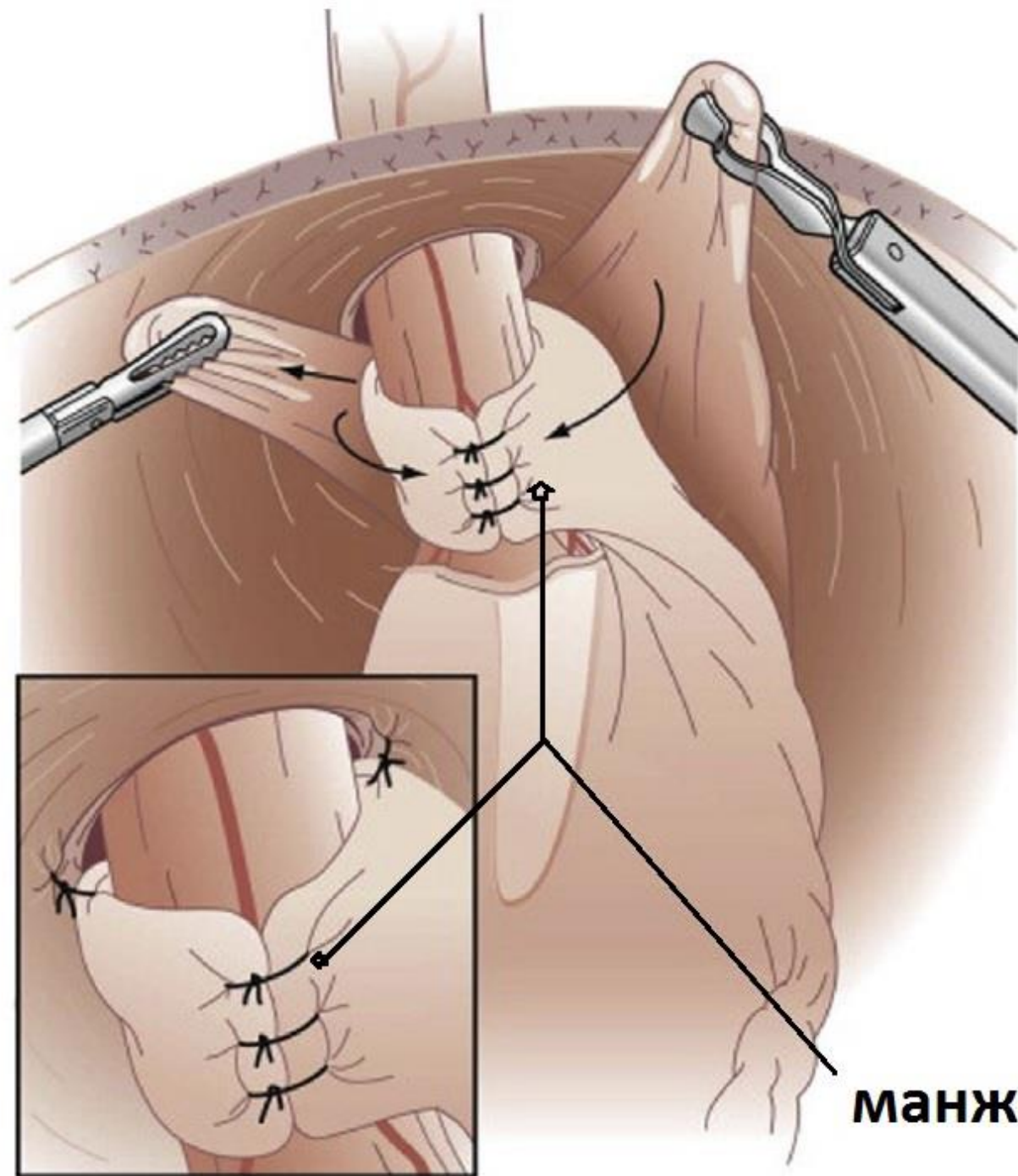
### **ВИДЫ ОПЕРАЦИЙ:**

- 1 – резекция диафрагмы
- 2 – рассечение диафрагмы с формированием дубликатуры (наиболее эффективный)
- 3 – френопликация
- 4 – аутопластика (кожный или мышечные лоскуты, мышечно-надкостнично-плевральным лоскутом)
- 5 – аллопластика (сетки из тантала, нейлона, капрона).

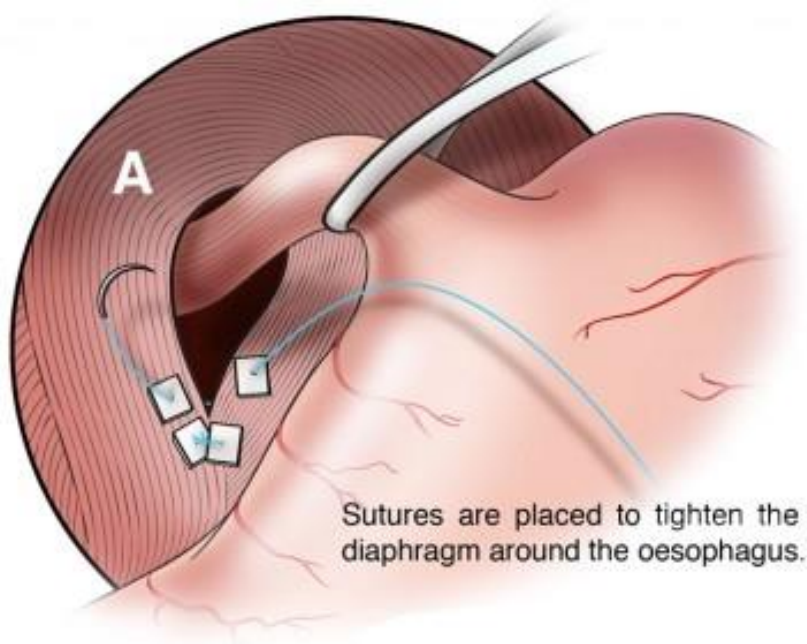


# Фундопликация по Ниссену

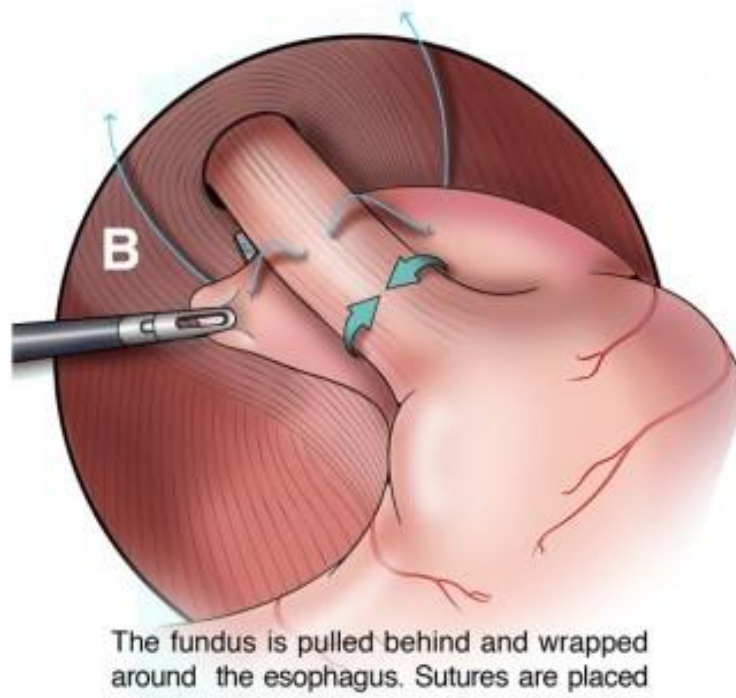




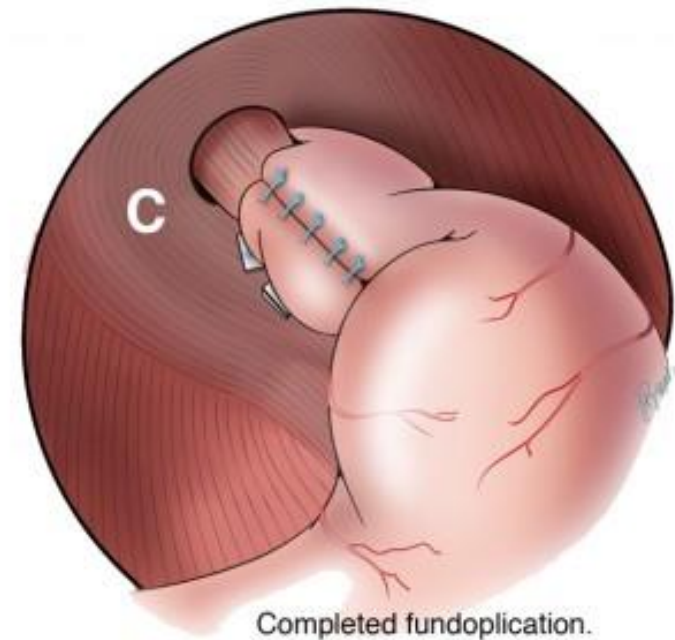
**манжета**



Sutures are placed to tighten the diaphragm around the oesophagus.

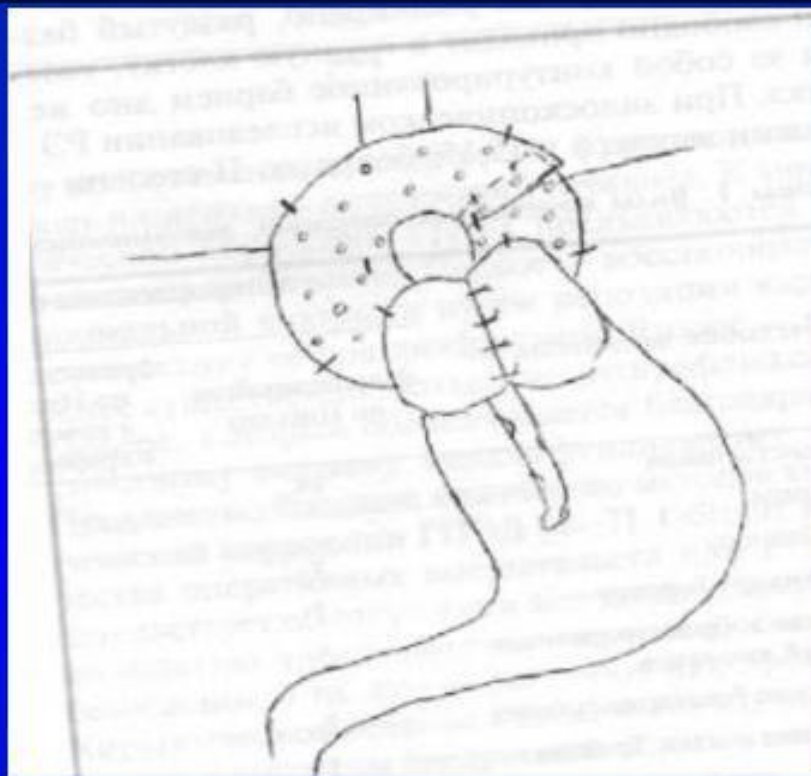


The fundus is pulled behind and wrapped around the esophagus. Sutures are placed to secure the fundus to the oesophagus.



Completed fundoplication.

## Параэзофагеальная ГПОД

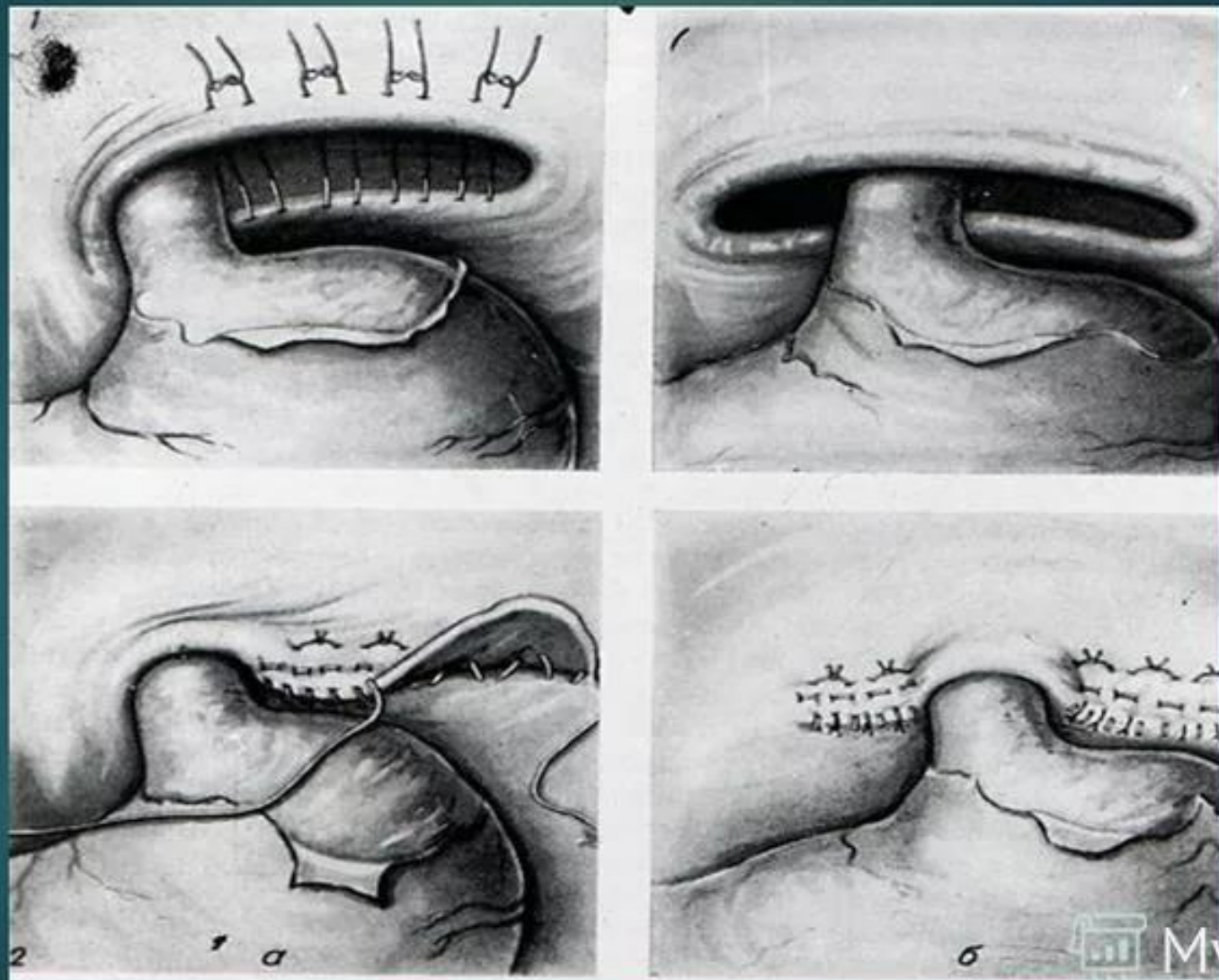


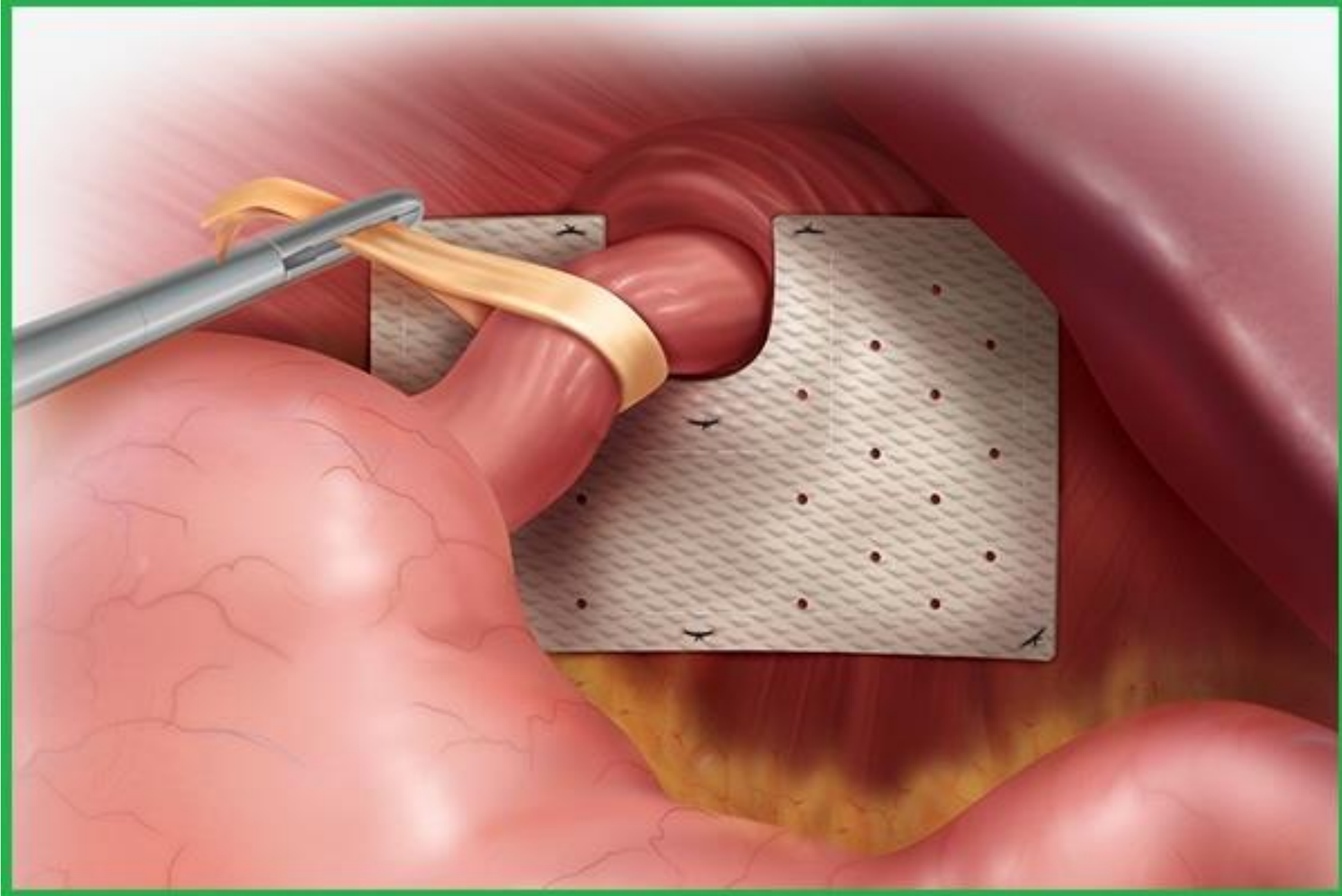
**Антирефлюксная операция при ГПОД с использованием синтетического имплантата**

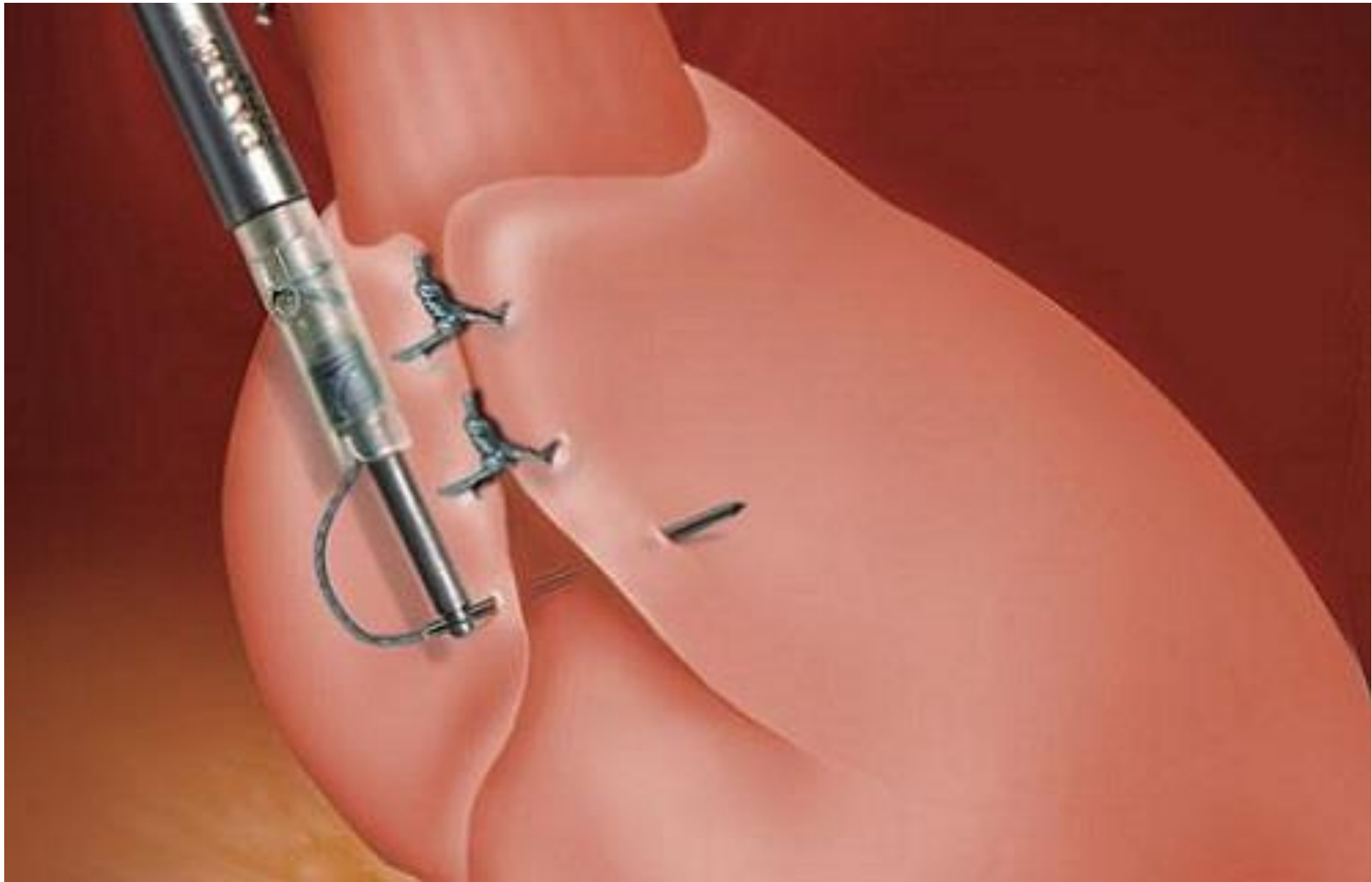
**При ущемленной грыже показана срочная операция – ликвидация ущемления с пластикой пищеводного отверстия диафрагмы**



# Операция Харрингтона







# Laparoscopic Hiatus Hernia Repair and Nissen Fundoplication

