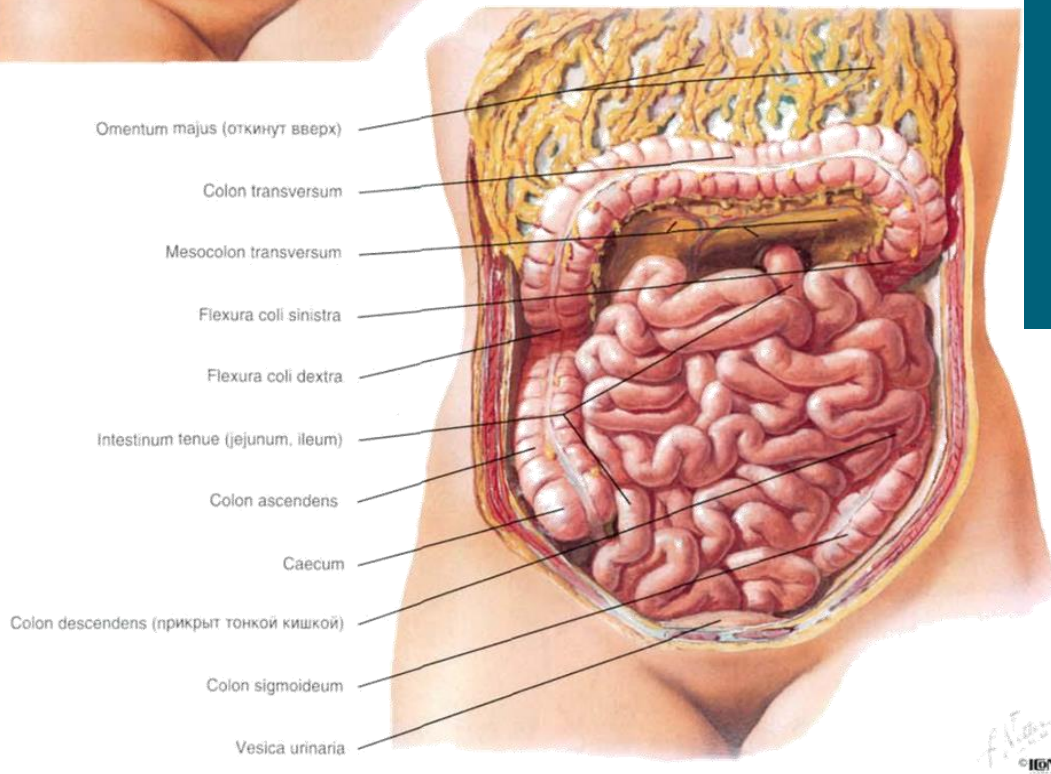
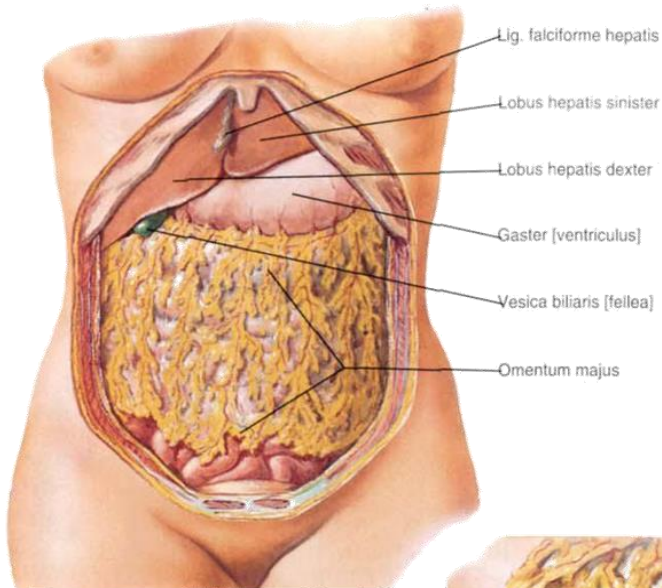


**Топографическая анатомия  
брюшной полости.  
Операции на органах брюшной  
полости.**

**СГМУ, кафедра ОХиТА,  
профессор А.В.Бельков**



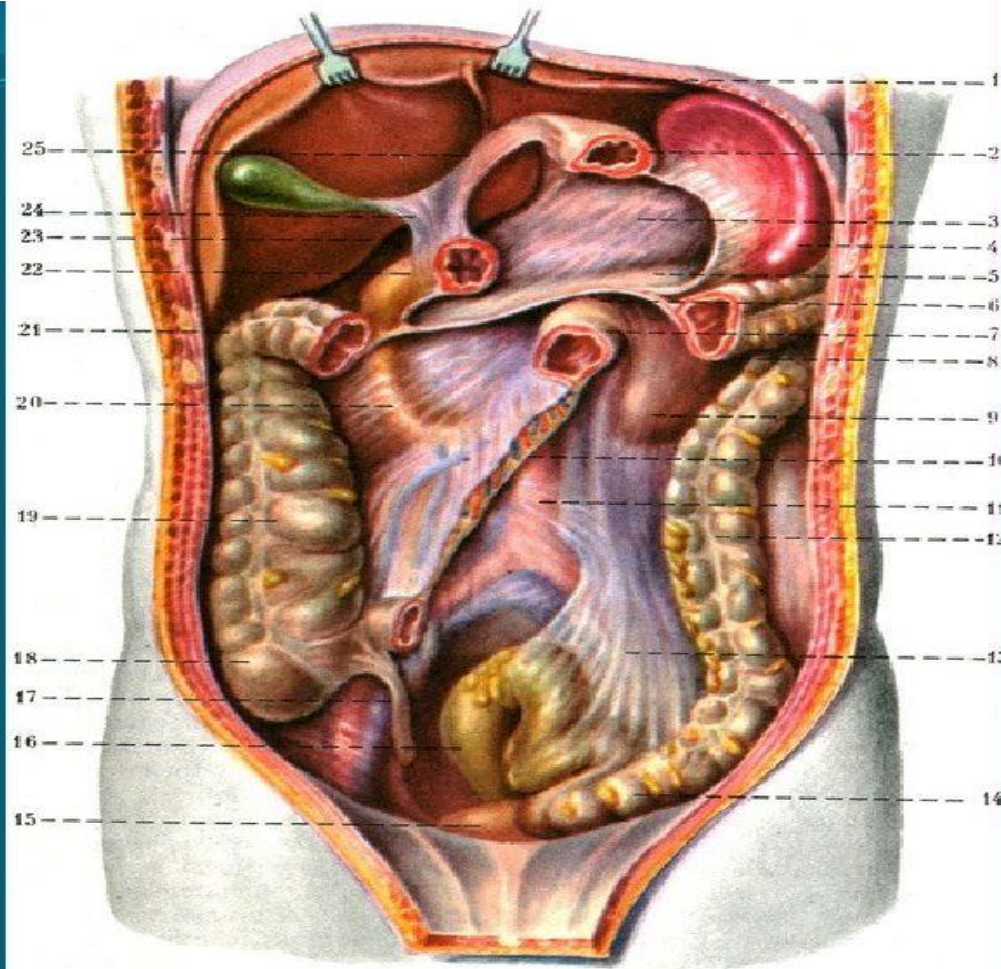
Брюшную полость условно делят на два этажа – верхний и нижний. Границей между этажами брюшной полости является **поперечная ободочная кишка с ее брыжейкой, mesocolon transversum.**

На передней брюшной стенке проекция корня брыжейки поперечной ободочной кишки проходит по поперечной линии, соединяющей нижние точки X ребер (бикостальная линия).

**То есть, верхний этаж брюшной полости располагается от диафрагмы до корня брыжейки поперечной ободочной кишки.**

# Этажи брюшной полости. Большой сальник

# Содержимое верхнего и нижнего этажей брюшной полости



# Отделы полости брюшины

## Верхний этаж

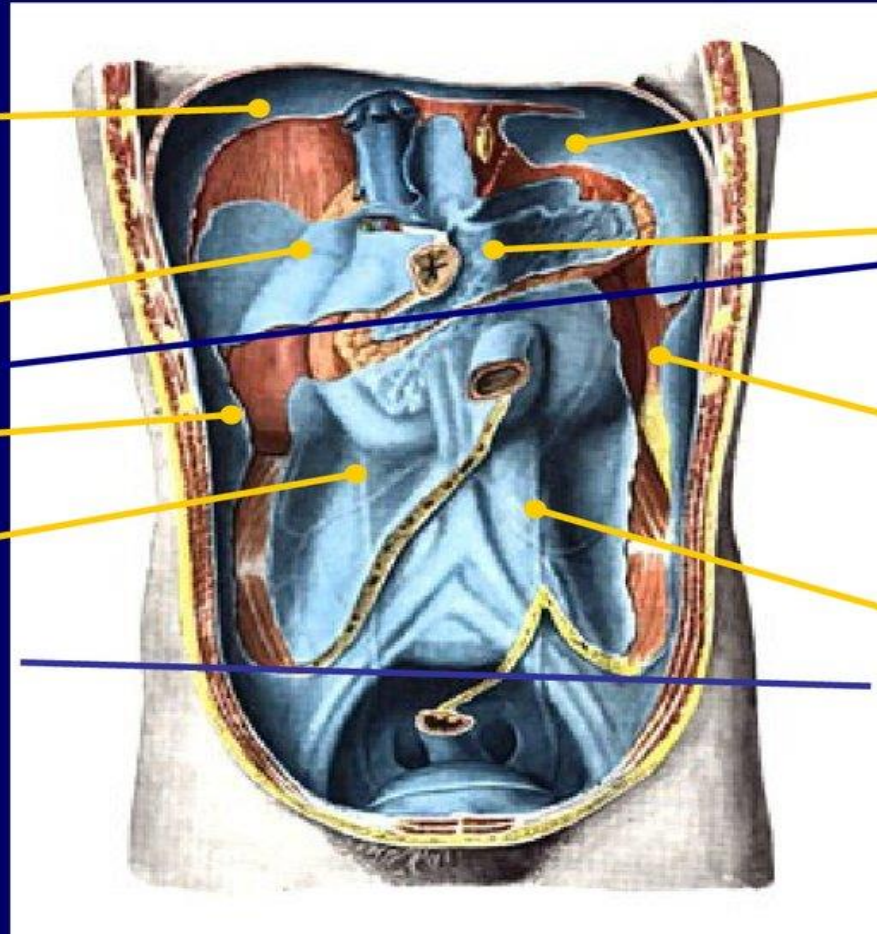
Правое  
поддиафрагмальное  
пространство

Подпеченочное  
пространство

Правый боковой  
канал

Правый  
брыжеечный  
синус

Полость  
малого таза



Левое  
поддиафрагмальное  
пространство

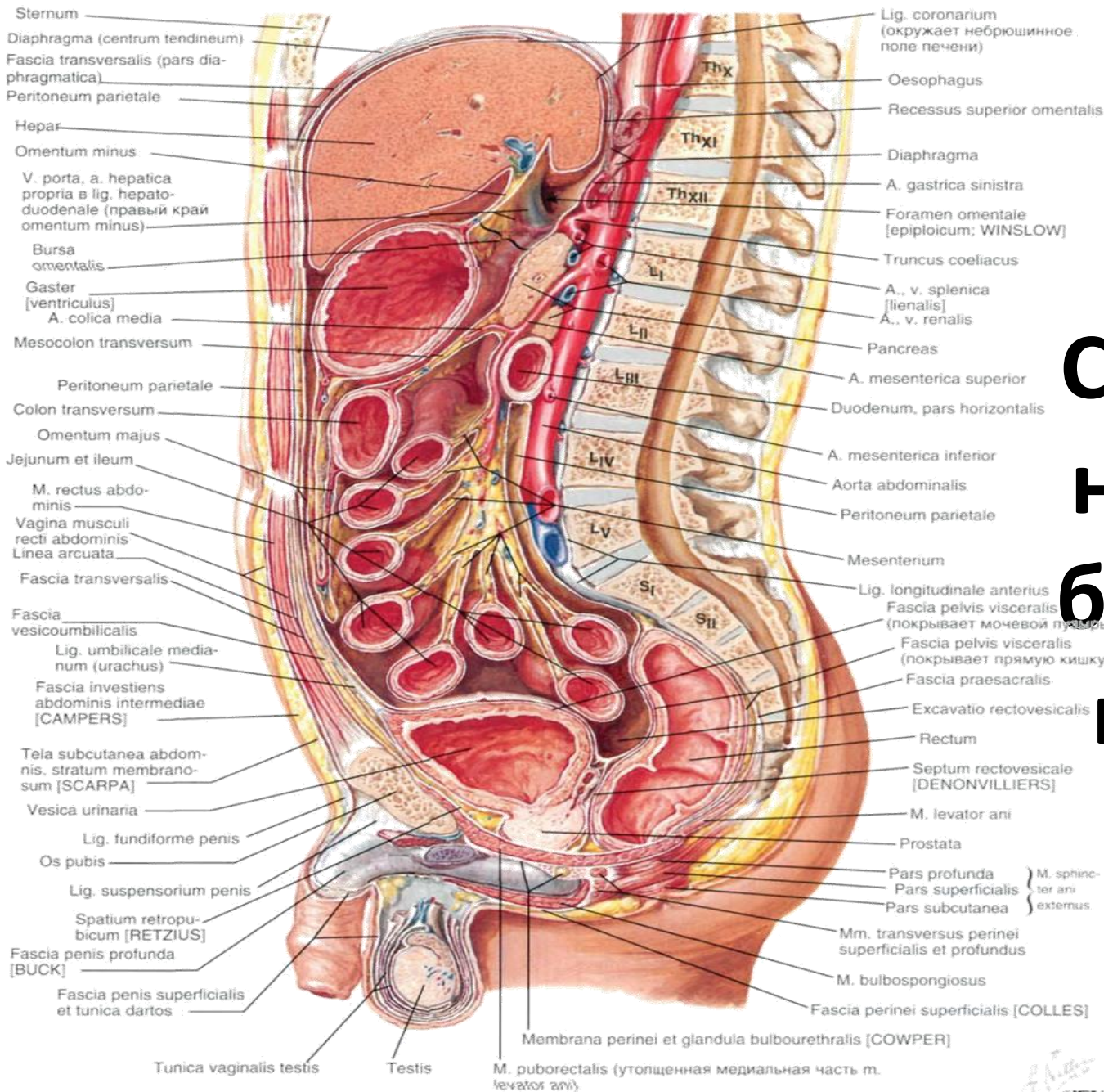
Сальниковая  
сумка

## Нижний этаж

Левый  
боковой  
канал

Левый  
брыжеечный  
синус

**Площадь брюшины примерно равна площади кожных покровов человека (1.5-2.0 м.кв.)**

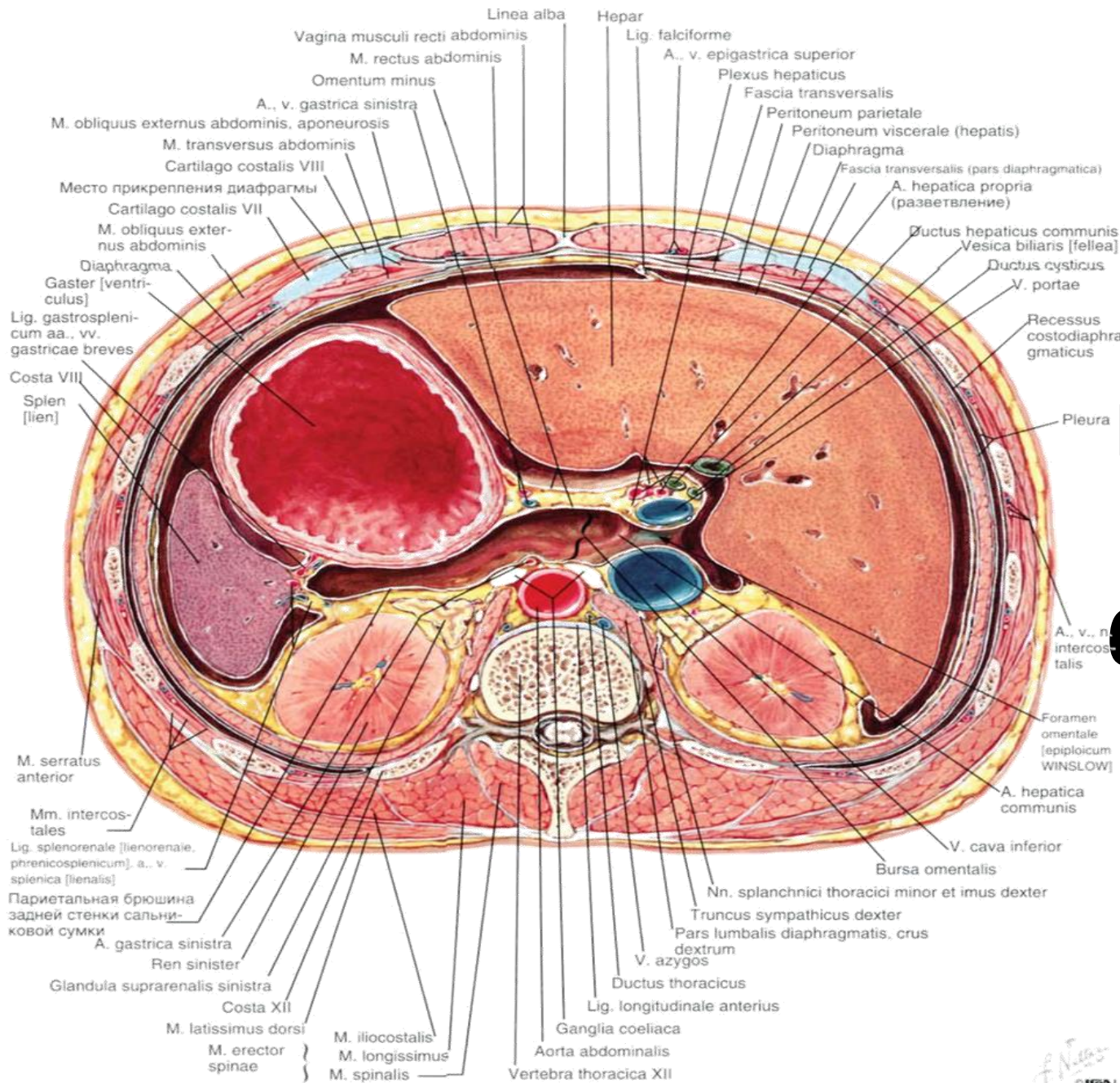


# Сагитальный срез брюшной полости

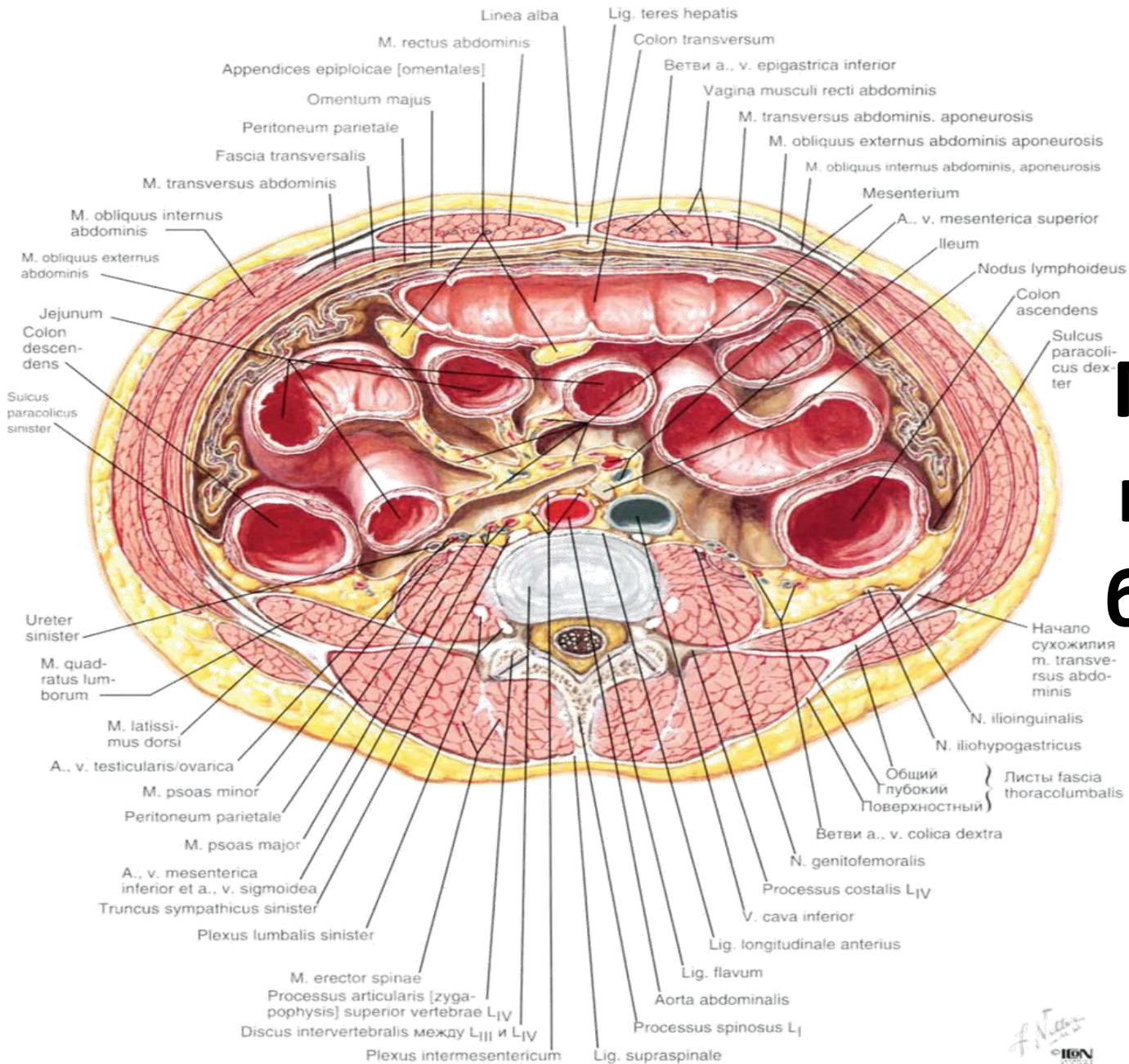
Sternum  
 Diaphragma (centrum tendineum)  
 Fascia transversalis (pars diaphragmatica)  
 Peritoneum parietale  
 Hepar  
 Omentum minus  
 V. porta, a. hepatica propria в lig. hepatoduodenale (правый край omentum minus)  
 Bursa omentalis  
 Gaster [ventriculus]  
 A. colica media  
 Mesocolon transversum  
 Peritoneum parietale  
 Colon transversum  
 Omentum majus  
 Jejunum et ileum  
 M. rectus abdominis  
 Vagina musculi recti abdominis  
 Linea arcuata  
 Fascia transversalis  
 Fascia vesicoumbilicalis  
 Lig. umbilicale medium (urachus)  
 Fascia investiens abdominis intermediae [CAMPERS]  
 Tela subcutanea abdominis, stratum membranosum [SCARPA]  
 Vesica urinaria  
 Lig. fundiforme penis  
 Os pubis  
 Lig. suspensorium penis  
 Spatium retropubicum [RETZIUS]  
 Fascia penis profunda [BUCK]  
 Fascia penis superficialis et tunica dartos  
 Tunica vaginalis testis  
 Testis

Thx  
 Thxi  
 Thxii  
 L1  
 L2  
 L3  
 L4  
 Lv  
 S1  
 S2

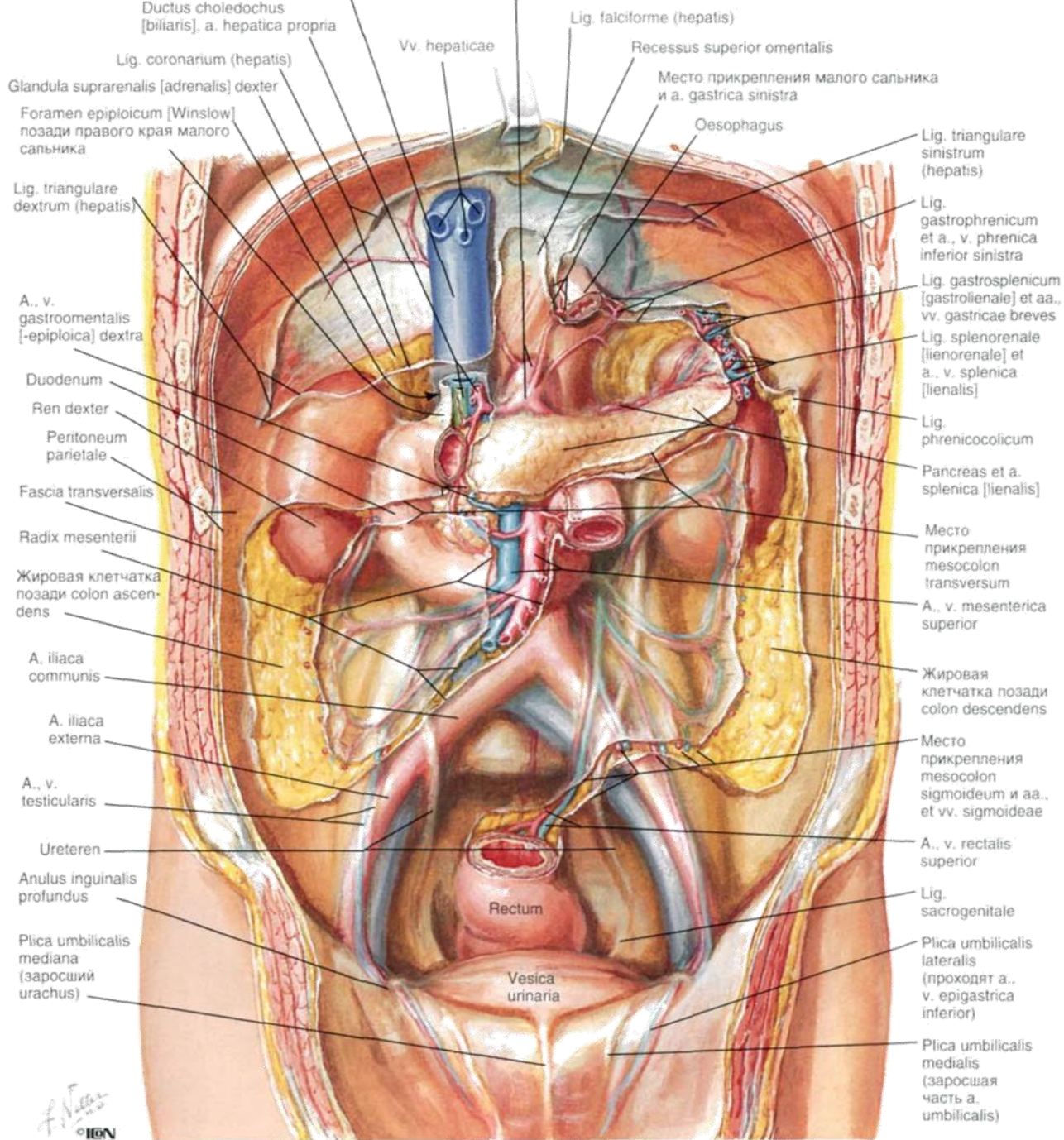
Lig. coronarium (окружает небрюшинное поле печени)  
 Oesophagus  
 Recessus superior omentalis  
 Diaphragma  
 A. gastrica sinistra  
 Foramen omentale [epiploicum; WINSLOW]  
 Truncus coeliacus  
 A., v. splenica [lienalis]  
 A., v. renalis  
 Pancreas  
 A. mesenterica superior  
 Duodenum, pars horizontalis  
 A. mesenterica inferior  
 Aorta abdominalis  
 Peritoneum parietale  
 Mesenterium  
 Lig. longitudinale anterius  
 Fascia pelvis visceralis (покрывает мочевой пузырь)  
 Fascia pelvis visceralis (покрывает прямую кишку)  
 Fascia praesacralis  
 Excavatio rectovesicalis  
 Rectum  
 Septum rectovesicale [DENONVILLIERS]  
 M. levator ani  
 Prostata  
 Pars profunda } M. sphincter ani  
 Pars superficialis } externus  
 Pars subcutanea }  
 Mm. transversus perinei superficialis et profundus  
 M. bulbospongiosus  
 Fascia perinei superficialis [COLLES]  
 Membrana perinei et glandula bulbourethralis [COWPER]  
 M. puborectalis (утолщенная медиальная часть m. levator ani)



# Поперечный срез брюшной полости (Т<sub>хп</sub>)



# Поперечный срез брюшной полости (L<sub>3</sub>)



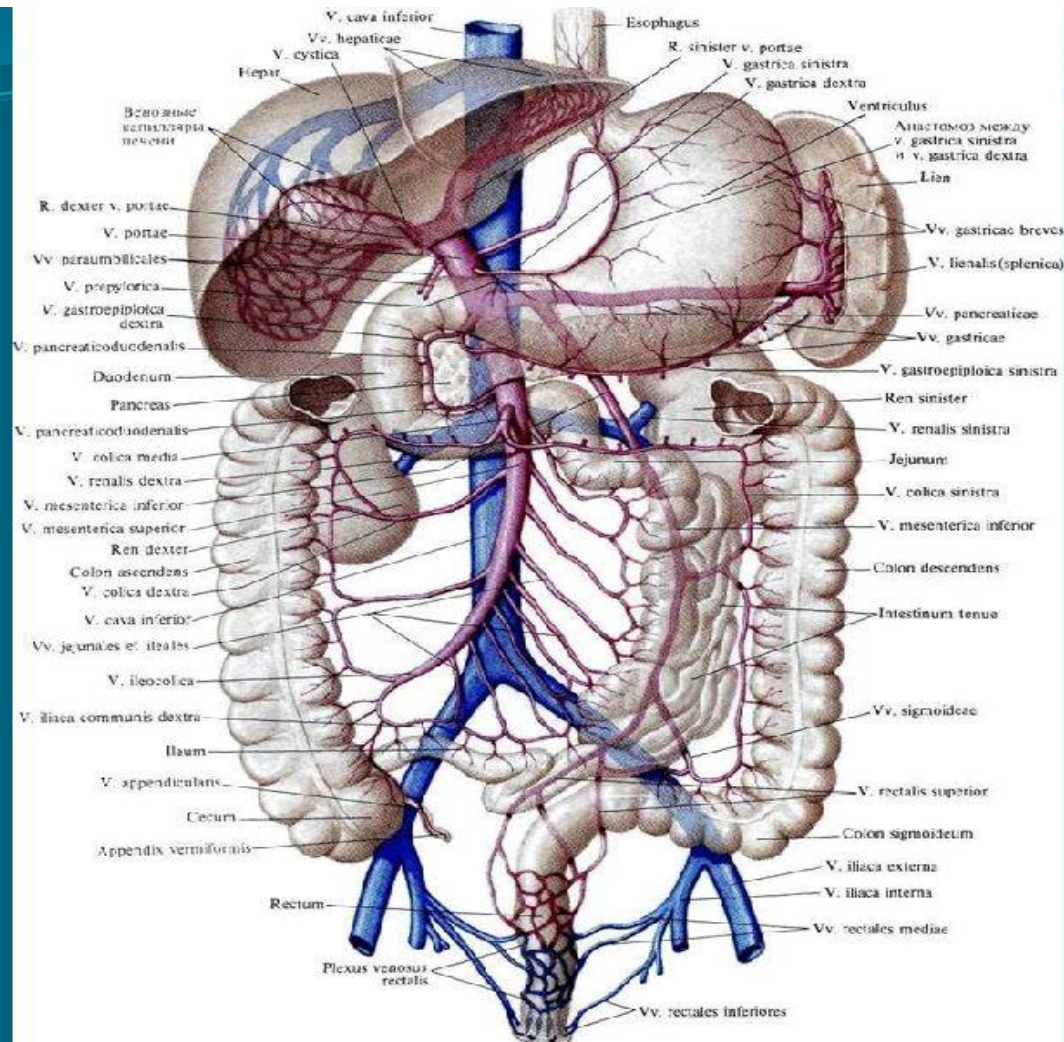
# Брюшина задней брюшной стенки

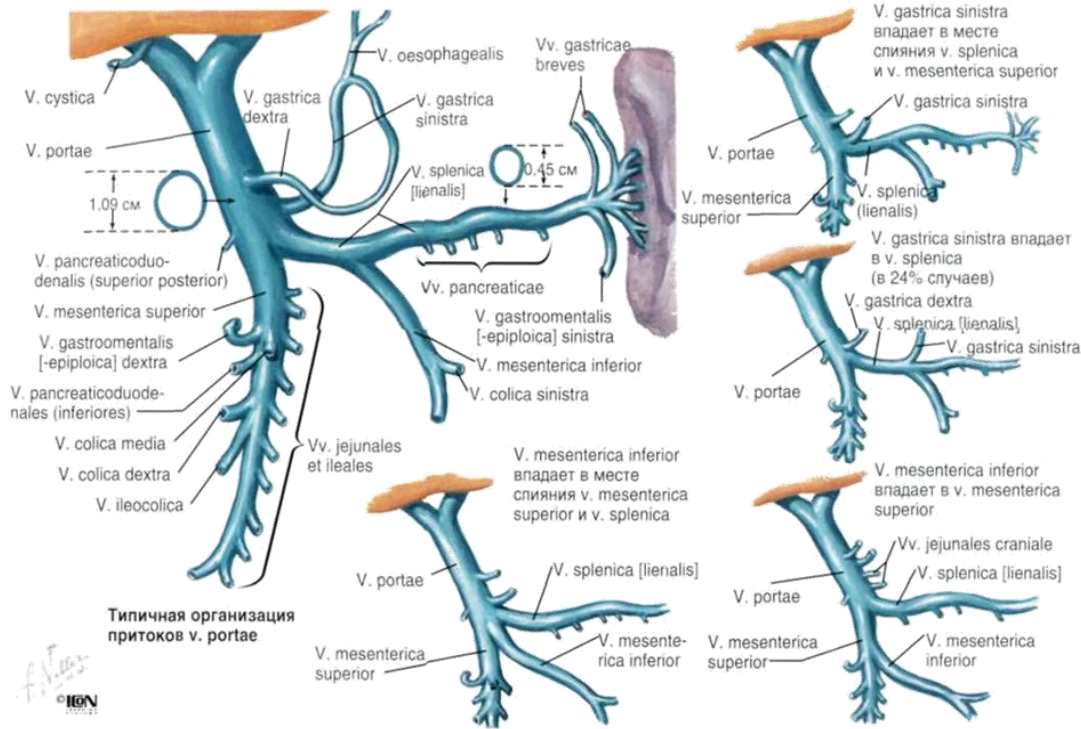


# Артерии, отходящие от аорты ниже диафрагмы (сверху вниз)

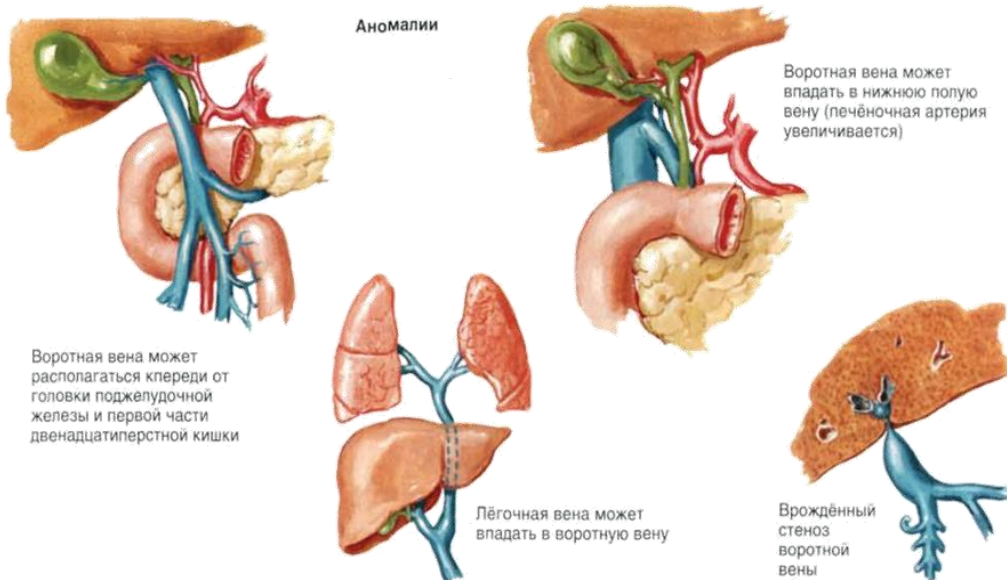
- Нижние диафрагмальные артерии (в т.ч. пищевод)
- Чревный ствол
- Верхняя брыжеечная артерия
- Средние надпочечные артерии
- Почечные артерии
- Яичниковые (яичковые) артерии
- Поясничные артерии
- Нижняя брыжеечная артерия
- Подвздошные артерии (в т.ч. органы малого таза и прямой кишки)

# Схема венозного кровоснабжения брюшной полости

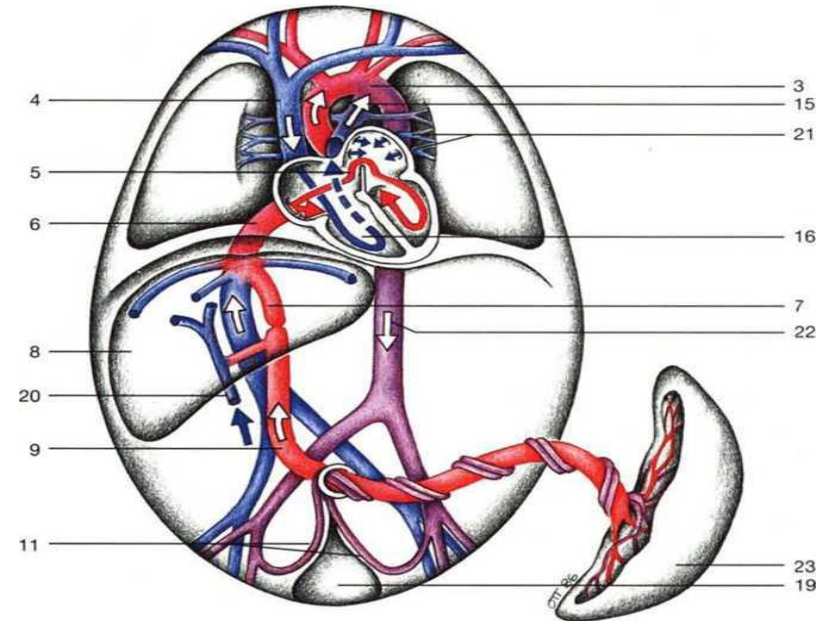
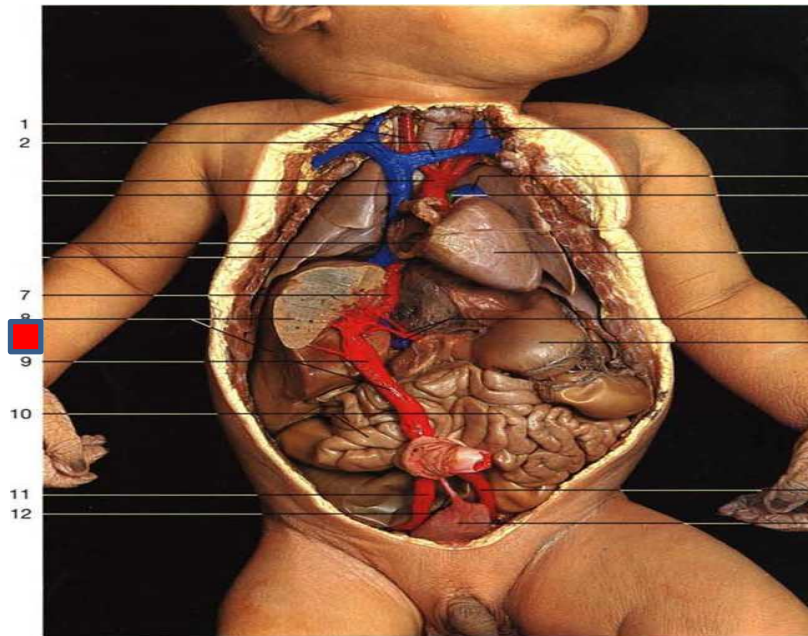




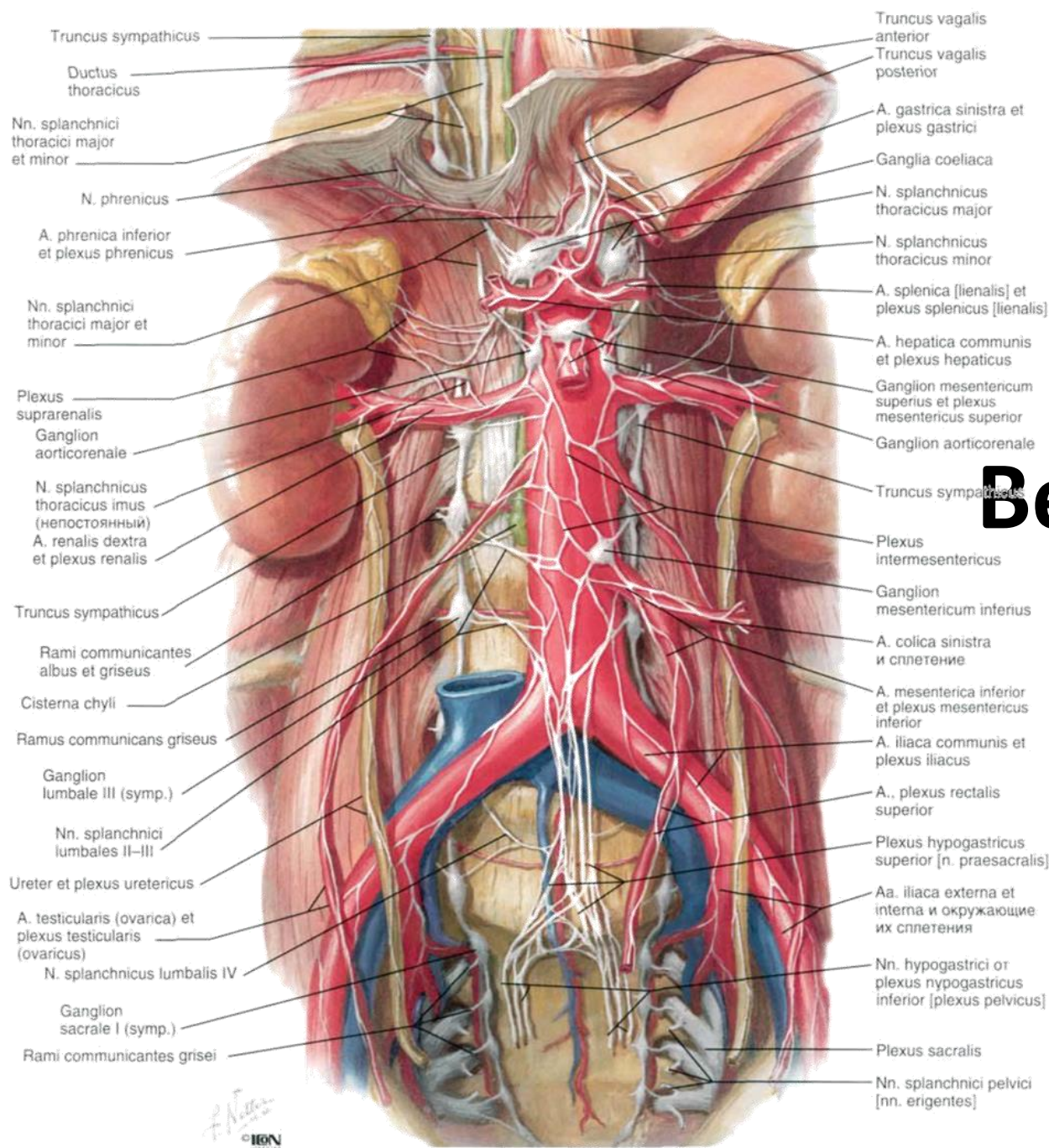
# Варианты притоков воротной вены



# Сосуды новорожденного



**В пуповине новорожденного проходят пупочные артерии (2), пупочная вена, урахус и желточный проток**



# Вегетативные нервы и ганглии брюшной полости


# Брюшинные сумки и связки

Брюшина верхнего этажа, покрывая внутренние органы, образует **три сумки**:

- -печеночную
- -преджелудочную
- -сальниковую.

При этом в зависимости от степени покрытия брюшиной выделяют **интраперитонеально** или **внутрибрюшинно** (со всех сторон), **мезоперитонеально** (с трех сторон) и **ретроперитонеально** (с одной стороны) расположенные органы.

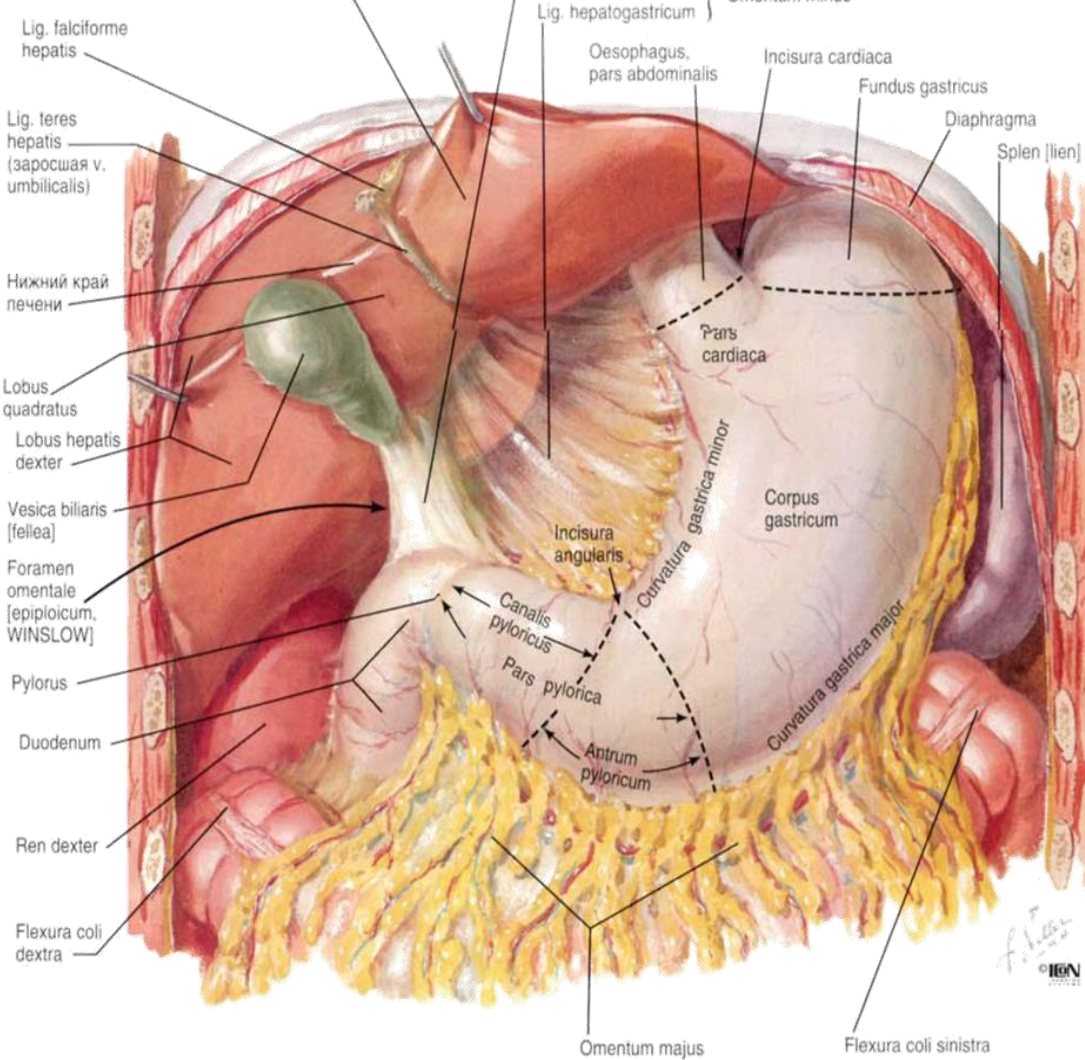
# Печеночная сумка (1)

- Печеночная сумка ограничена медиально серповидной и круглой связками печени и состоит из **трех отделов**.
- Надпеченочный отдел, или правое поддиафрагмальное пространство(1), лежит между диафрагмой и печенью, является самым высоким местом брюшной полости. В этом пространстве скапливается воздух при прободении внутренних органов.
- Спереди оно переходит в предпеченочную щель (  ) лежащую между печенью и переднебоковой стенкой живота.

## Печеночная сумка (2)

- Предпеченочная щель снизу переходит в подпеченочное пространство, расположенное между висцеральной поверхностью печени и нижележащими органами - частью двенадцатиперстной кишки и печеночным изгибом ободочной кишки. С латеральной стороны подпеченочное пространство сообщается с правым боковым каналом. В заднемедиальной части подпеченочного пространства между печеночно-двенадцатиперстной и печеночно-почечной связкой имеется щелевидный промежуток - сальниковое, или Винслоу, отверстие, соединяющее печеночную сумку с сальниковой.

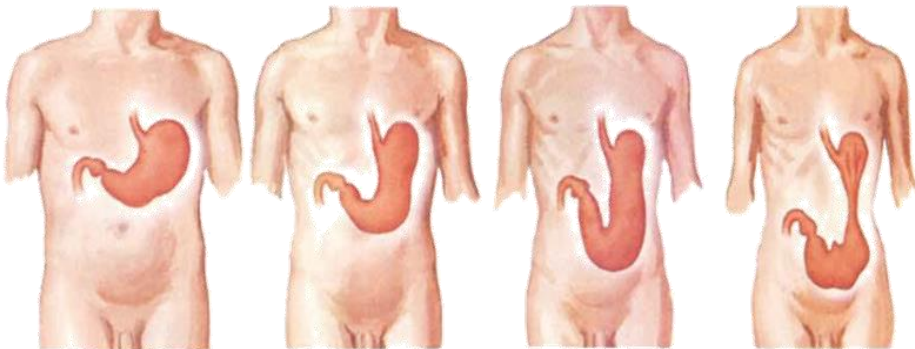




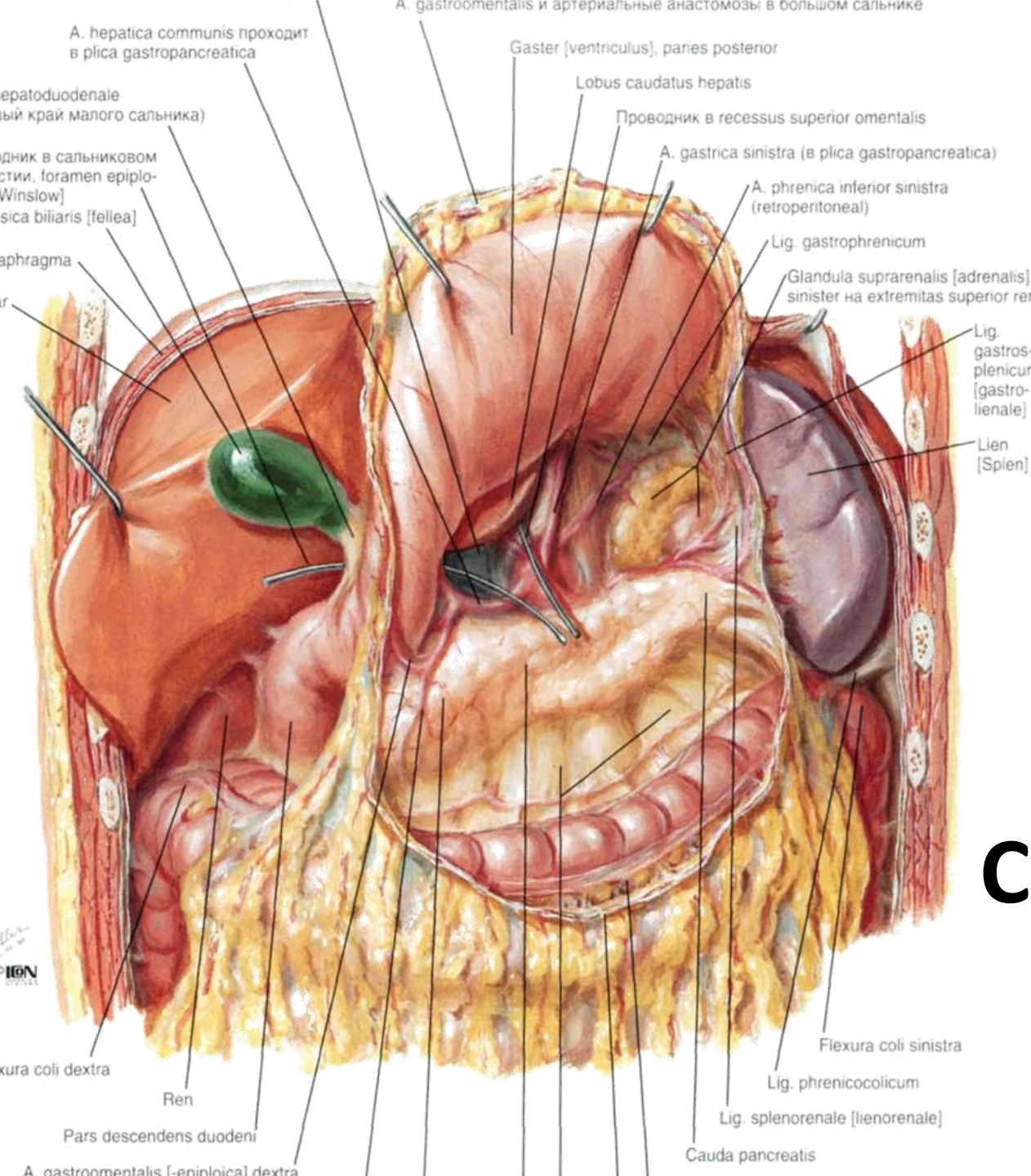
## Преджелудочная сумка

- Преджелудочная сумка занимает переднелевое положение. Сзади она ограничена желудком с его связками и частично селезенкой, спереди - переднебоковой стенкой живота. Верхняя часть преджелудочной сумки называется **левым поддиафрагмальным пространством**. С латеральной стороны сумка сообщается с левым боковым каналом.

Варианты позиции и формы желудка в зависимости конституции человека



## Желудок

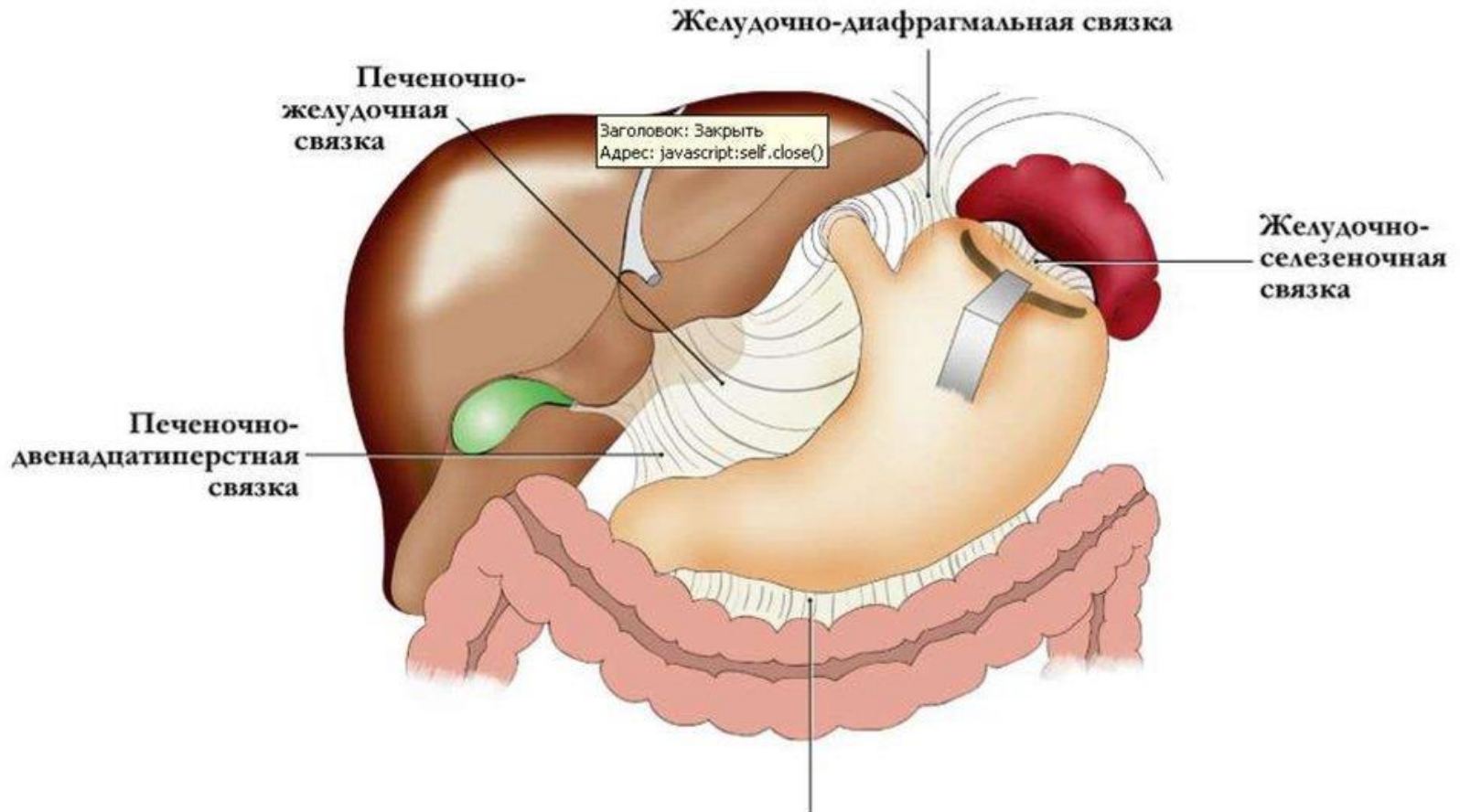


## Сальниковая сумка

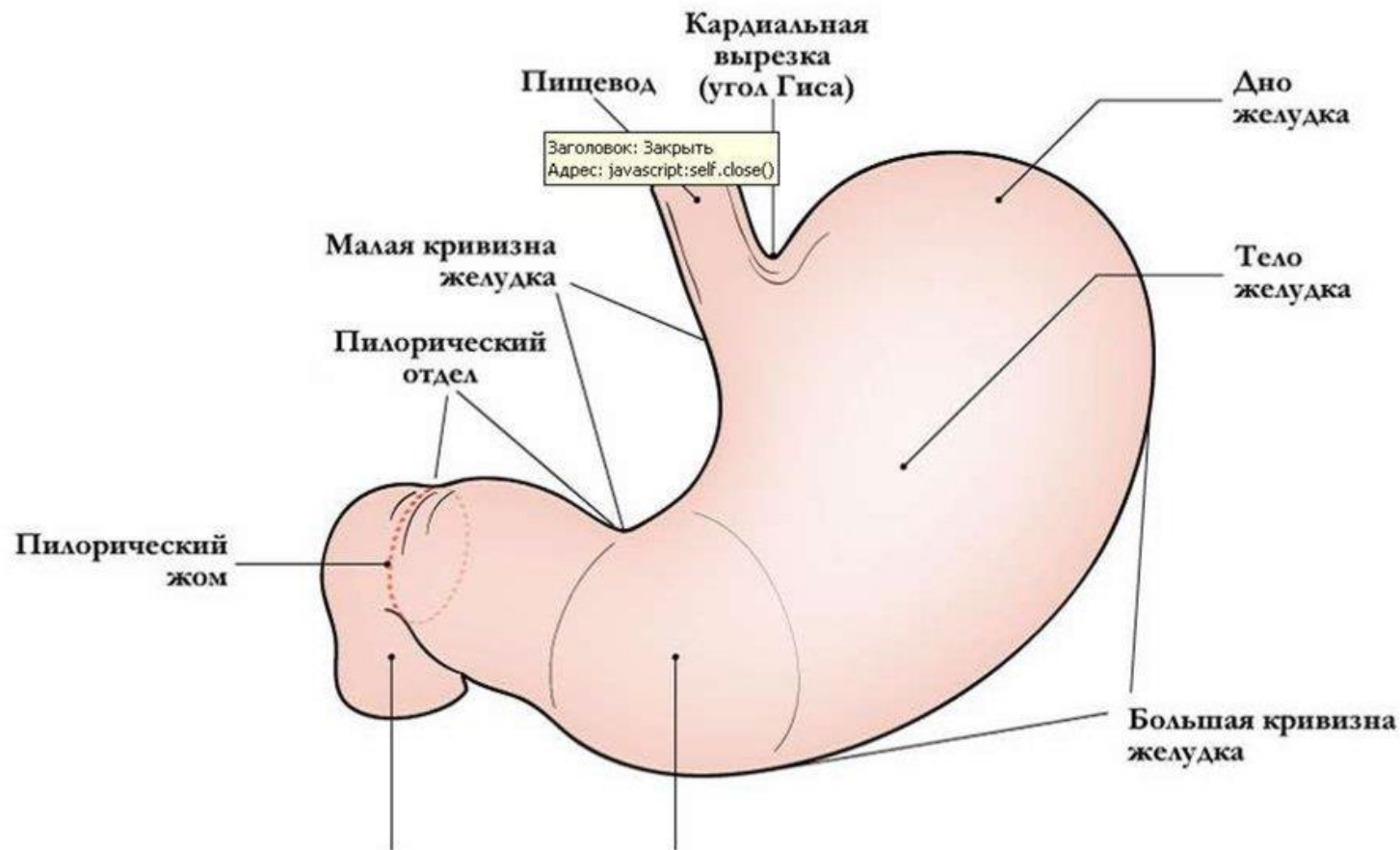
■ Сальниковая сумка занимает заднелевое положение. Сзади она ограничена париетальной брюшиной, спереди и латерально - желудком с его связками, медиально - стенками сальникового отверстия. Это щелевидное пространство, не имеющее, кроме сальникового отверстия, никакой связи с брюшной полостью. Данный факт объясняет возможность длительного малосимптомного течения абсцесса, расположенного в сальниковой сумке.

# Сальниковая сумка

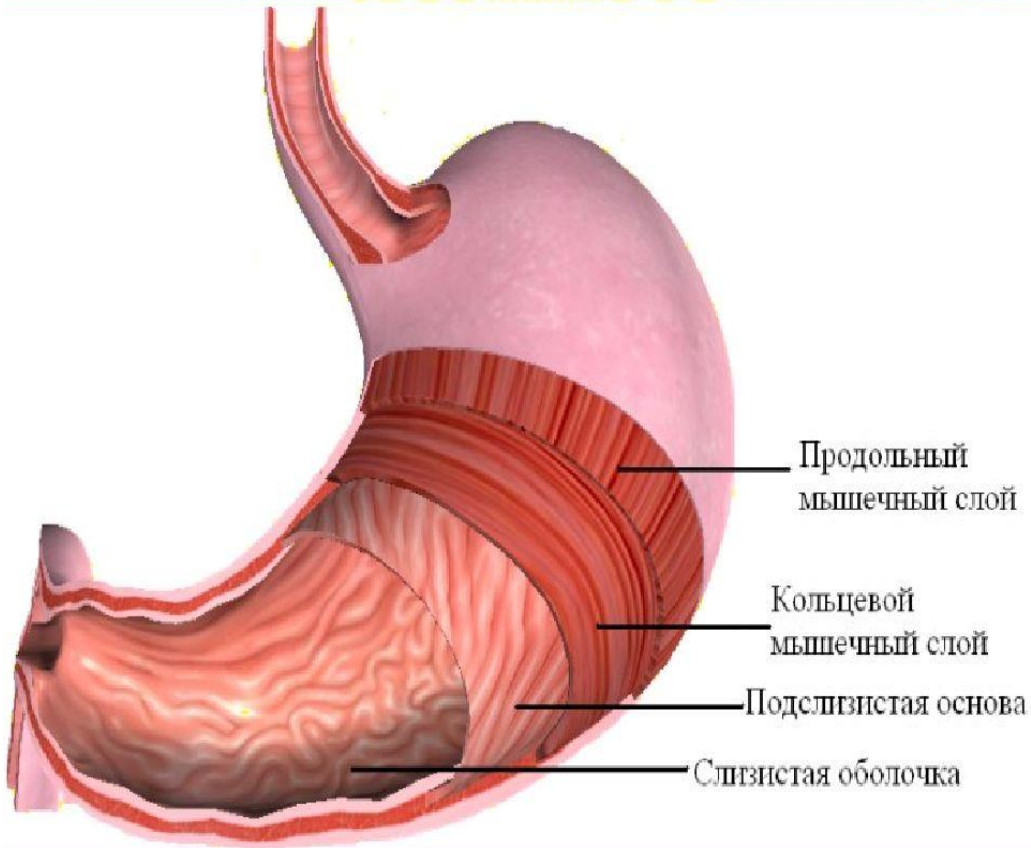
# Связочный аппарат желудка



# Отделы желудка



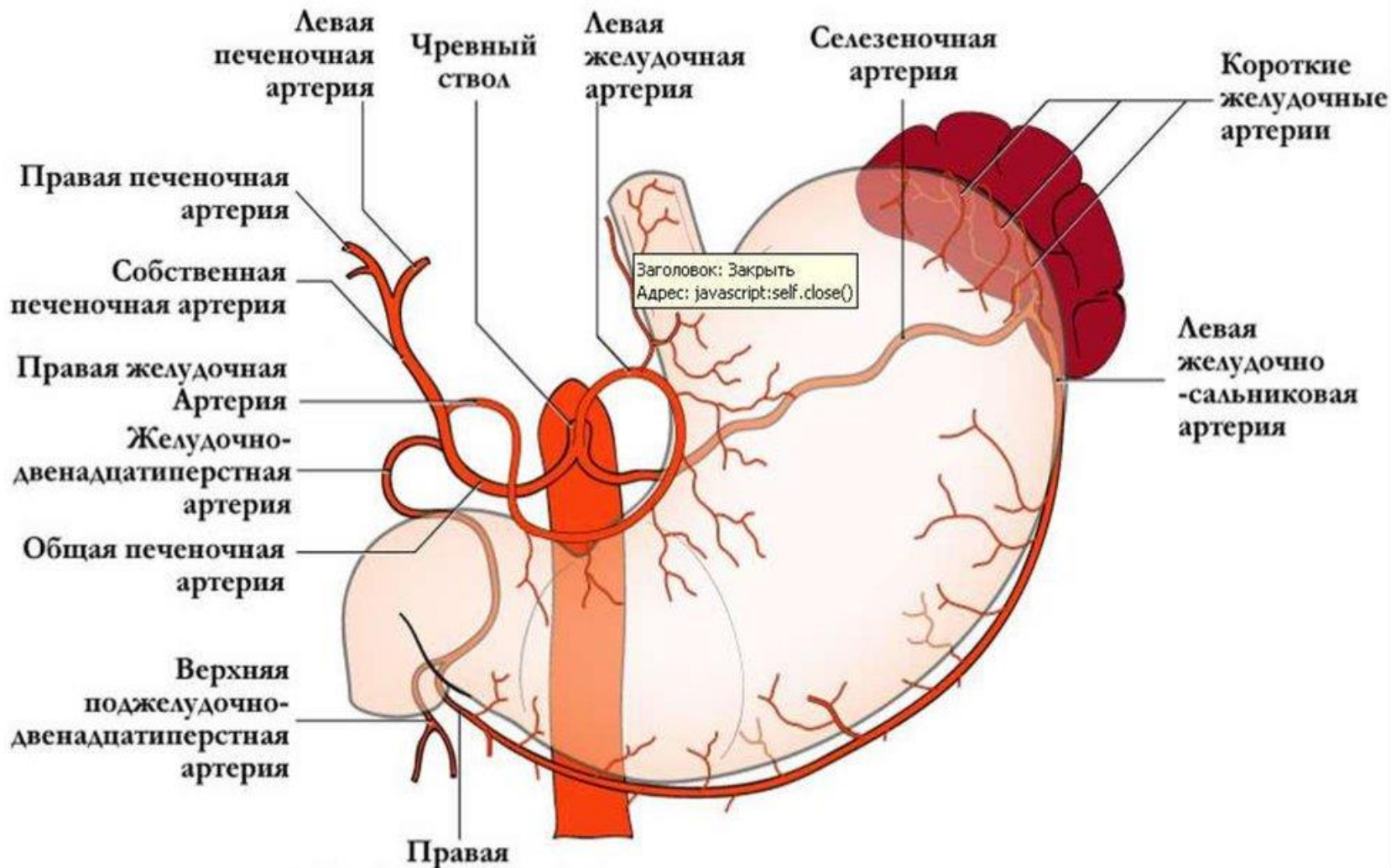
# Строение желудка



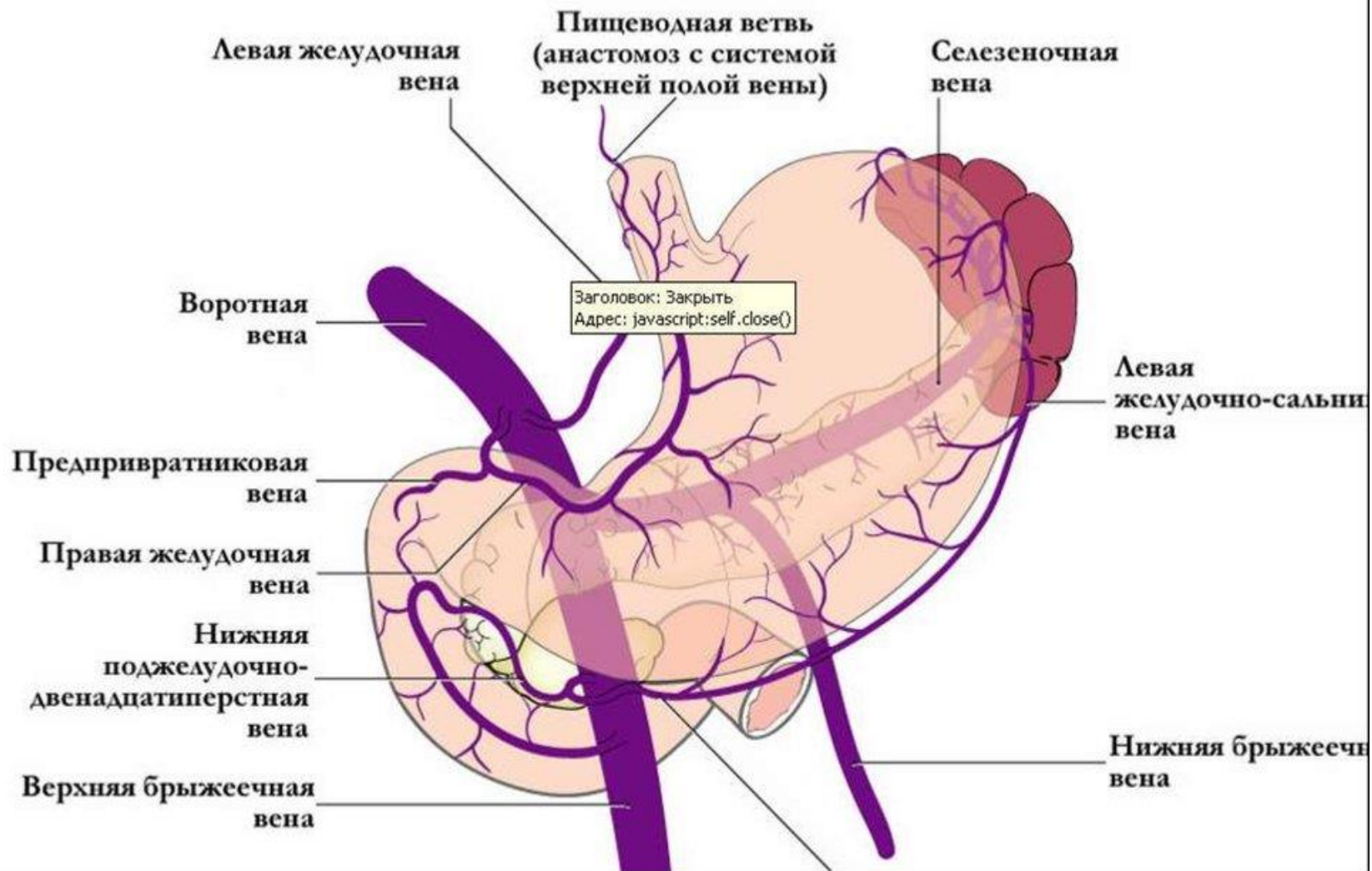
## Клиническая анатомия желудка

- Желудок представляет собой полый мышечный орган, в котором выделяют кардиальную часть, дно, тело, пилорическую часть. Стенка желудка состоит из 4 слоев: слизистой оболочки, подслизистой основы, мышечного слоя и брюшины. Слои связаны между собой попарно, что позволяет объединять их в футляры: слизистоподслизистый и серозно-мышечный.

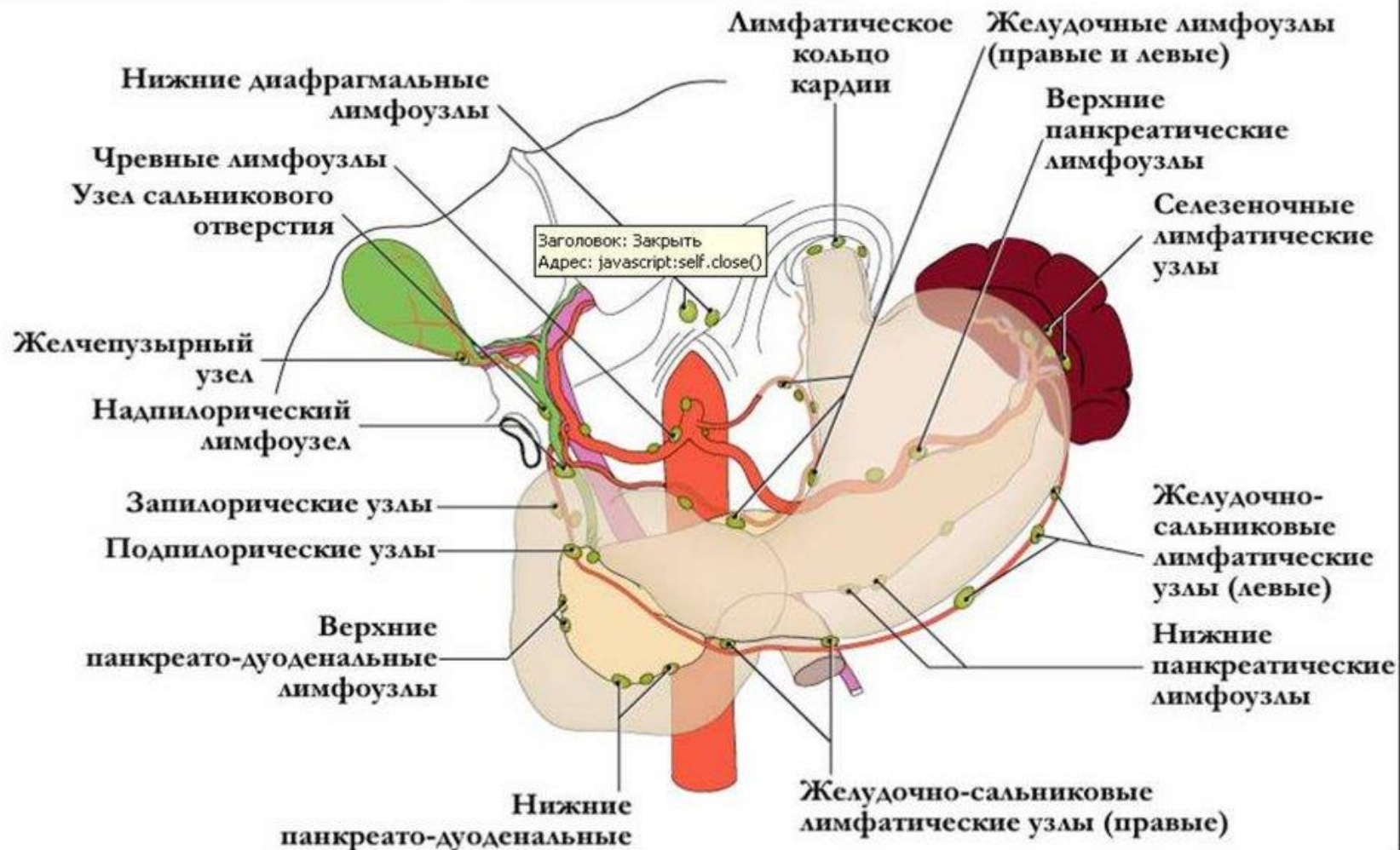
# Артерии верхнего этажа брюшной полости



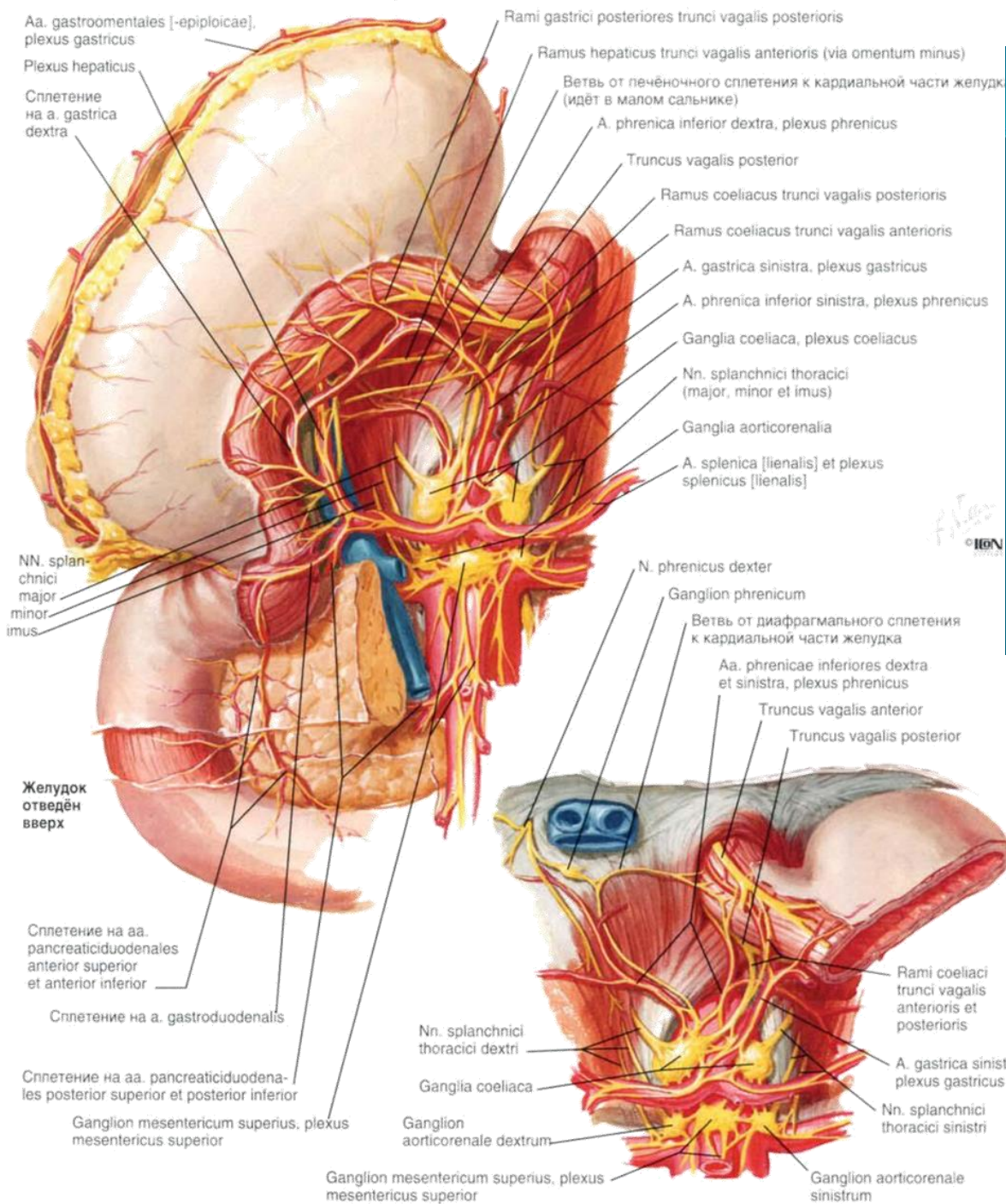
# Вены верхнего этажа брюшной полости



# Лимфоотток от желудка и двенадцатиперстной кишки







- В результате вблизи органов образуются органы нервные сплетения (печеночное, селезеночное, почечное), обеспечивающие иннервацию соответствующих органов. В месте отхождения верхней брыжеечной артерии располагается верхнее брыжеечное сплетение, участвующее в иннервации желудка.

# Иннервация желудка и duodenum

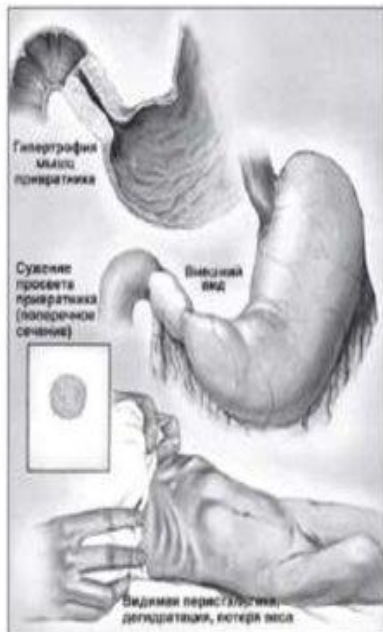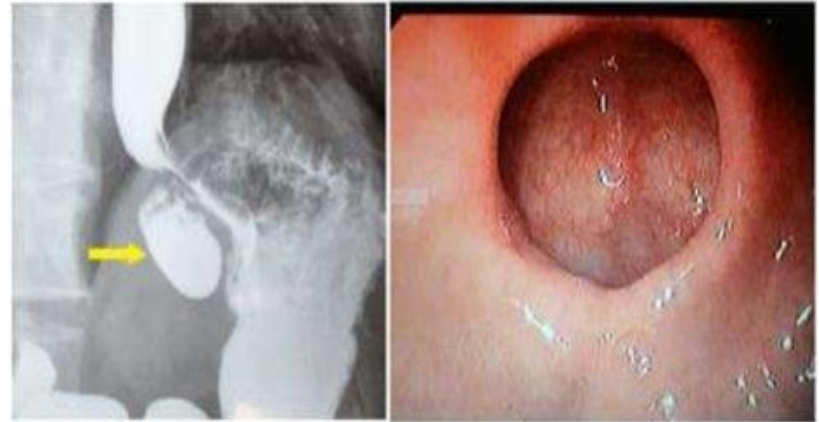
# Особенности желудка детей

- **объем желудка:** у новорожденного – 10 мл
  - через 10 дней – 80 мл
  - к концу года – 250 мл
  - к 3 годам – 500 мл
  - к 14 годам – 1500 мл
- **пилорический сфинктер** – формируется к 5-6 мес
- **кардиальный сфинктер, угол Гиса, дно желудка** – до года не выражены, формируются к 8 годам
- **слои желудка** – слабо развиты

# Пороки развития желудка

**Дивертикулы желудка и ДПК.** Представляют собой выпячивания стенки в форме мешка или воронки, сообщающиеся с его просветом.

Локализация: в желудке – до 75% в кардиальной части, 15% в пилорическом отделе; в ДПК – около 65% в нисходящей части, 18% в горизонтальной



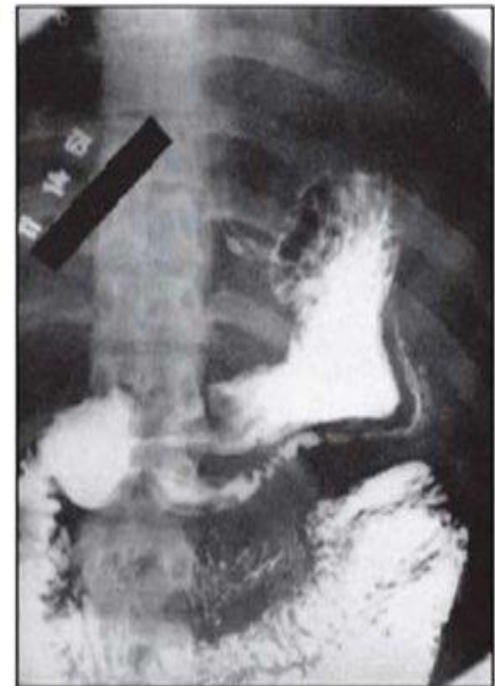**Гипертрофический пилоростеноз (pylorostenosis congenita).**

Представляет собой сужение выходного отдела желудка, которое обусловлено аномалией развития в виде гипертрофии мышц привратника и нарушения их иннервации, что создаёт механическое препятствие для прохождения пищи.

Лечение: экстрамукозная пилоропластика у детей, антрумэктомия у взрослых.

# Пороки развития желудка

- **Удвоения желудка** являются редкой патологией и составляют 3,8% всех желудочно-кишечных удвоений. На сегодняшний день в мировой литературе описано всего 130 наблюдений.
- Дубликатуры желудка могут быть нескольких видов.
- Чаще всего выделяют четыре варианта удвоения:
  - 1) кистозное;
  - 2) кистозное с проникновением части желудка через пищеводное отверстие диафрагмы в грудную полость;
  - 3) дивертикулярное;
  - 4) наличие дополнительного желудка.
- Существуют критерии удвоения желудка, предложенные
- К. У. Ашкрафтом и Т. М. Холдером ( 1996):
  - ❑ внутренняя выстилка эпителием пищеварительного тракта;
  - ❑ наличие наружного гладкомышечного слоя;
  - ❑ кровоснабжение от желудочных сосудов;
  - ❑ связь с желудком — киста является как бы его продолжением.



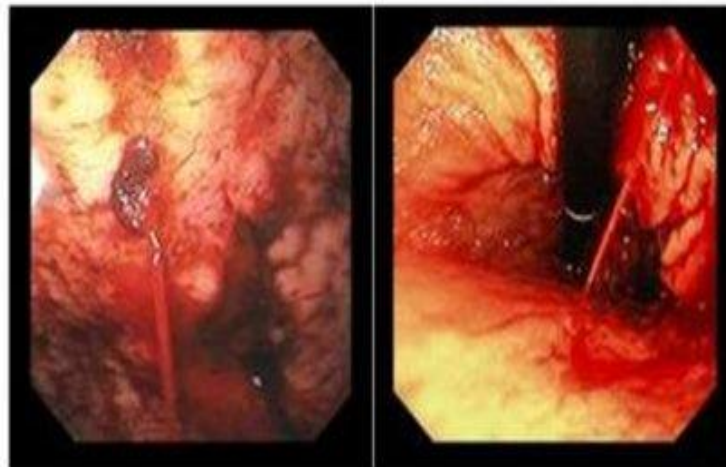
# Пороки развития желудка

- **Кисты желудка**, как дефект развития желудка, являются следствием удвоения (дупликации) желудка и локализуются по большой кривизне желудка или в области привратника и крайне редко сообщаются с просветом органа. При расположении кист в области выходного отдела желудка типичным осложнением является обструкция.
- При эндоскопическом исследовании необходимо проводить дифференциальную диагностику между кистами и опухолью желудка. Просвет кисты обычно ограничен слизистой оболочкой желудочного или кишечного типа, в которой может развиваться хроническая язва. В стенке кист иногда обнаруживаются эктопические комплексы ткани поджелудочной железы.
- **Гетеротопия**
- Врожденный короткий пищевод («**грудной желудок**»)
- **Параэзофагеальная грыжа**



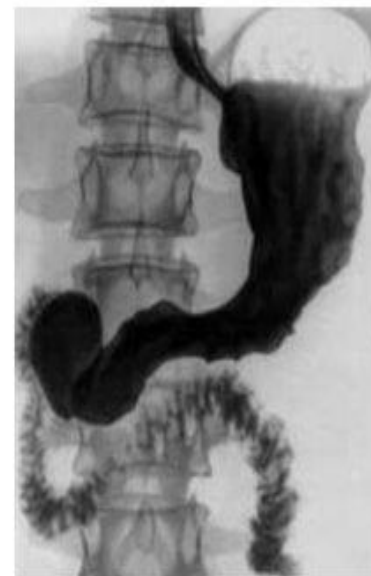
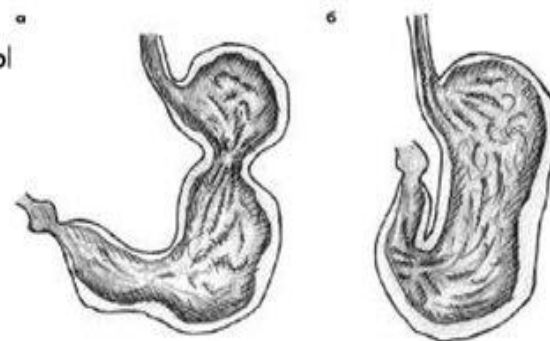
# Пороки развития желудка

- **Синдром Дъелафуа**, как кровотечения из аррозированных сосудов подслизистого слоя желудка без явных дефектов слизистой, впервые описал в 1884г. Gallard, а в 1898г. Dielafoy опубликовал сведения еще о 10 подобных случаях. В основе данной патологии, по мнению многих авторов, аневризма мелких артерий подслизистого слоя желудка.
- При гистологическом исследовании в стенке аррозированной артерии отмечается пролиферация и склероз интимы, дегенерация среднего слоя, исчезновение эластических волокон.
- Для выявления источника кровотечения проводят «провокационную» пробу. На аорту надавливают ниже места отхождения верхней брыжеечной артерии, что поднимает уровень давления в системе чревного ствола.



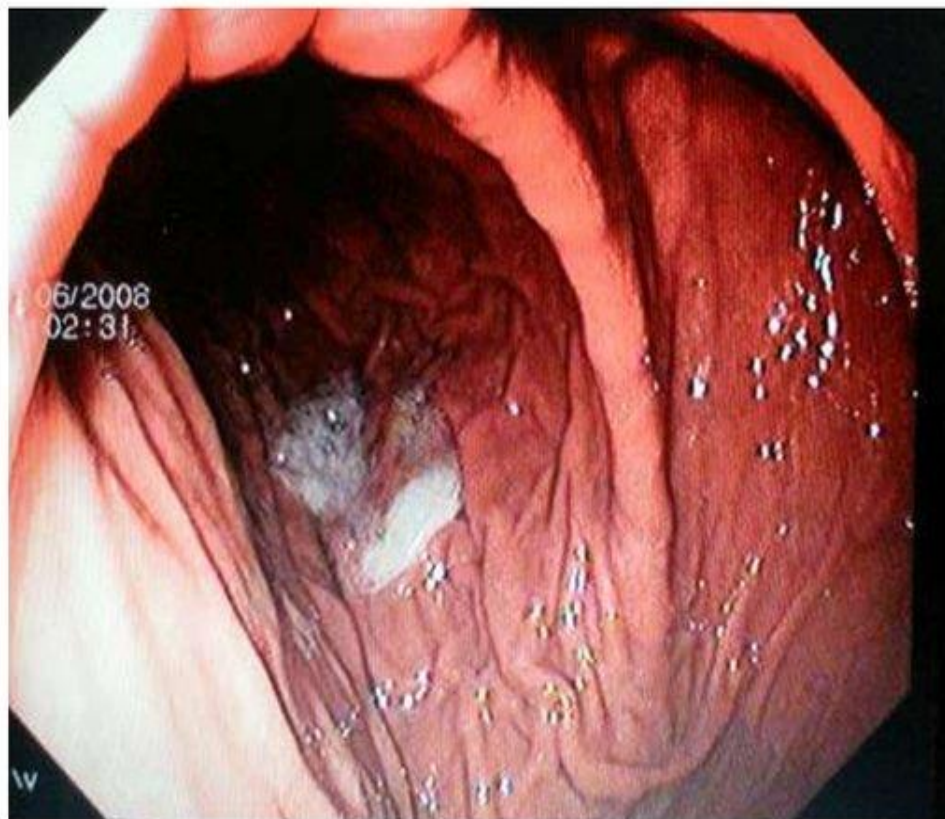# Стриктуры желудка и ДПК

- Обусловлены рубцовыми изменениями вследствие осложнений язвенной болезни. Могут формироваться после приема агрессивных жидкостей (послеожоговые). Описаны случаи врожденного характера заболевания.
- **Желудок в виде «песочных часов»** характеризуется наличием глубокой рубцовой перетяжки в теле желудка, идущей со стороны большой кривизны.
- **Желудок в форме улитки** характеризуется резким укорочением малой кривизны, в результате чего привратник вместе с луковицей подтягивается вверх и влево. Большая кривизна кажется при этом относительно удлиненной, синус желудка провисает.
- **Каскадный желудок** характеризуется перегибом вследствие подтягивания задней стенки и всего желудка кверху.
- Показанием к операции является наличие суб- или декомпенсированного стеноза выходного отдела желудка или ДПК.



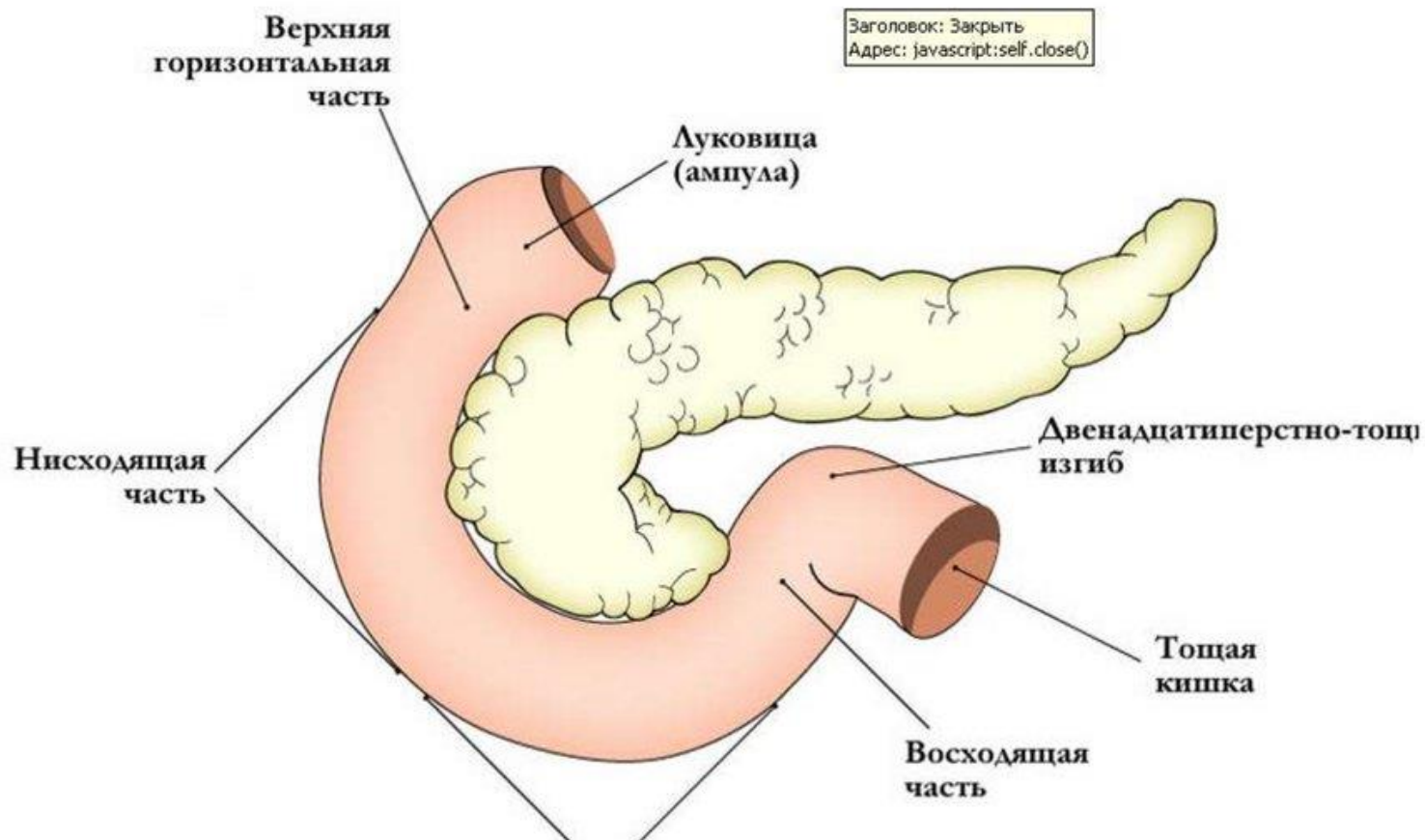
# Стриктуры желудка и ДПК

Эндоскопическая картина каскадного желудка

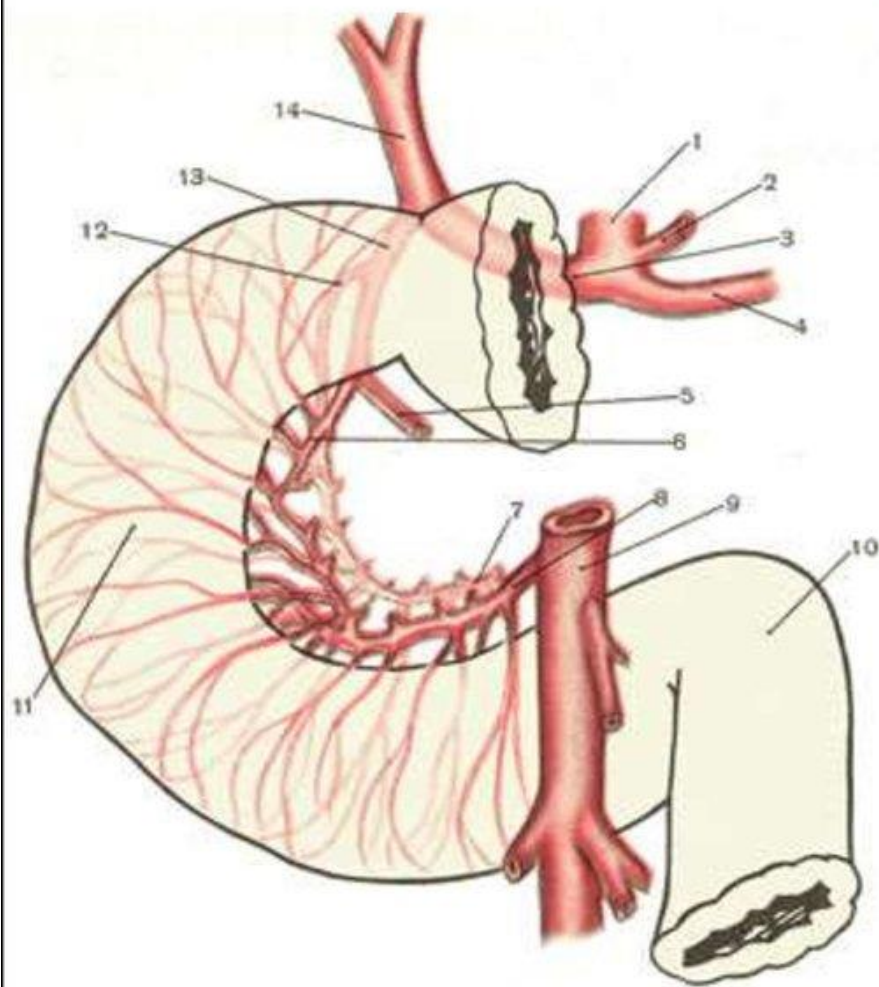




# Отделы двенадцатиперстной кишки

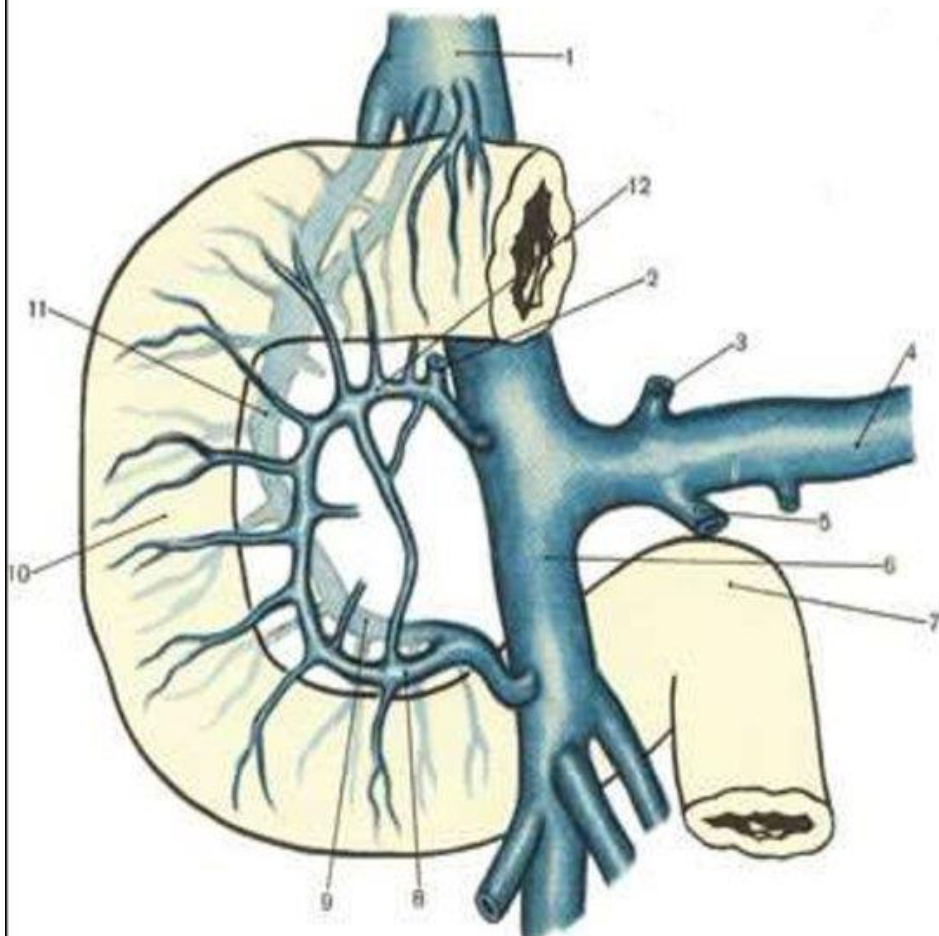


# Кровоснабжение двенадцатиперстной кишки

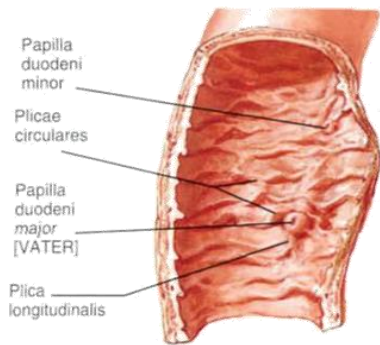


- 1 - truncus coeliacus; 2 - a. gastrica sinistra; 3 - a. hepatica communis; 4 - a. lienalis; 5 - a. gastro-epiploica dextra; 6 - a. pancreaticoduodenalis superior anterior;
- 7 - a. pancreaticoduodenalis inferior posterior; 8 - a. pancreaticoduodenalis inferior anterior; 9 - a. mesenterica superior; 10 - flexura duodenojejunalis; 11 - duodenum; 12 - a. pancreaticoduodenalis superior posterior; 13 - a. gastroduodenalis; 14 - a. hepatica propria.

# Венозный отток от двенадцатиперстной кишки



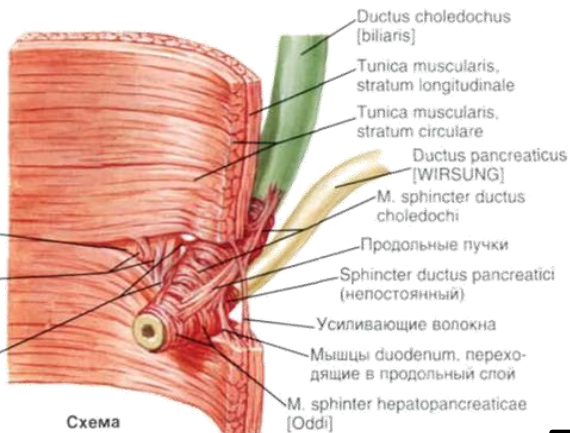
1 - v. portae; 2 - v. gastro-epiploica dextra; 3 - v. gastrica dextra; 4 - v. lienalis; 5 - v. mesenterica inferior; 6 - v. mesenterica superior; 7 - flexura duodenojejunalis; 8 - v. pancreaticoduodenalis inferior anterior; 9 - v. pancreaticoduodenalis inferior posterior; 10 - duodenum; 11 - v. pancreaticoduodenalis superior posterior; 12 - v. pancreaticoduodenalis superior anterior.



Pars descendens duodeni

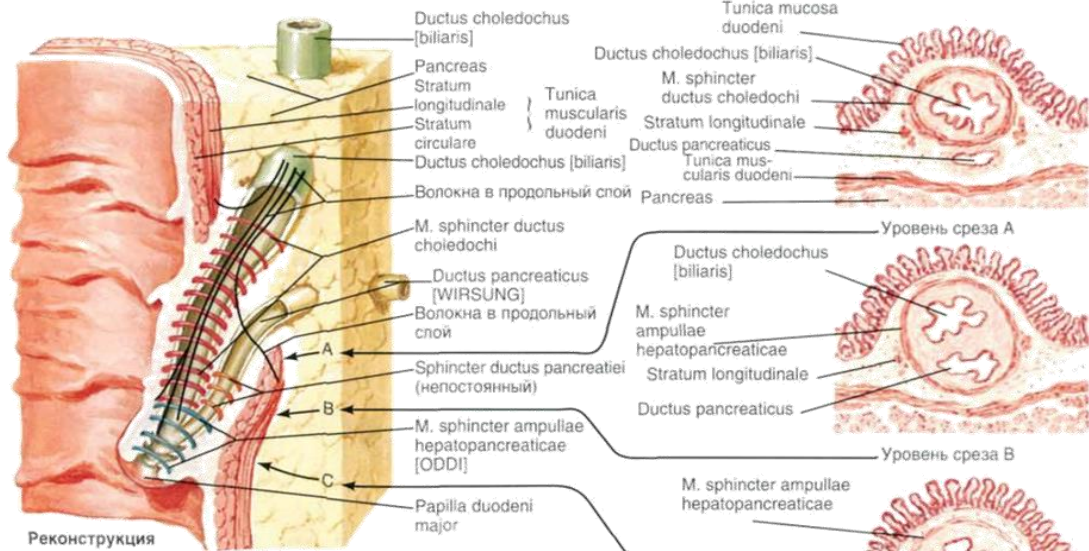
Продольный мышечный слой  
виден через щель  
в циркулярном слое

Усиливающие  
волокна  
Волокна в  
продольные  
пучки



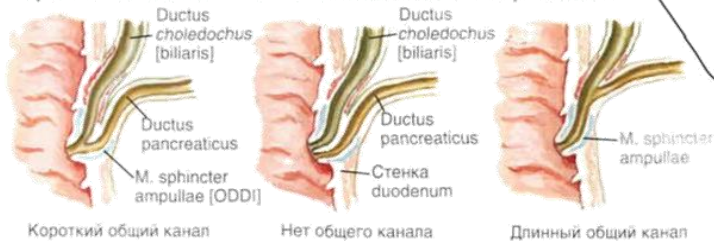
Схема

# Большой дуоденальный сосочек



Реконструкция

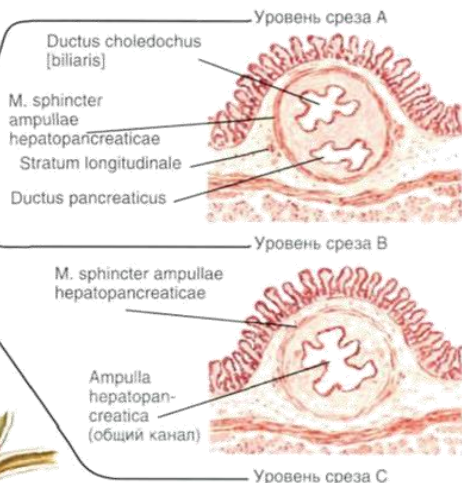
Варианты взаимоотношения ductus choledochus и ductus pancreaticus



Короткий общий канал

Нет общего канала

Длинный общий канал



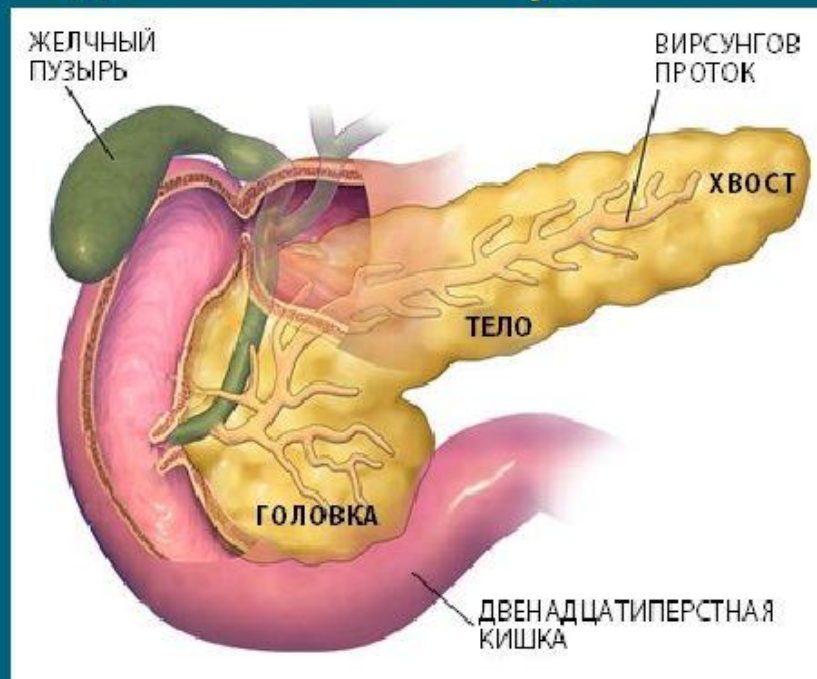
Уровень среза C

# Особенности 12-перстной кишки детей

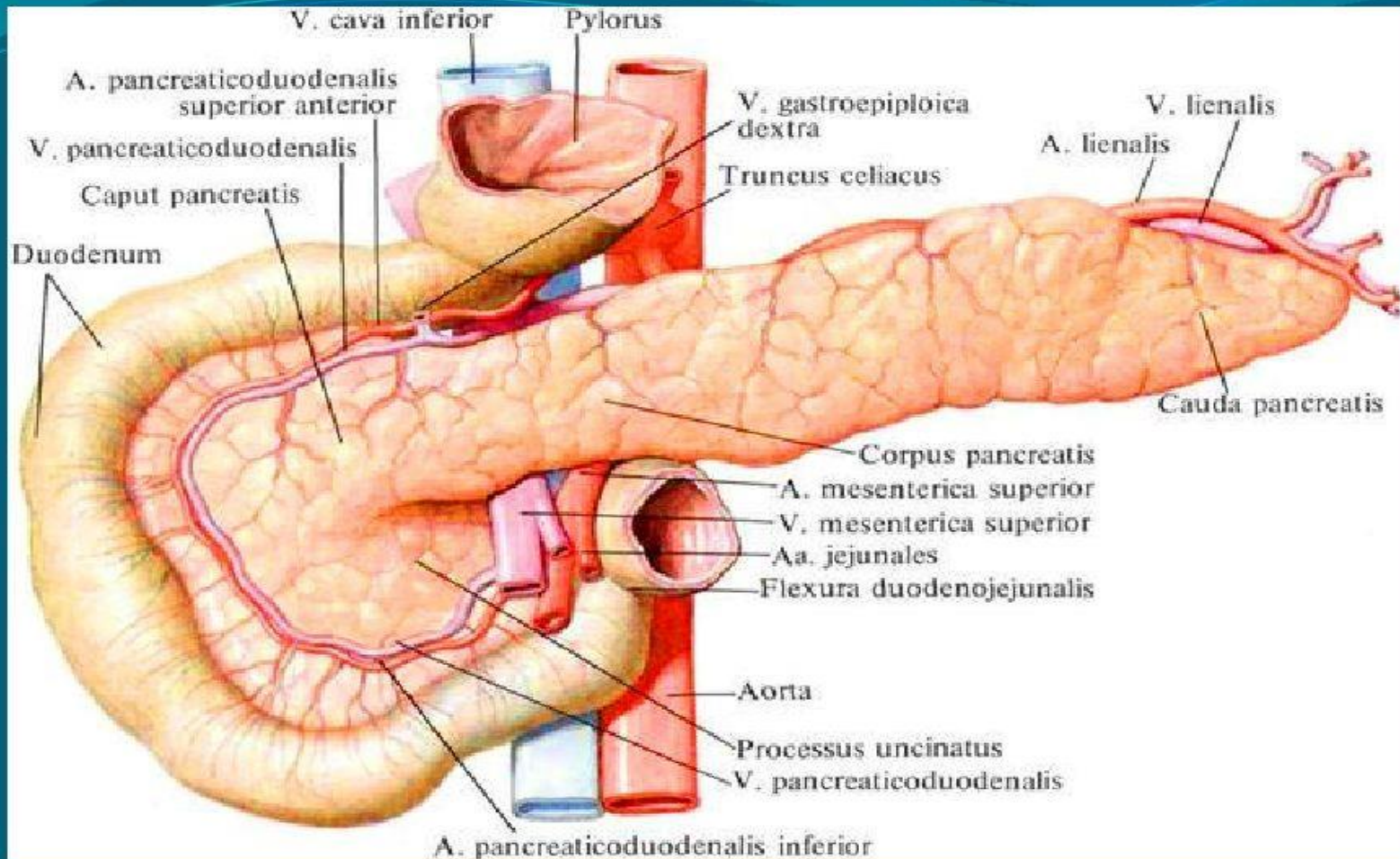
- форма кольцеобразная, углы переходов не сформированы
- начало и конец (двенадцатиперстно-тощий изгиб)
  - на одном уровне Th12
  - к 7 годам изгиб на уровне L1
  - к 14 годам - L2

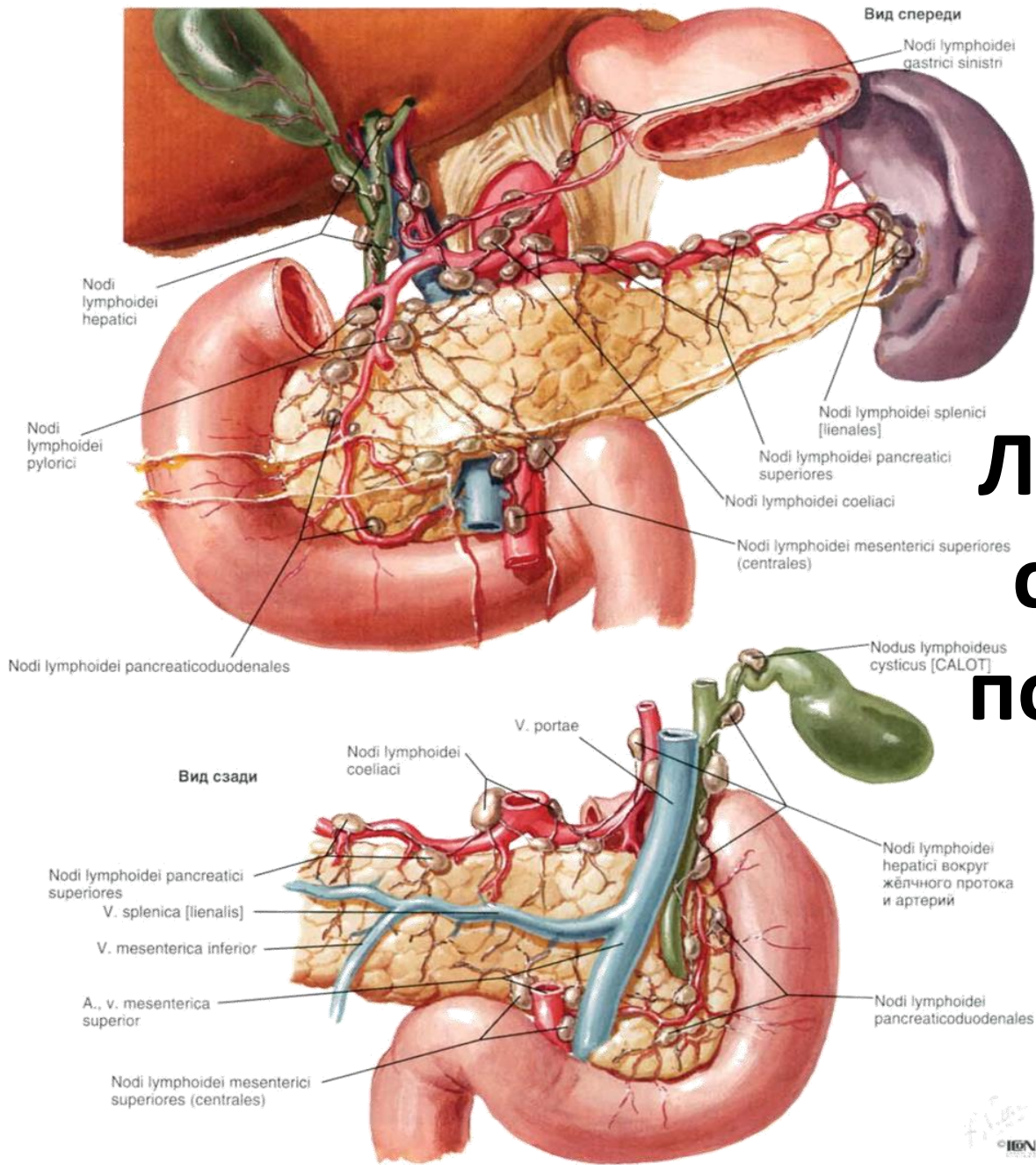
# Поджелудочная железа

- Поджелудочная железа представляет собой паренхиматозный орган вытянутой формы, в котором выделяют **головку**, **тело** и **хвост**.



# Артерии поджелудочной железы



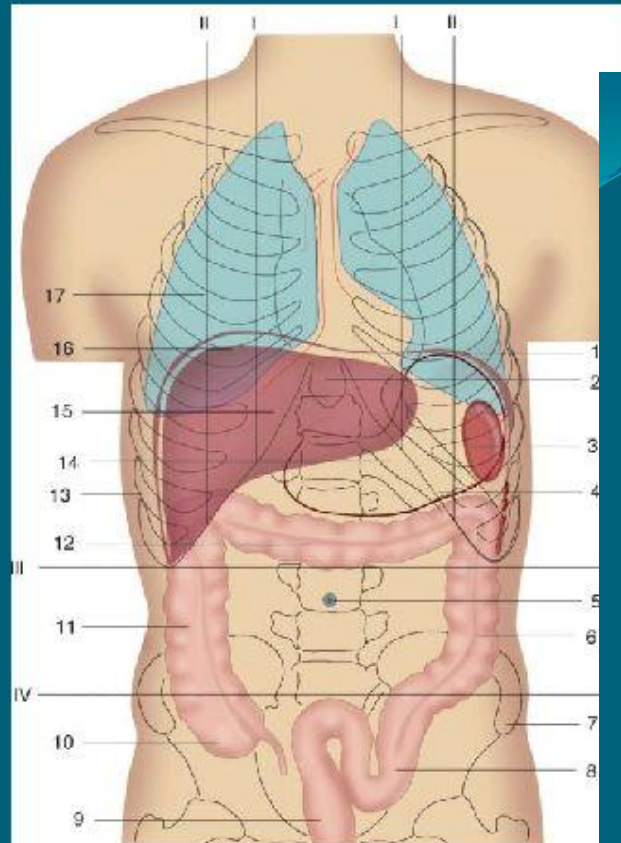


# Лимфатические сосуды и узлы поджелудочной железы



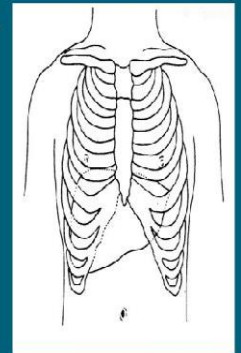
# Голотопия печени

- Печень располагается в правом подреберье, частично в эпигастрии и частично в левом подреберье.



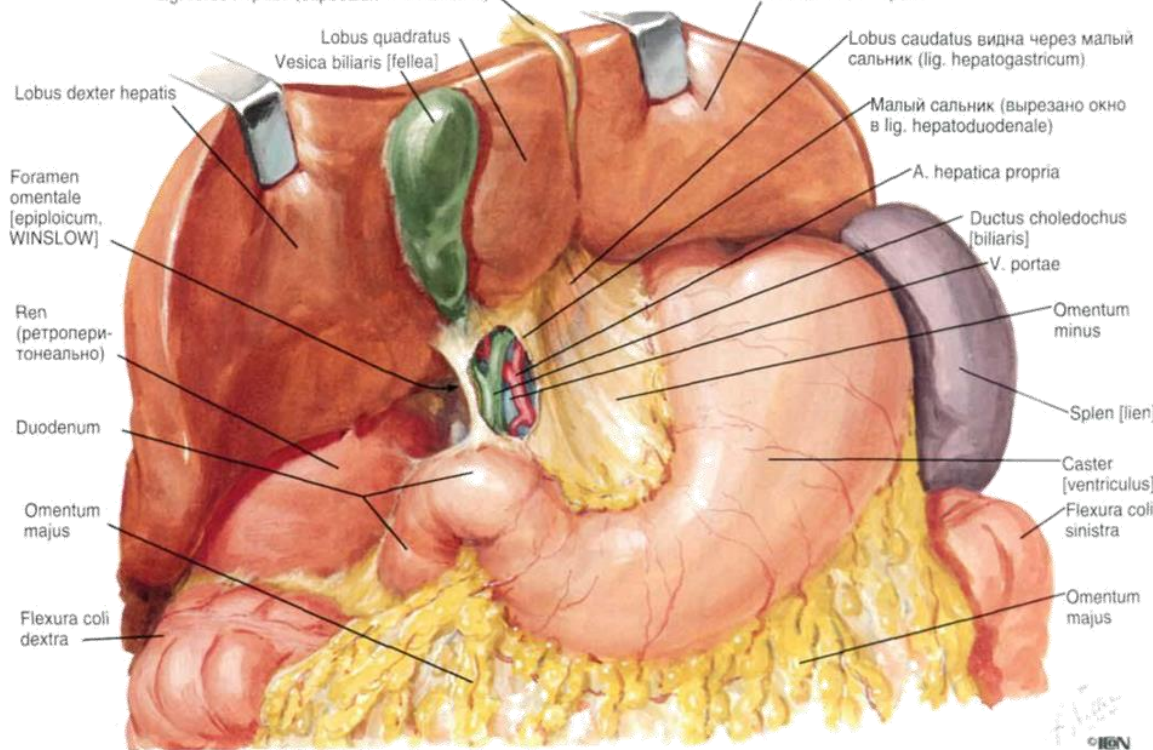
## Скелетотопия печени

- Верхняя граница проекции печени на брюшную стенку соответствует высоте стояния купола диафрагмы справа, нижняя же крайне индивидуальна и может соответствовать краю реберной дуги либо быть выше или ниже.

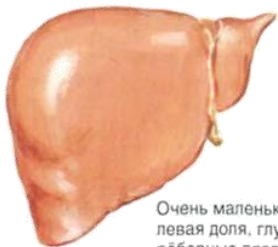

# Синтопия печени

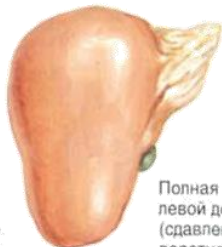- **Диафрагмальная поверхность** печени тесно прилежит к диафрагме, через которую соприкасается с правым легким и частично с сердцем. Место соединения диафрагмальной поверхности печени с висцеральной сзади называется задним краем. Он лишен брюшинного покрова, что позволяет говорить о безбрюшинной поверхности печени, или *pars nuda*. В этом участке к печени тесно прилегают аорта и особенно нижняя полая вена, которая иногда оказывается погружена в паренхиму органа.



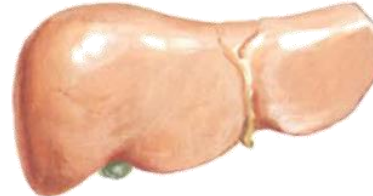
Варианты формы печени



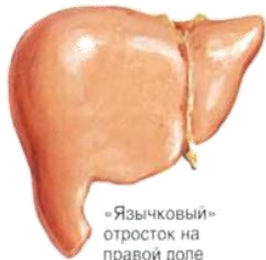Очень маленькая левая доля, глубокие рёберные вдавления



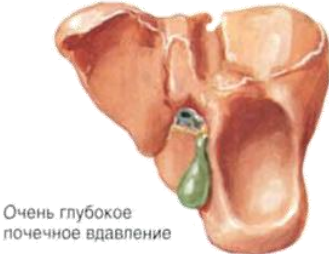Полная атрофия левой доли (сдавление левой воротной вены)



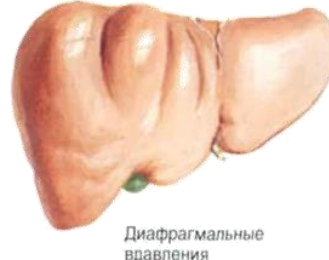Поперечная «седловидная» печень, относительно крупная левая доля



«Язычковый» отросток на правой доле



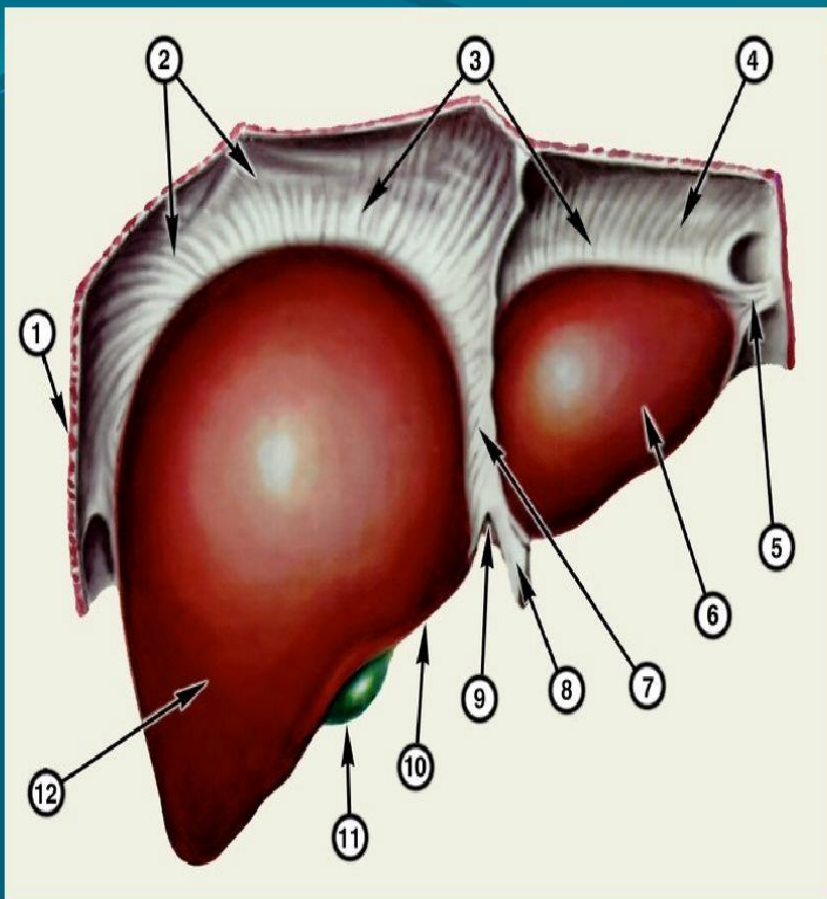
Очень глубокое почечное вдавление



Диафрагмальные вдавления

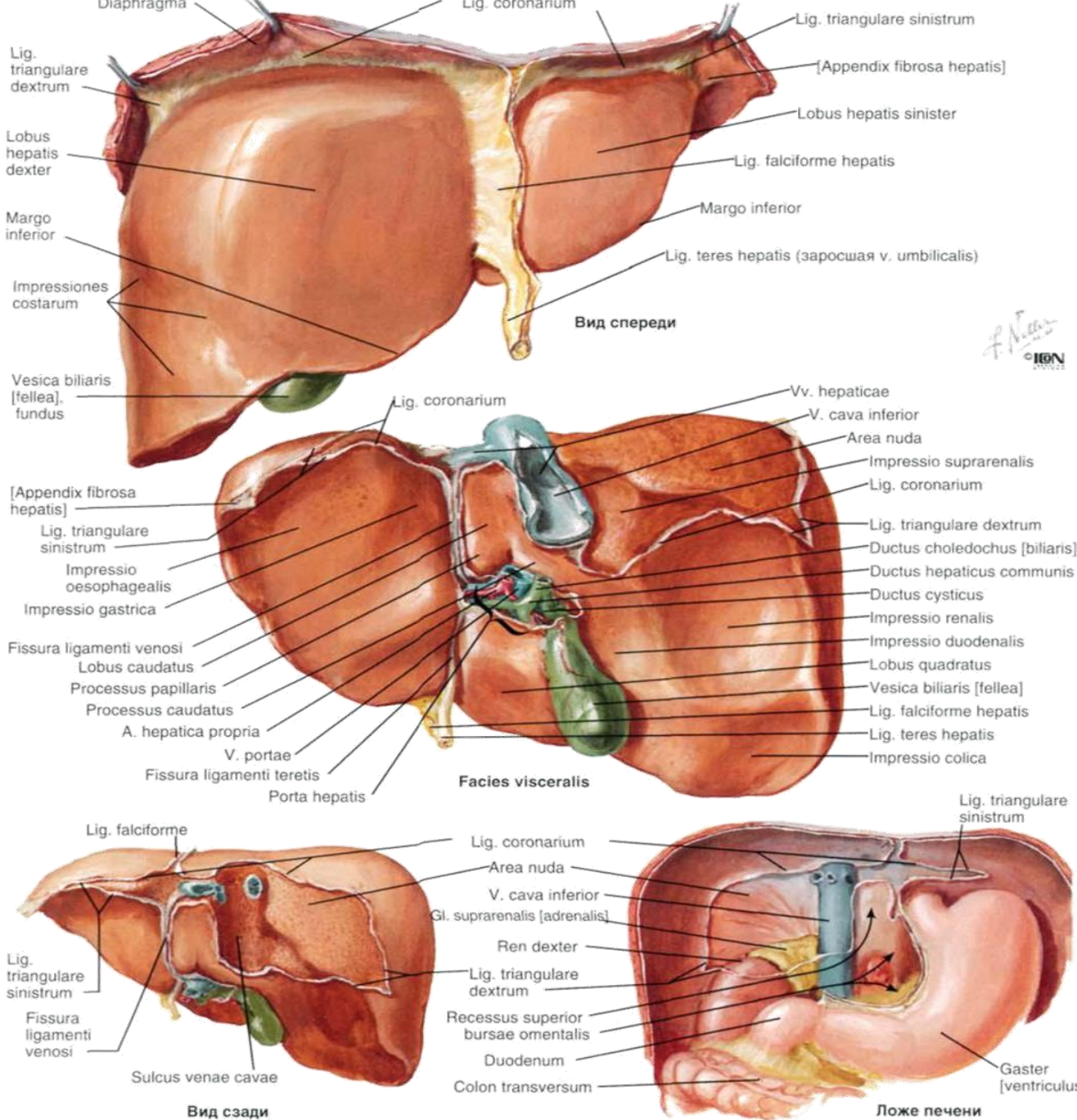
# Печень

# Связочный аппарат печени



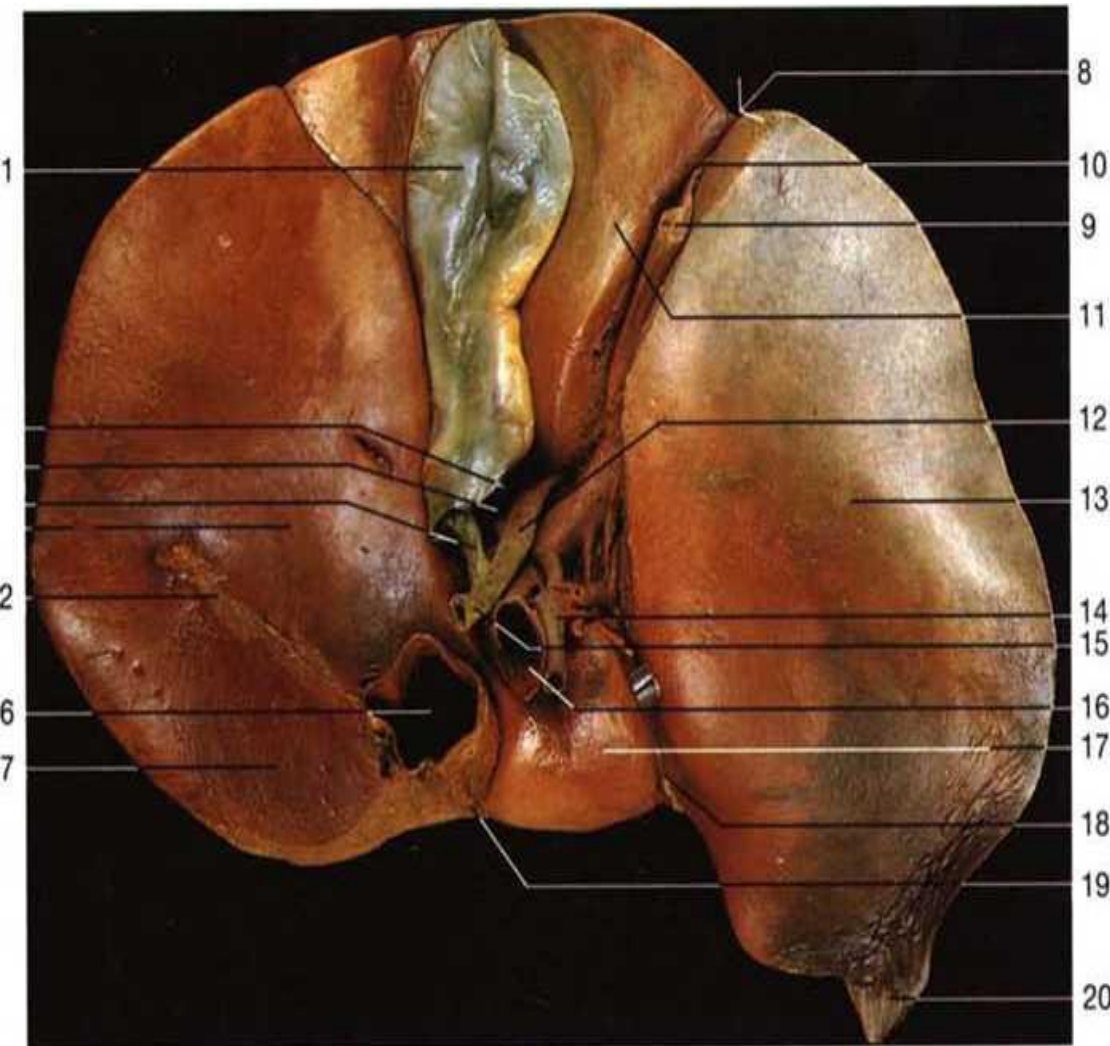## Связочный аппарат печени

- Связочный аппарат представлен местами перехода брюшины с печени на другие органы и анатомические образования. На диафрагмальной поверхности выделяют **печеночно-диафрагмальную связку**, состоящую из продольной (**серповидная связка**) и поперечной (**венечная связка** с правой и левой треугольными связками) частей. Данная связка является одним из основных элементов фиксации печени. На висцеральной поверхности располагаются **печеночно-двенадцатиперстная** и **печеночно-желудочная связки**, которые представляют собой дубликатуры брюшины с расположенными внутри сосудами, нервными сплетениями и клетчаткой. Две эти связки, наряду с желудочно-диафрагмальной связкой, составляют **малый сальник**.



# Вид печени спереди и сзади

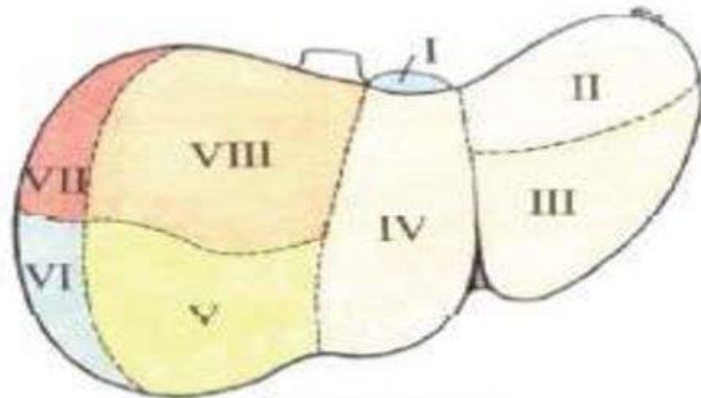
# Вид нижней поверхности печени трупа



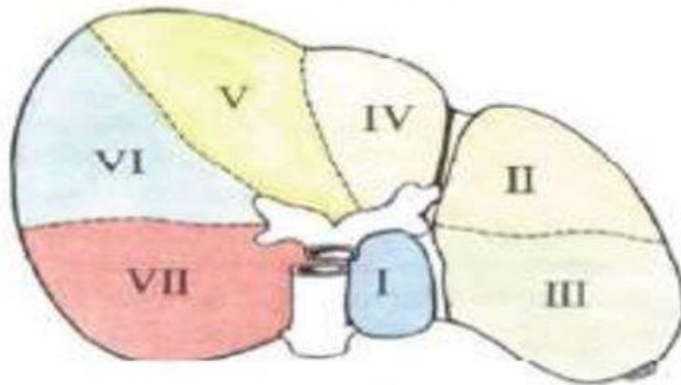
- **Висцеральная поверхность** печени имеет ряд борозд и впадин, или вдавлений, расположение которых крайне индивидуально и закладывается еще в эмбриогенезе, борозды формируются проходящими сосудистыми и протоковыми образованиями, а вдавления - нижележащими органами, которые поддавливают печень кверху. Различают **правую и левую продольные борозды** и **поперечную борозду**.

- **Правая продольная борозда** содержит желчный пузырь и нижнюю полую вену, **левая продольная** - круглую и венозную связки печени, поперечная борозда называется воротами печени и является местом проникновения в орган ветвей воротной вены, собственной печеночной артерии и выхода печеночных протоков (правого и левого).
- **На левой доли** можно обнаружить вдавление от желудка и пищевода, **на правой** - от двенадцатиперстной кишки, желудка, ободочной кишки и правой почки с надпочечником.

# Сегментарное строение печени



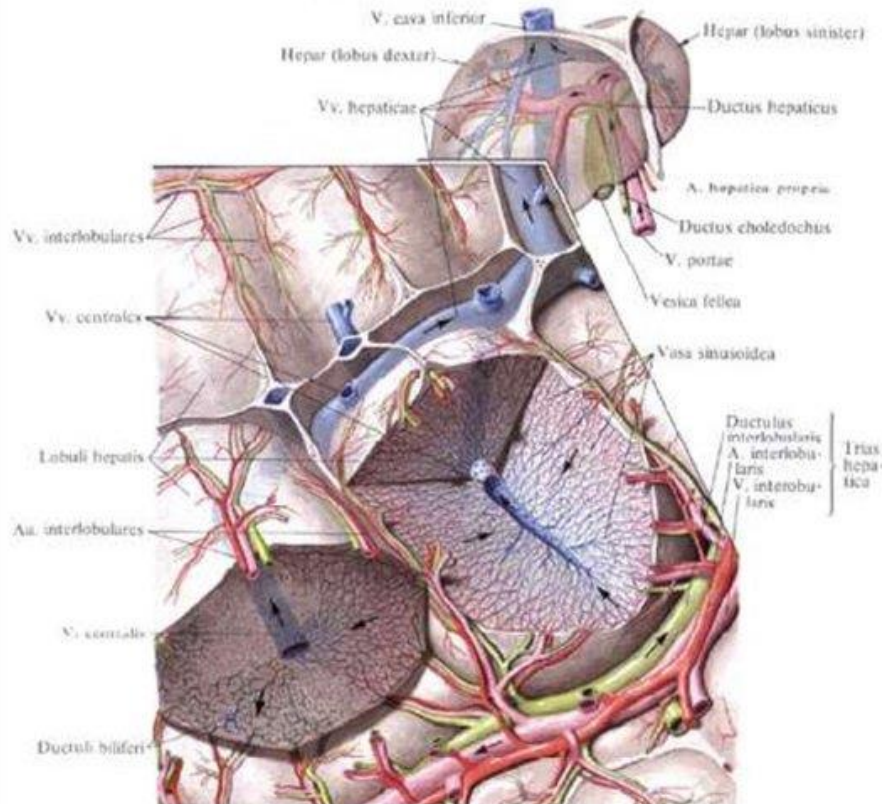
диафрагмальная  
поверхность



висцеральная  
поверхность

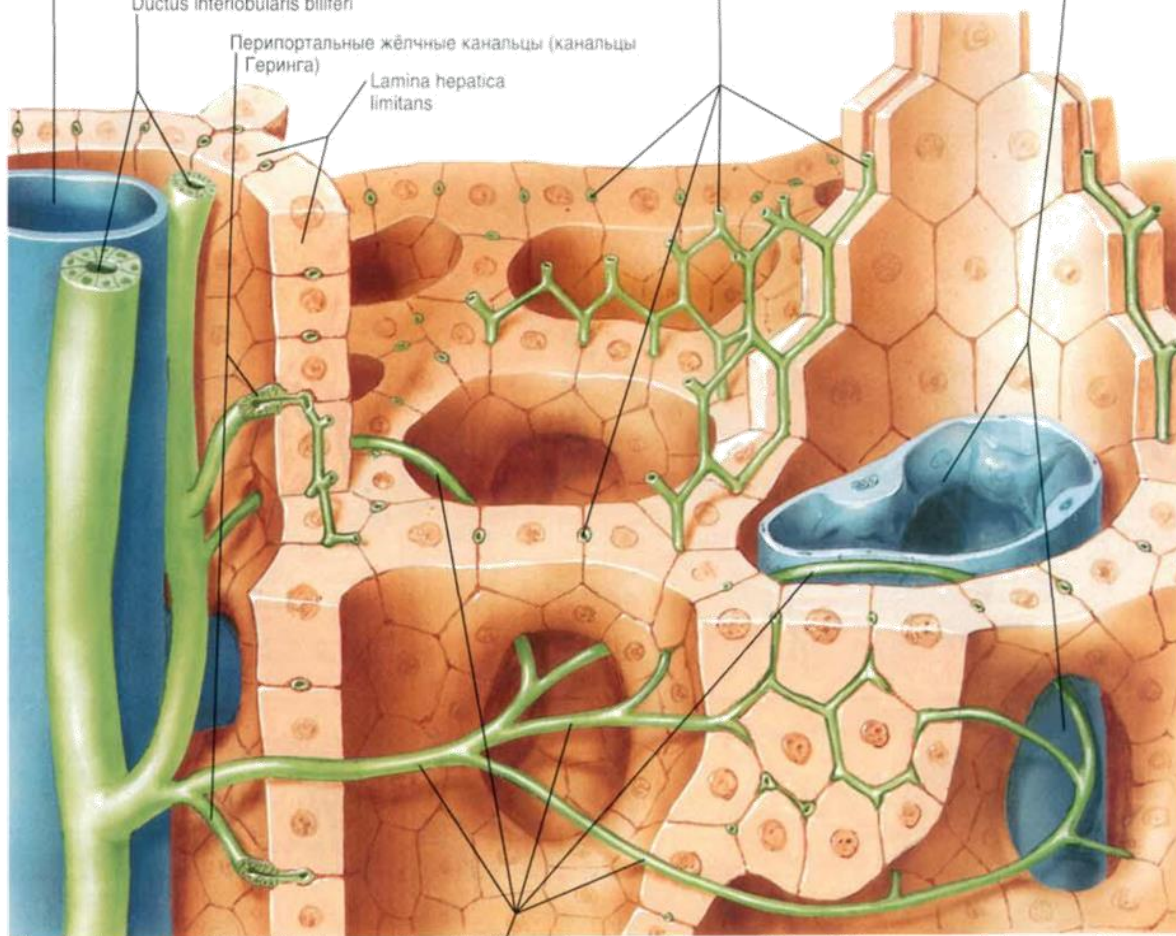
- I - хвостатый сегмент левой доли, соответствующий соименной доле печени;
- II - задний сегмент левой доли, локализуется в заднем отделе одноименной доли;
- III - передний сегмент левой доли, располагается в одноименном отделе ее;
- IV - квадратный сегмент левой доли, соответствует соименной доле печени;
- V - средний верхнепередний сегмент правой доли;
- VI - латеральный нижнепередний сегмент правой доли;
- VII - латеральный нижнезадний сегмент правой доли;
- VIII - средний верхнезадний сегмент правой доли.

# Долька печени



- желчные пути,
- артерии,
- ветви воротной вены (портальная система),
- печеночные вены (кавальная система)
- лимфатические сосуды.

- портальная и кавальная системы вен не совпадают друг с другом,
- остальные трубчатые системы сопровождают разветвления воротной вены, идут параллельно друг другу, образуя сосудисто-секреторные пучки, к которым присоединяются и нервы.

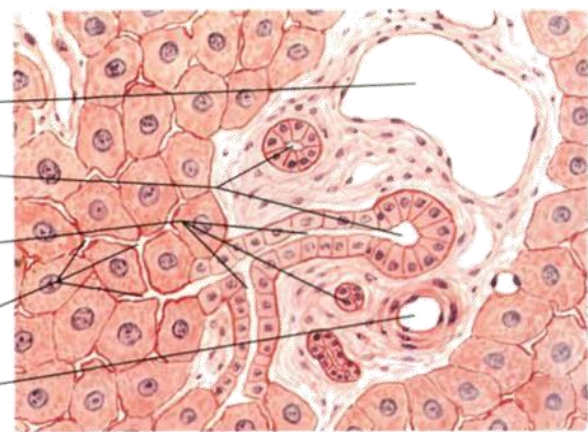


Внутридольковые желчные каналцы

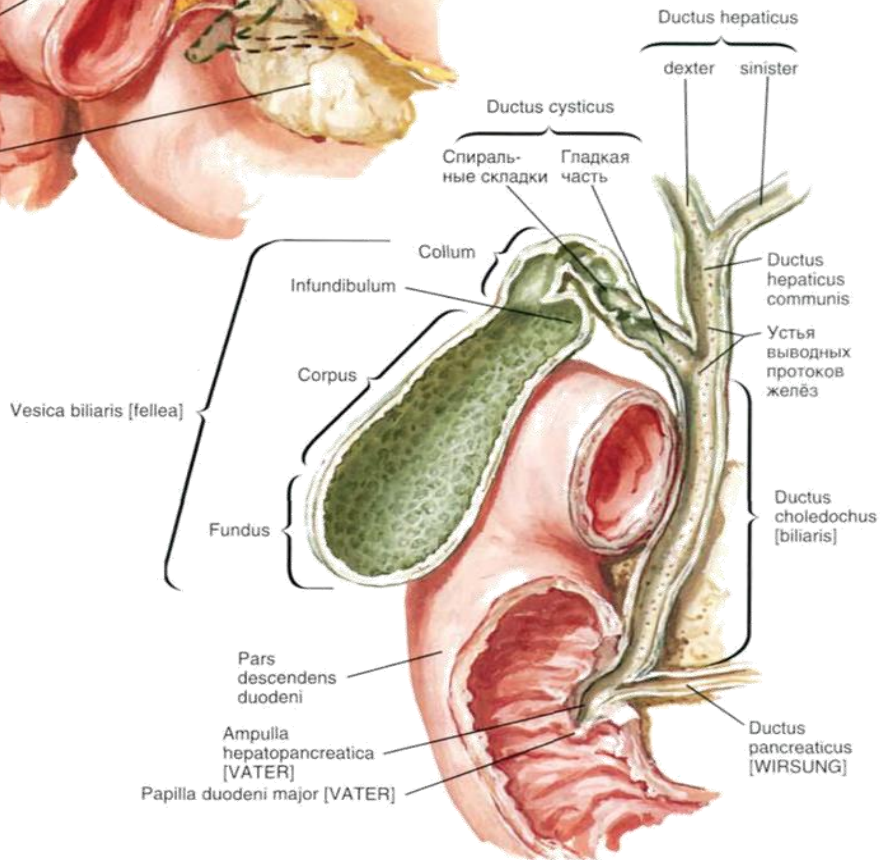
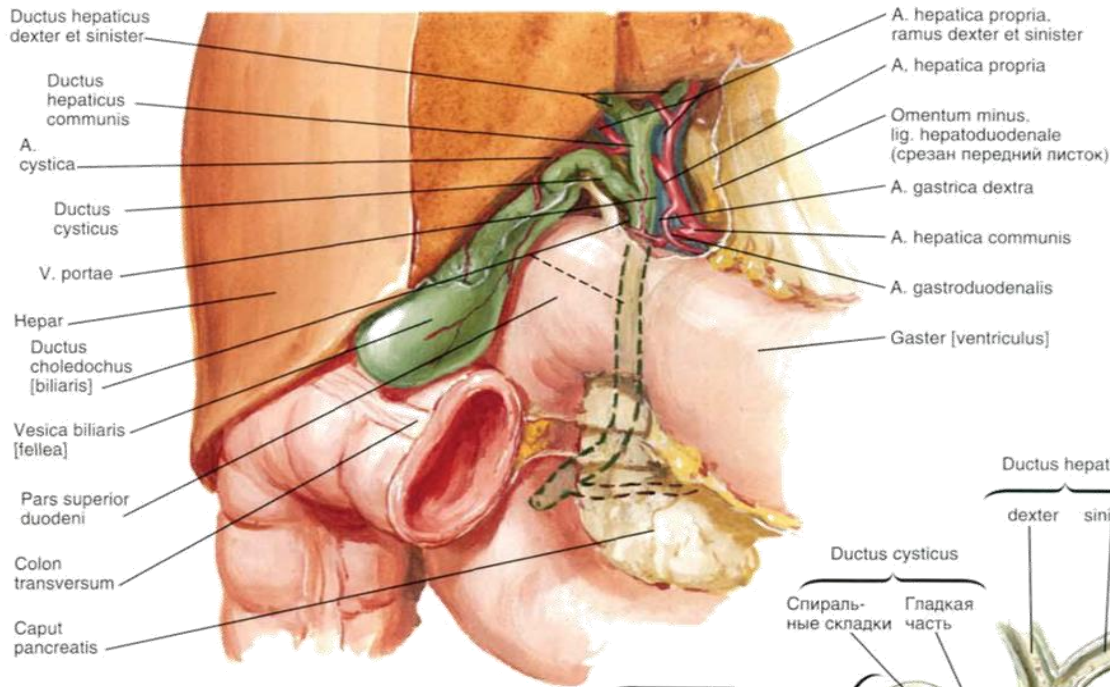
# Отток желчи из печени.

На схеме внутридольковые желчные каналцы показаны в виде трубочек, имеющих собственную стенку, однако, сеть канальцев образуется в результате смыкания желчных полюсов гепатоцитов, то есть стенку канальцев образуют плазматические мембраны гепатоцитов

- V. interlobularis (ветвь v. porta)
- Ductus interlobulares biliferi
- Перипортальные желчные каналцы (каналцы Геринга)
- Внутридольковые желчные каналцы
- A. interlobularis

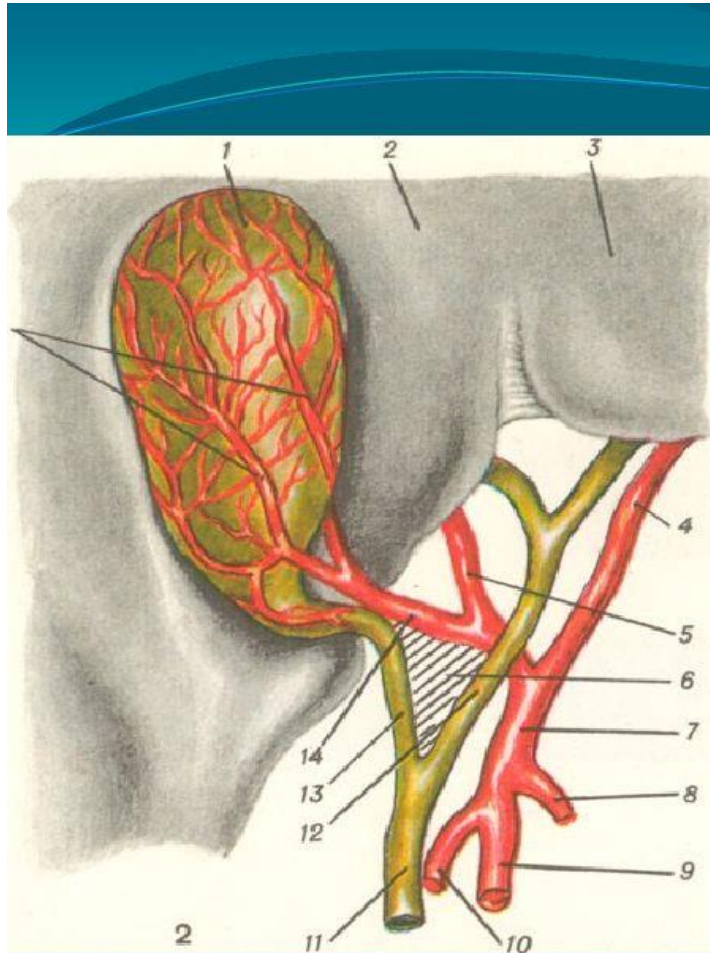






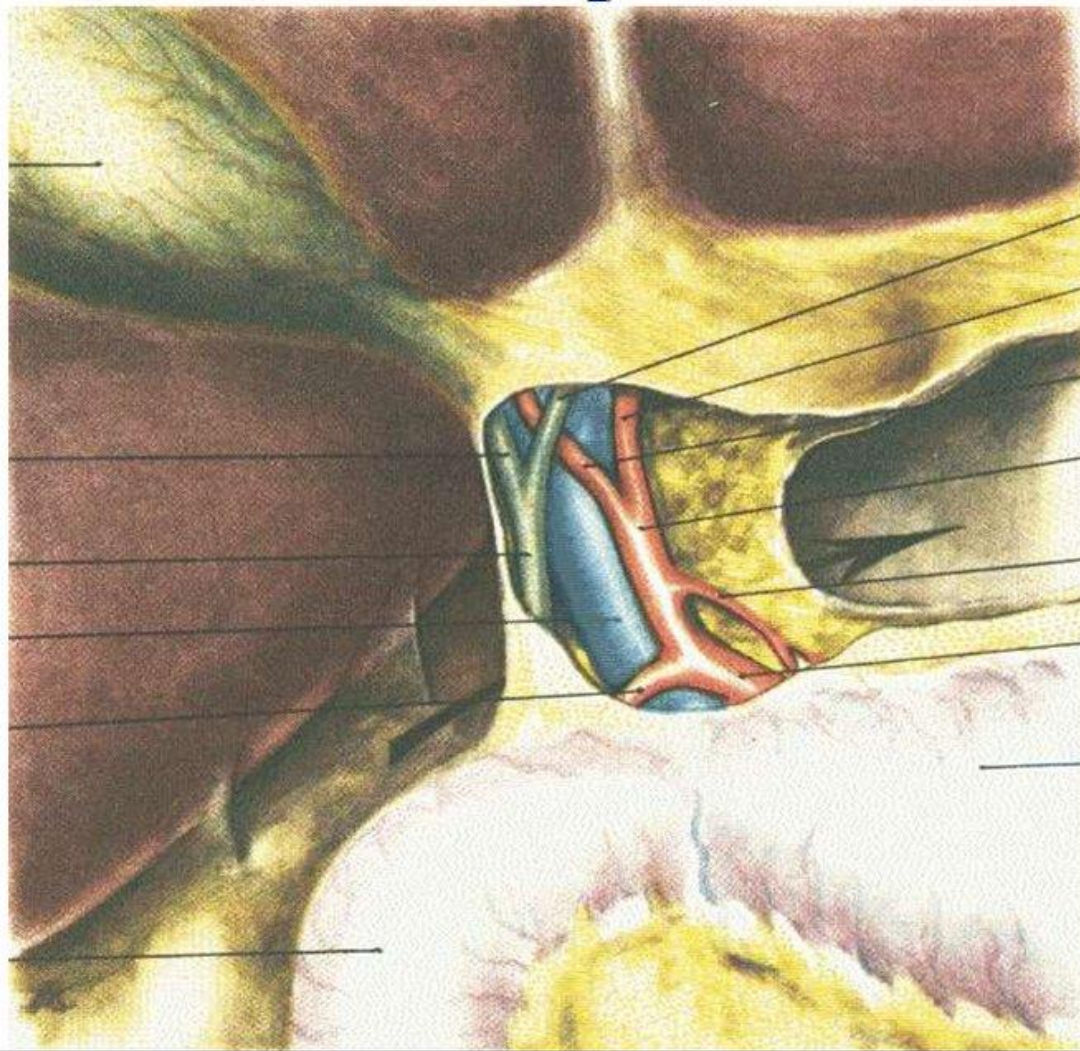
# Желчный пузырь и желчные протоки

# Схема треугольника Кало



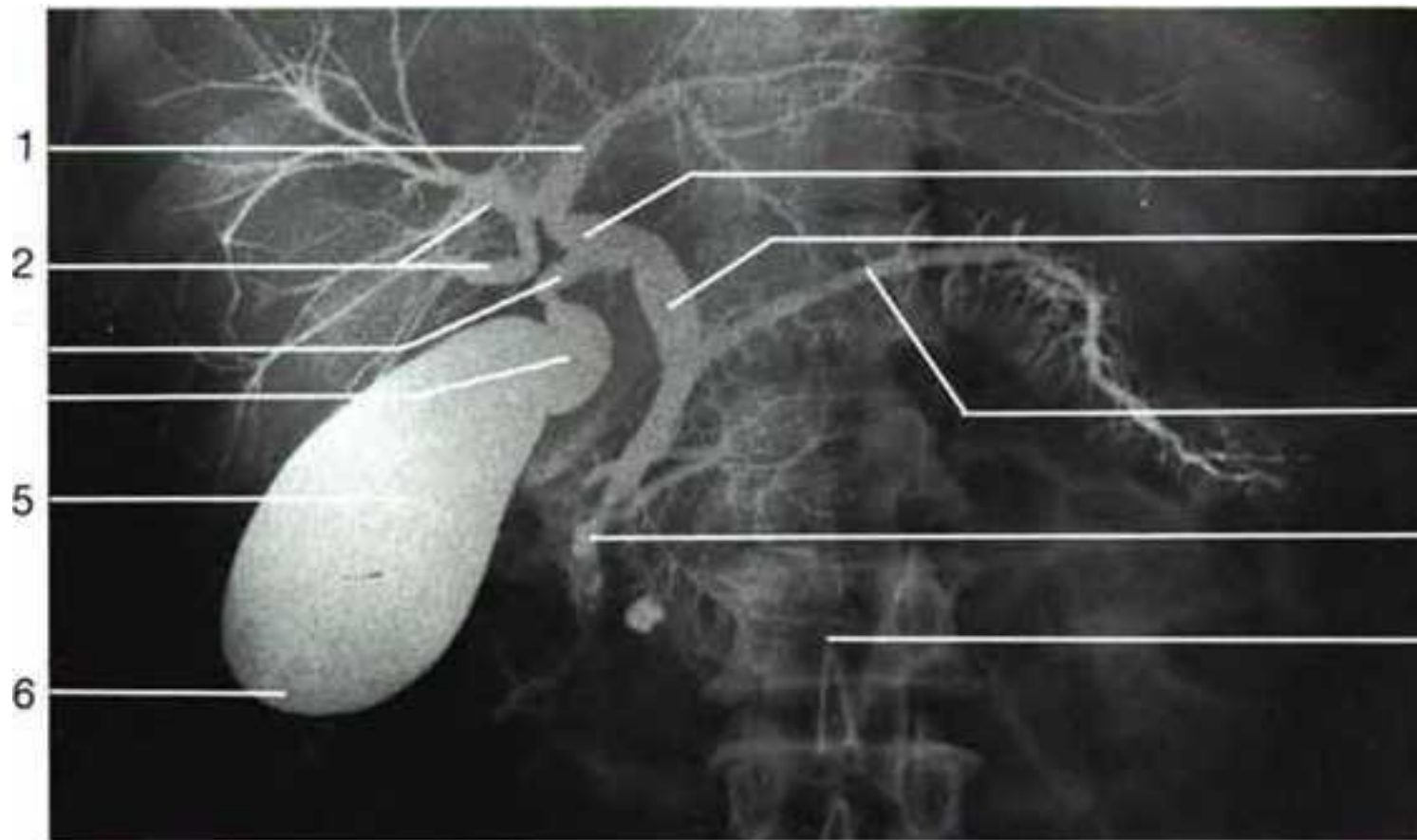
- 1 – желчный пузырь;
- 2 – правая доля печени;
- 3 – квадратная доля печени;
- 4 – левая ветвь собственной печеночной артерии;
- 5 – правая ветвь собственной печеночной артерии;
- 6 – треугольник Кало (Calot);
- 7 – собственная печеночная артерия;
- 8 – правая желудочная артерия;
- 9 – общая печеночная артерия;
- 10 – желудочно-двенадцатиперстная артерия;
- 11 – общий желчный проток;
- 12 – общий печеночный проток;
- 13 – пузырный проток;
- 14 – пузырная артерия;
- 15 – артерии желчного пузыря.

# Топография образований печечно- двенадцатиперстной связки

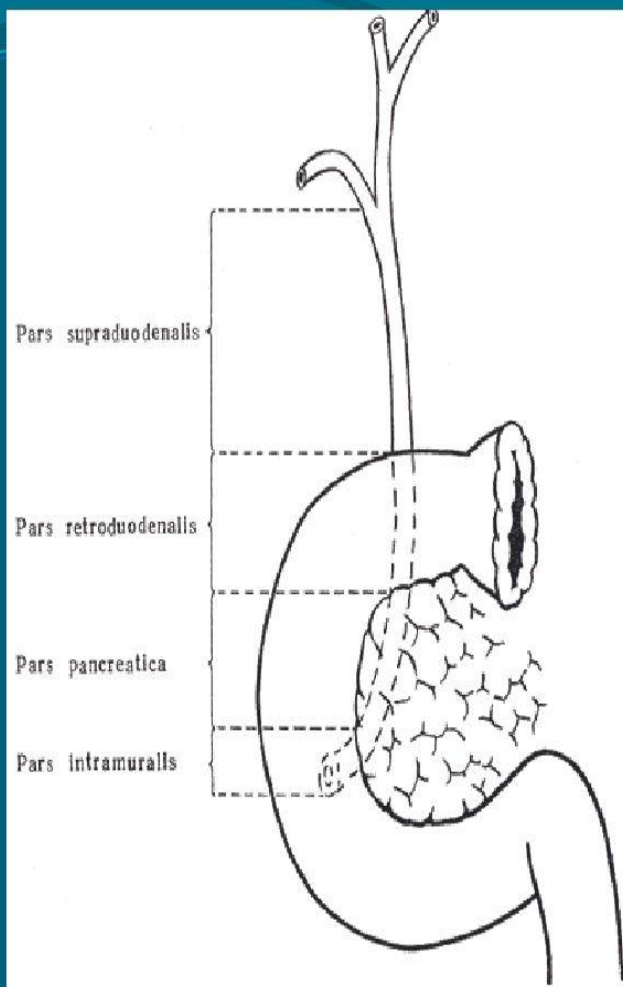


**Вход в  
bursae  
omentalis**

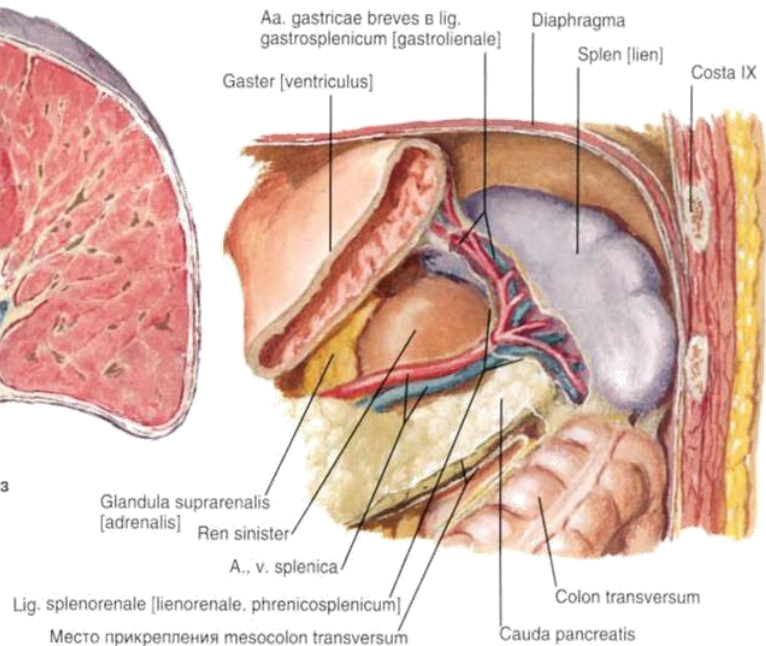
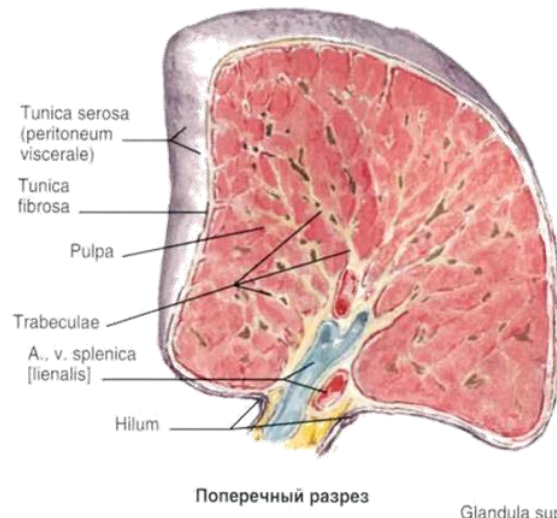
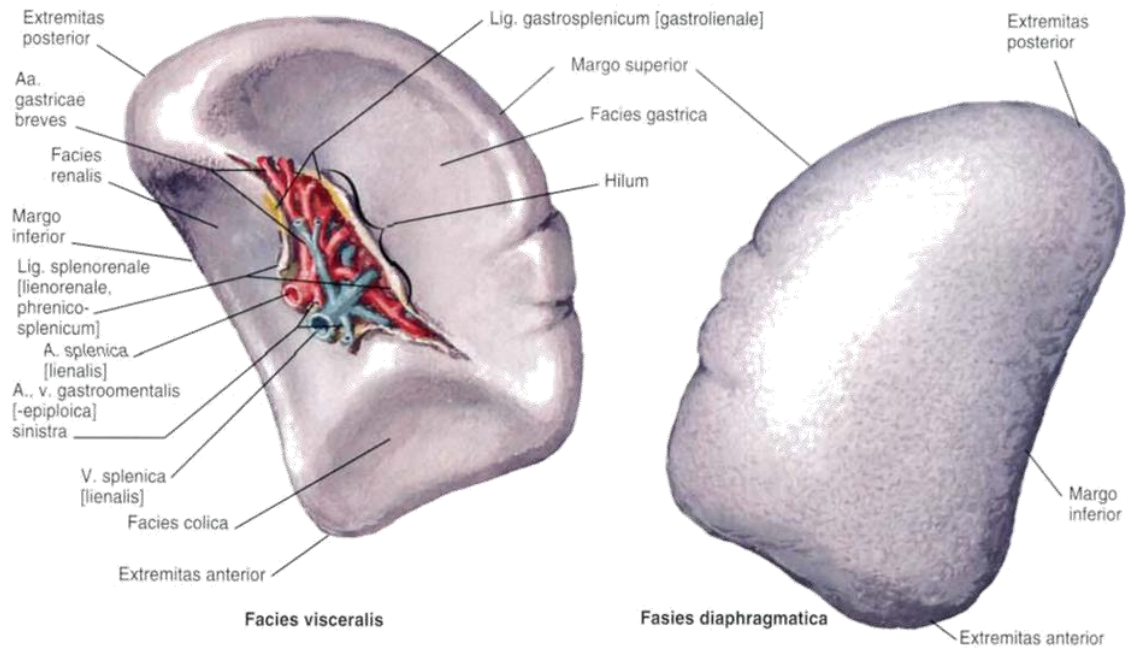
# Контрастная холеграфия



# Схема отделов гепатихоледоха

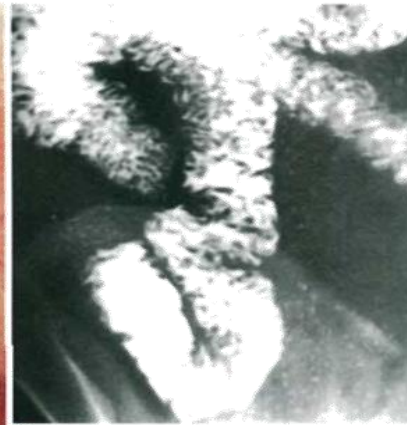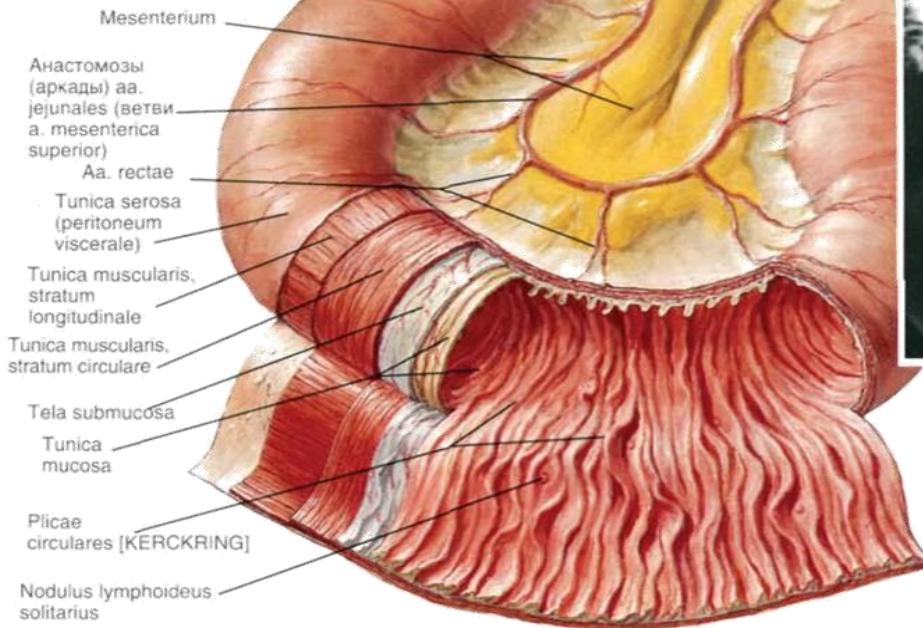


- Топографически выделяют следующие **части общего желчного протока**:
- **наддуоденальную** (проток расположен в печеночно-двенадцатиперстной связке, занимая крайнее правое положение по отношению к воротной вене и печеночной артерии)
- **позадидуоденальную** (проток расположен позади верхней горизонтальной части двенадцатиперстной кишки)
- **панкреатическую** (проток расположен позади головки поджелудочной железы, иногда оказывается как бы вмурован в паренхиму железы)
- **интрамуральную** (проток проходит сквозь стенку двенадцатиперстной кишки и открывается в сосочке). В последней части общий желчный проток, как правило, соединяется с общим панкреатическим протоком.



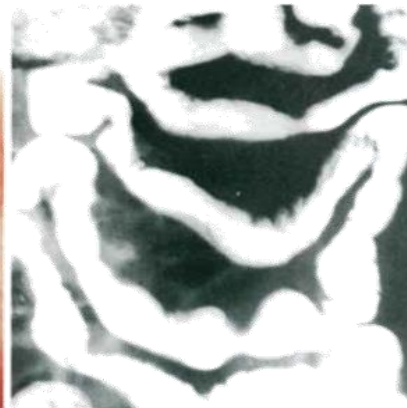
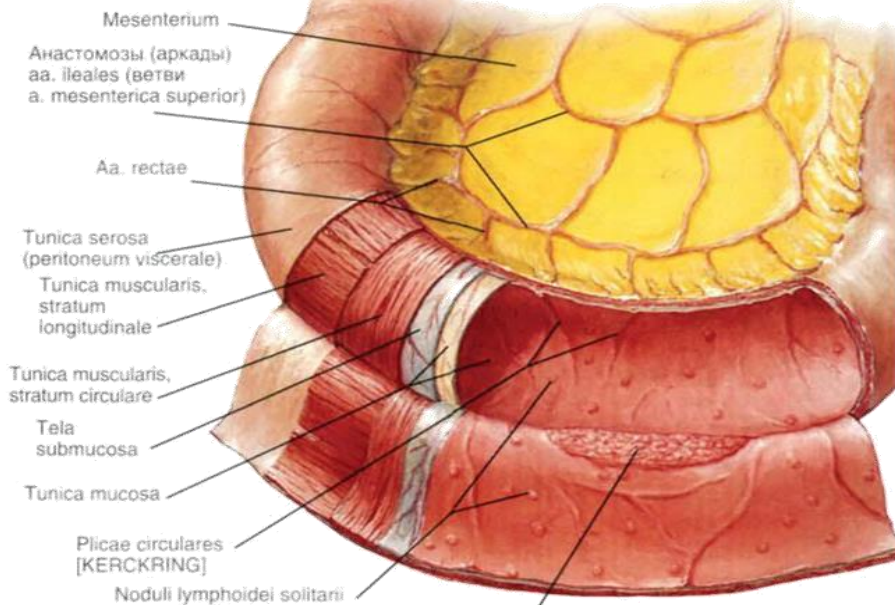
# Селезенка

## Jejunum



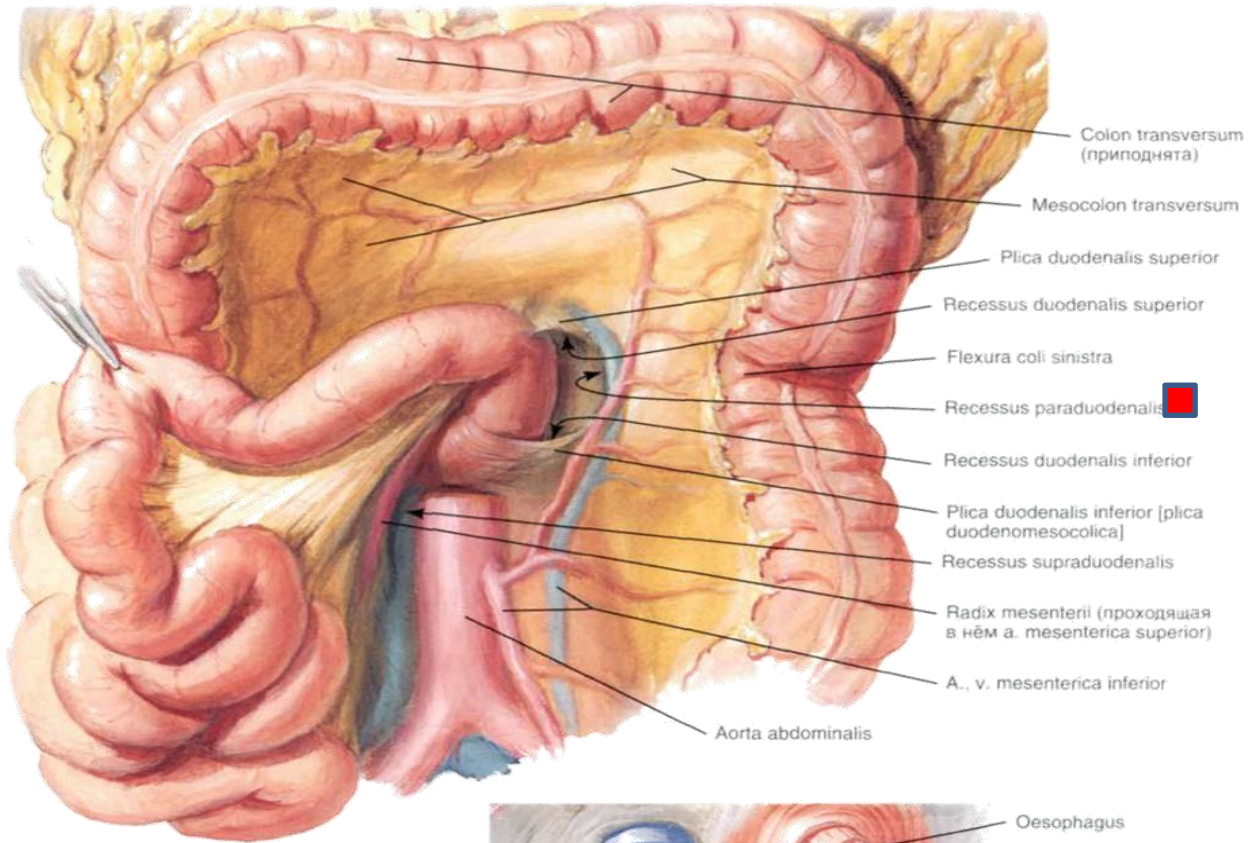
Рентгенограмма — распределение бария в тощей кишке

## Ileum



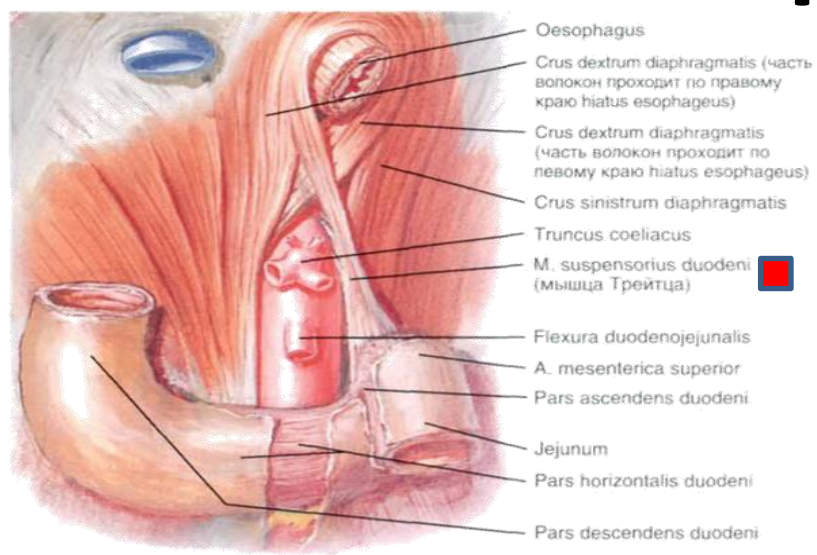
Рентгенограмма — распределение бария в подвздошной кишке

# Тонкая кишка

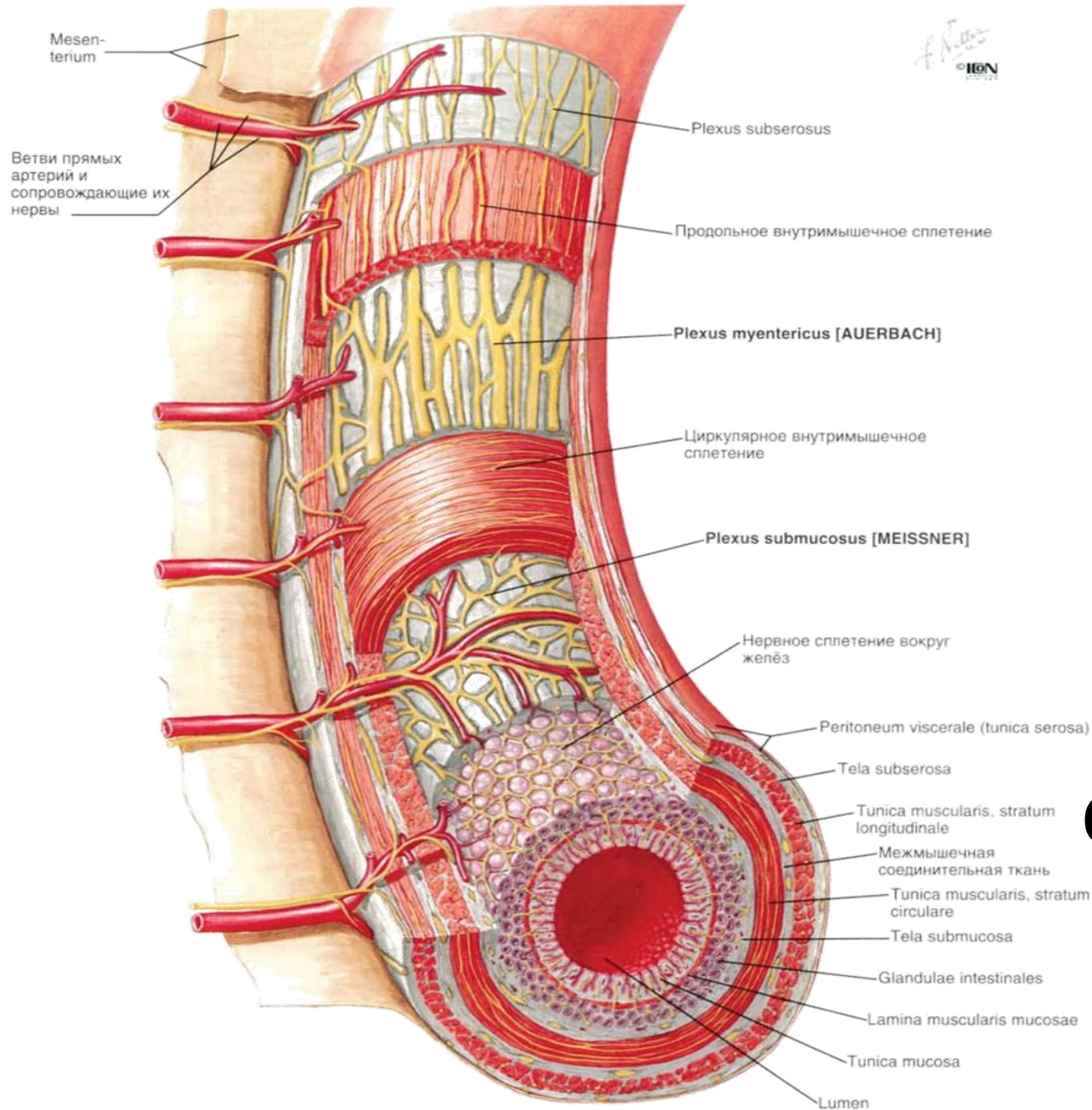


# Брыжейки кишечника

Топография m. suspensorius duodeni (мышцы Трейтца)

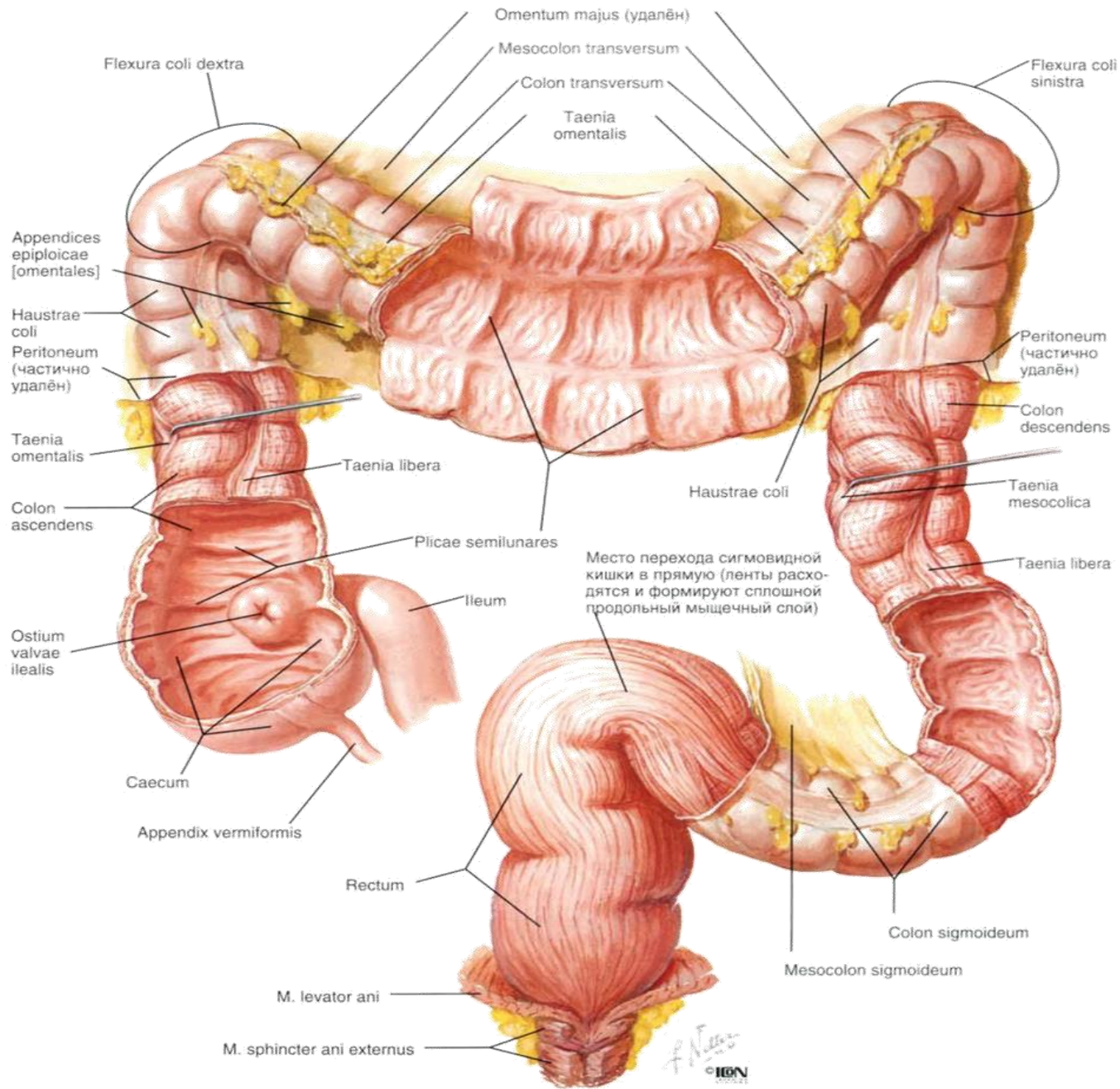




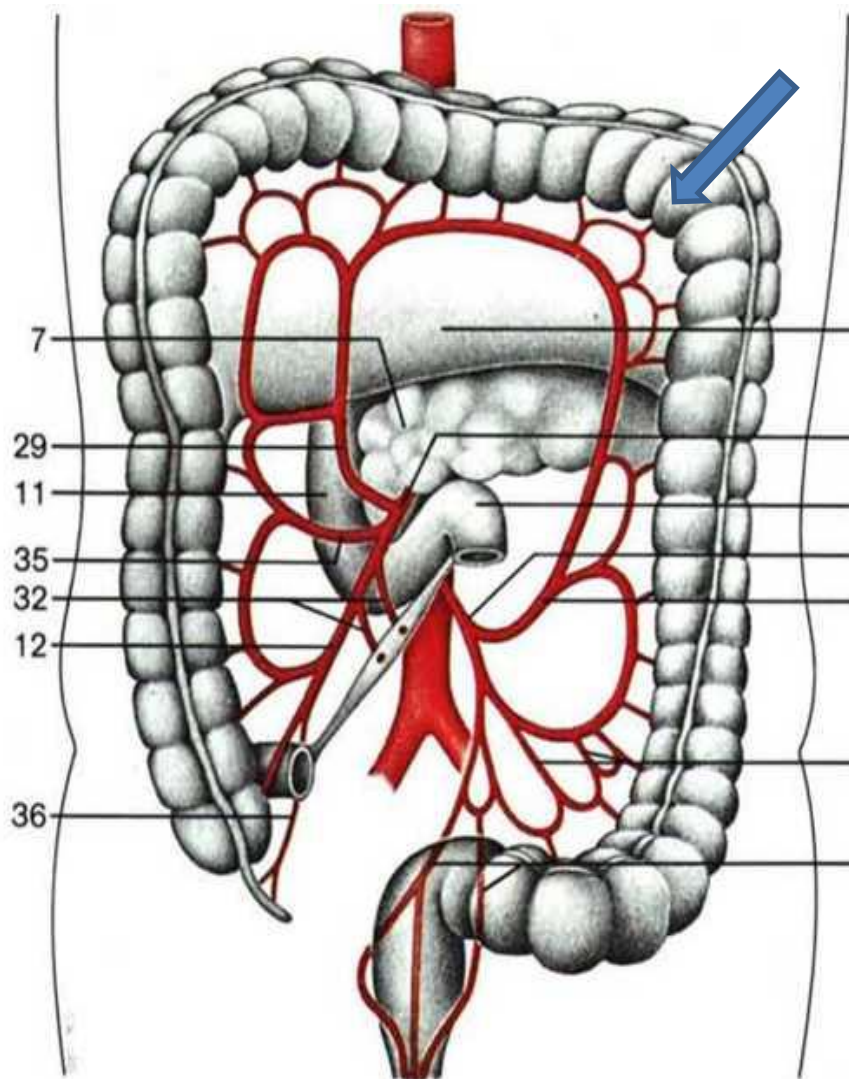


# Схема нервных сплетений кишки

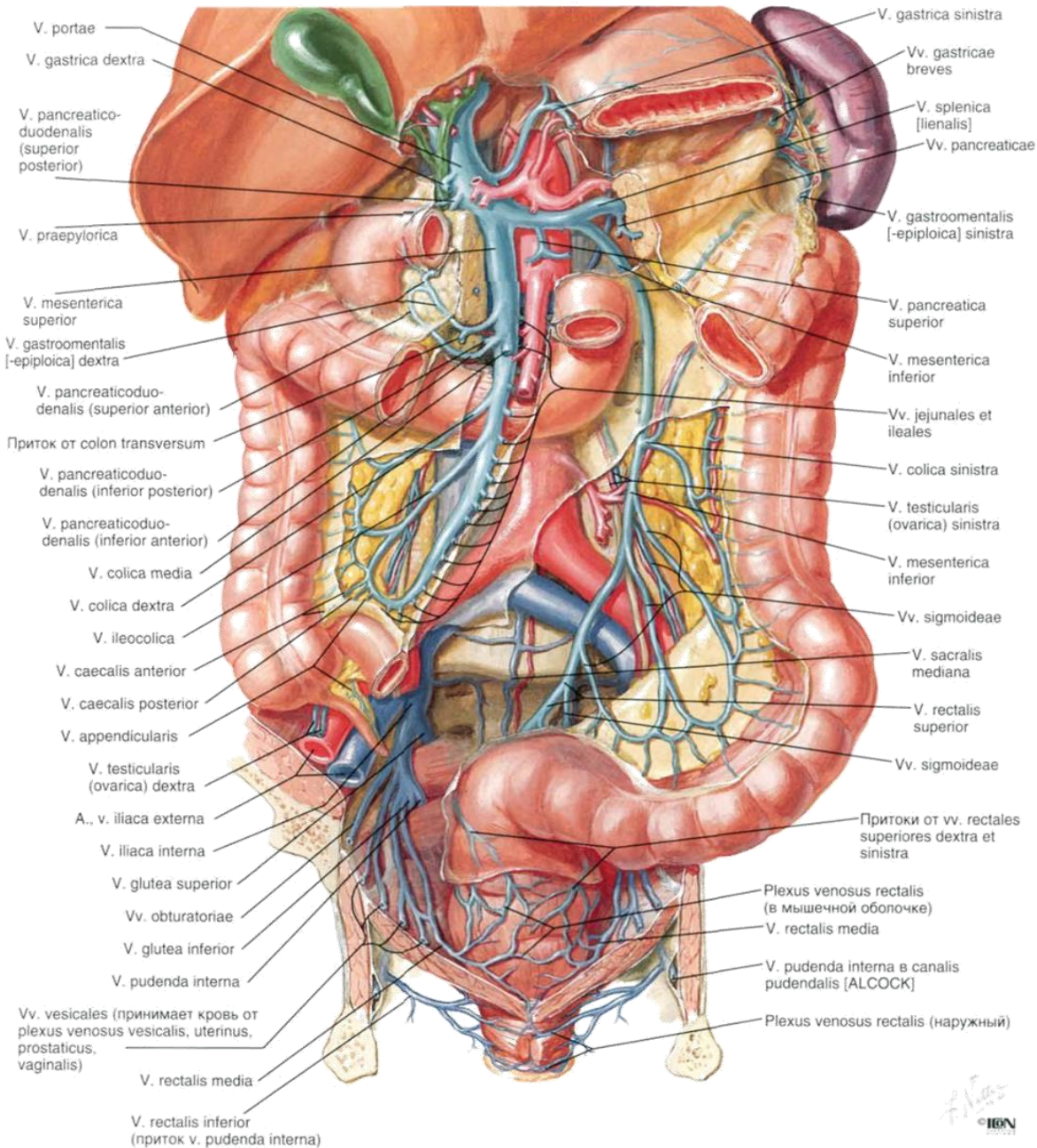
Для наглядности стенка кишки показана толще, чем на самом деле



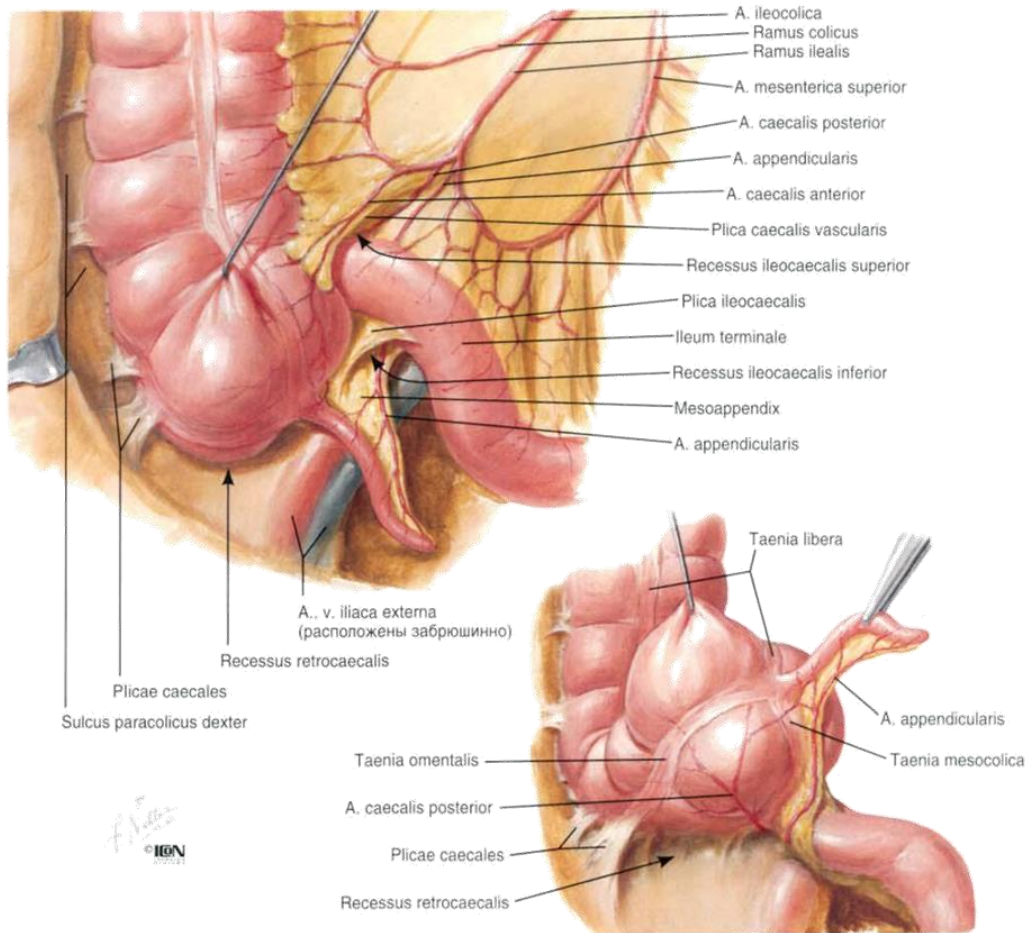
# Толстая кишка



**Схема артерий  
толстой кишки.  
Дуга Риолана.**

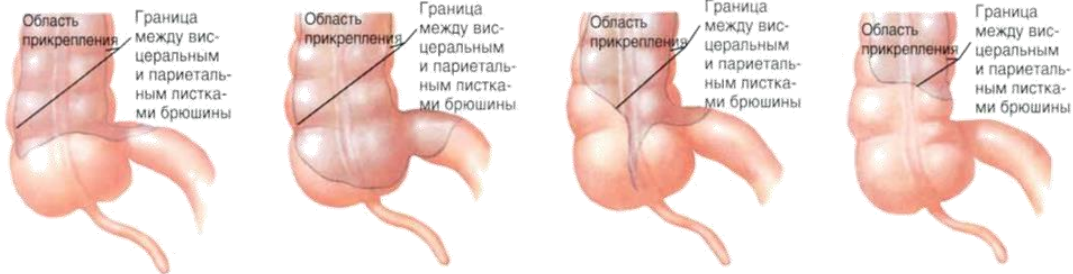


# Вены ТОЛСТОЙ КИШКИ

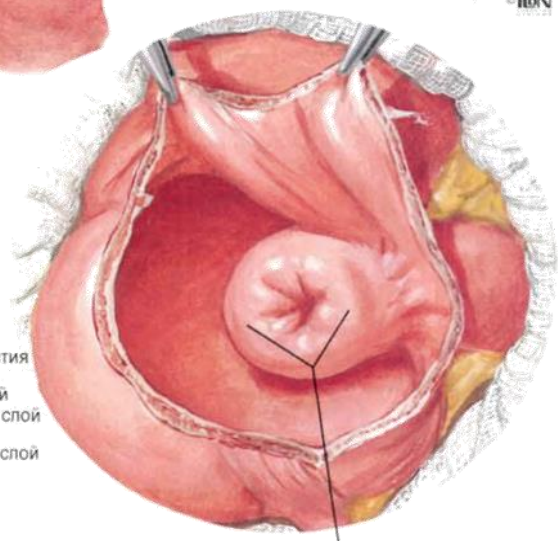
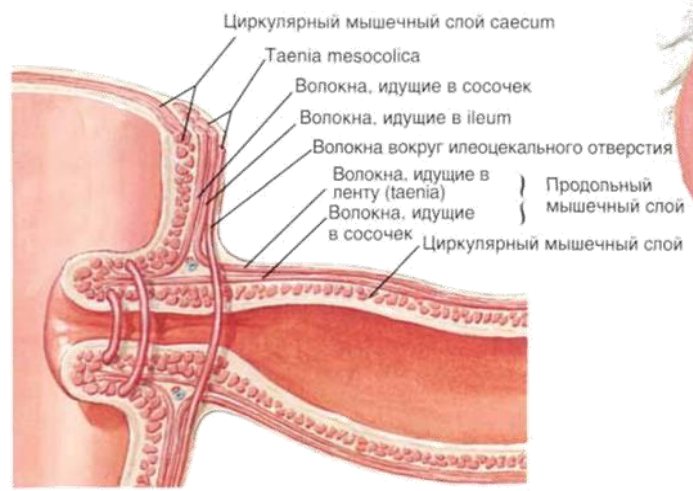
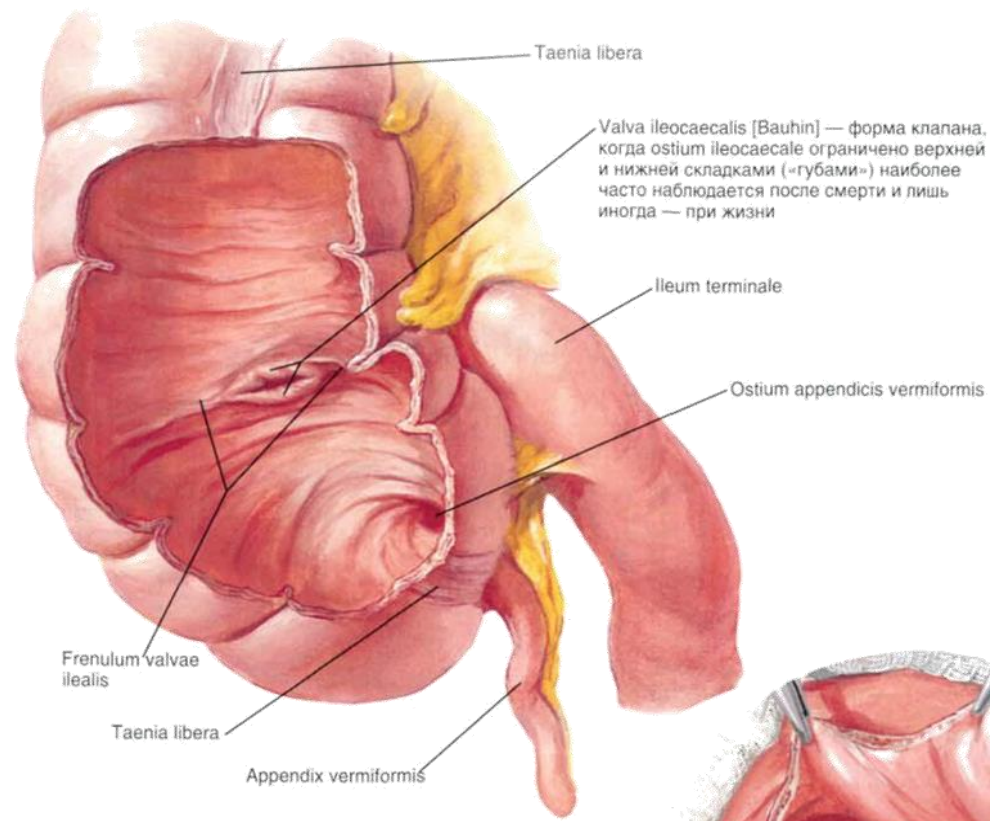


# Илео-цекальная область (1)

Варианты прикрепления слепой кишки к задней брюшной стенке

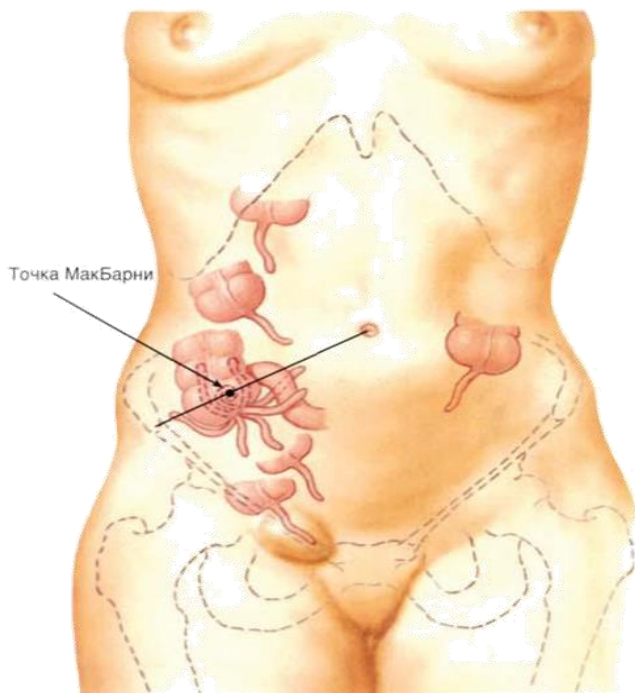


# Илео-цекальная область (2)



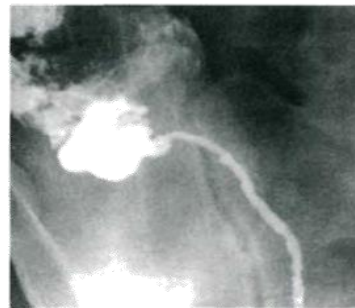Ostium ileocaecale в центре сосочка, а не складок (более распространённая форма valva ileocaecalis)

Мышечные слои в месте перехода подвздошной кишки в слепую (схема)

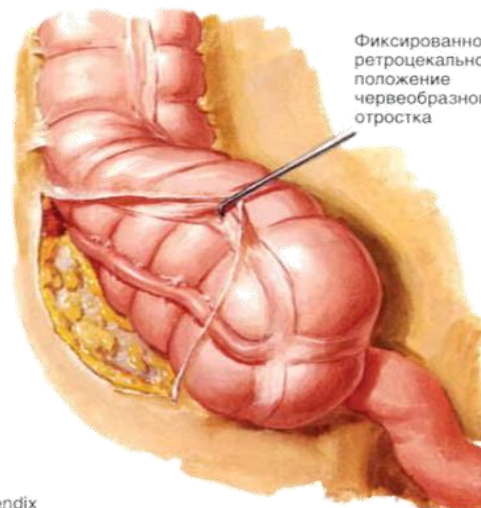


Точка МакБарни

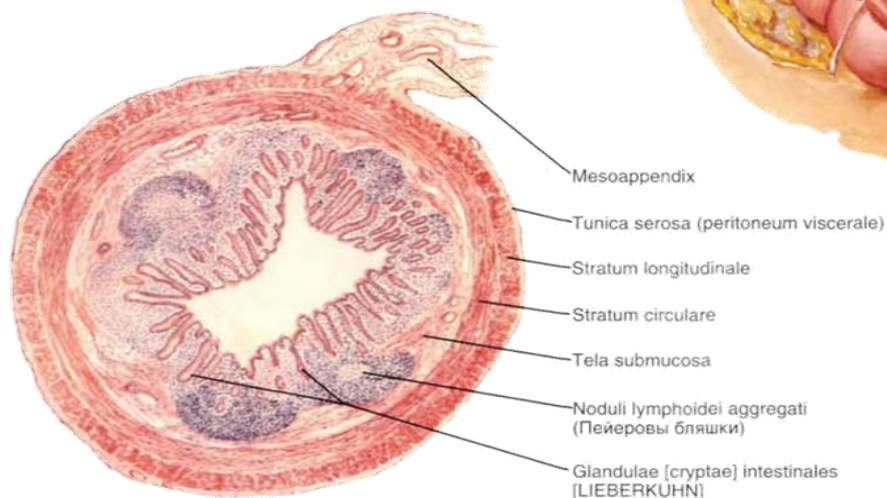
Варианты локализации червеобразного отростка



Рентгенограмма: барий в необычно длинном червеобразном отростке



Фиксированное ретроцекальное положение червеобразного отростка



Mesoappendix

Tunica serosa (peritoneum viscerale)

Stratum longitudinale

Stratum circulare

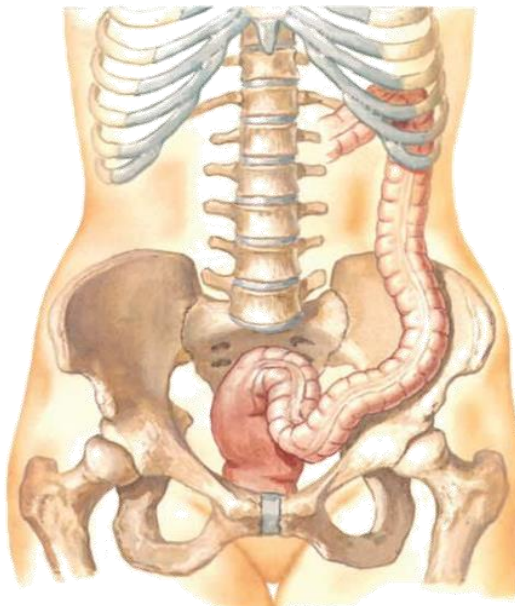
Tela submucosa

Noduli lymphoidei aggregati (Пейеровы бляшки)

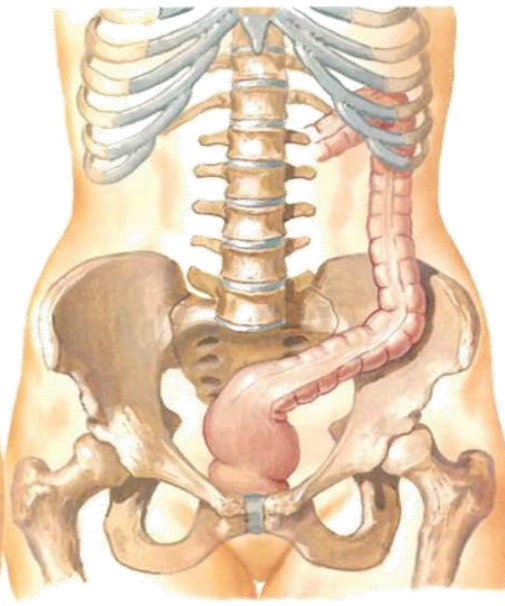
Glandulae [cryptae] intestinales (LIEBERKUHNI)

# Червеобразный отросток

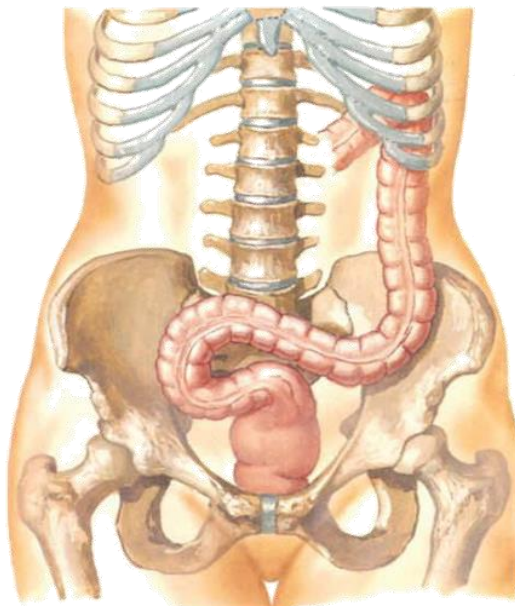




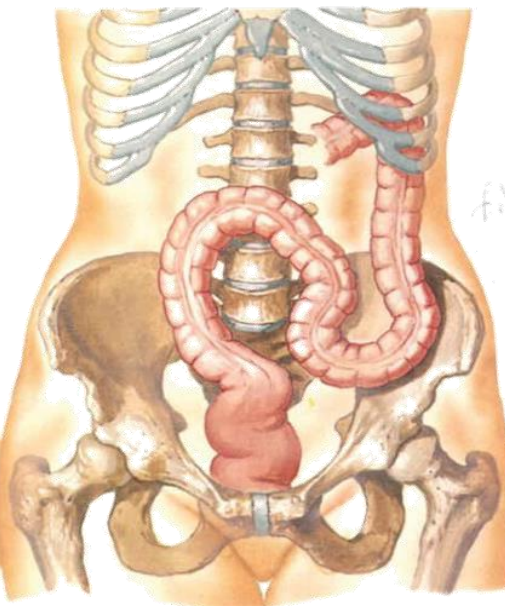
Типичное положение



Короткая, косо идущая в полости таза



В виде петли смещена вправо



В виде восходящей в брюшную полость петли

# Сигмовидная кишка

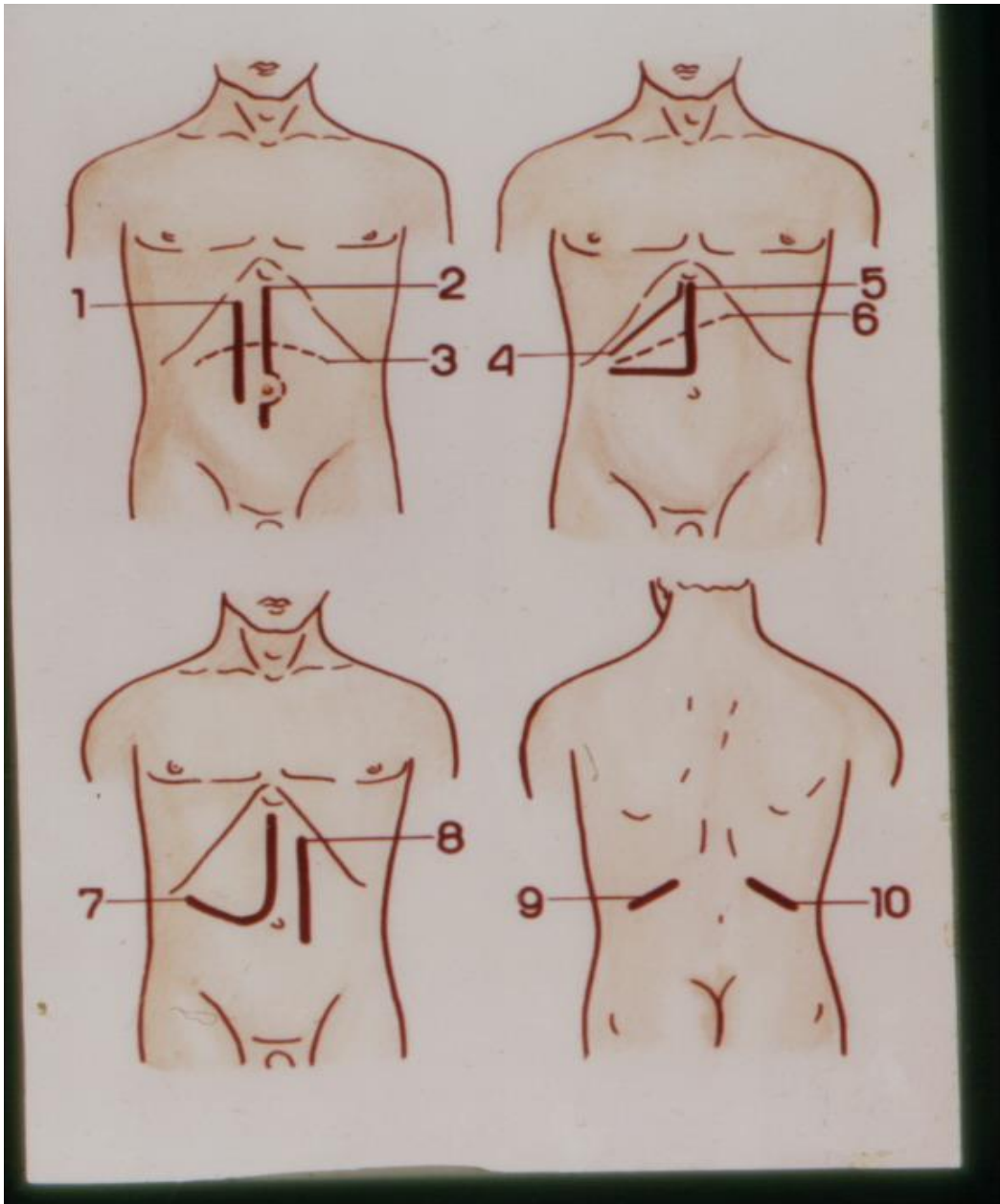
А.И.И.И.  
© ИГиЛ



**Оперативные доступы к органам  
брюшной полости.**

**Ревизия брюшной полости.**

**Дренирование брюшной  
полости.**



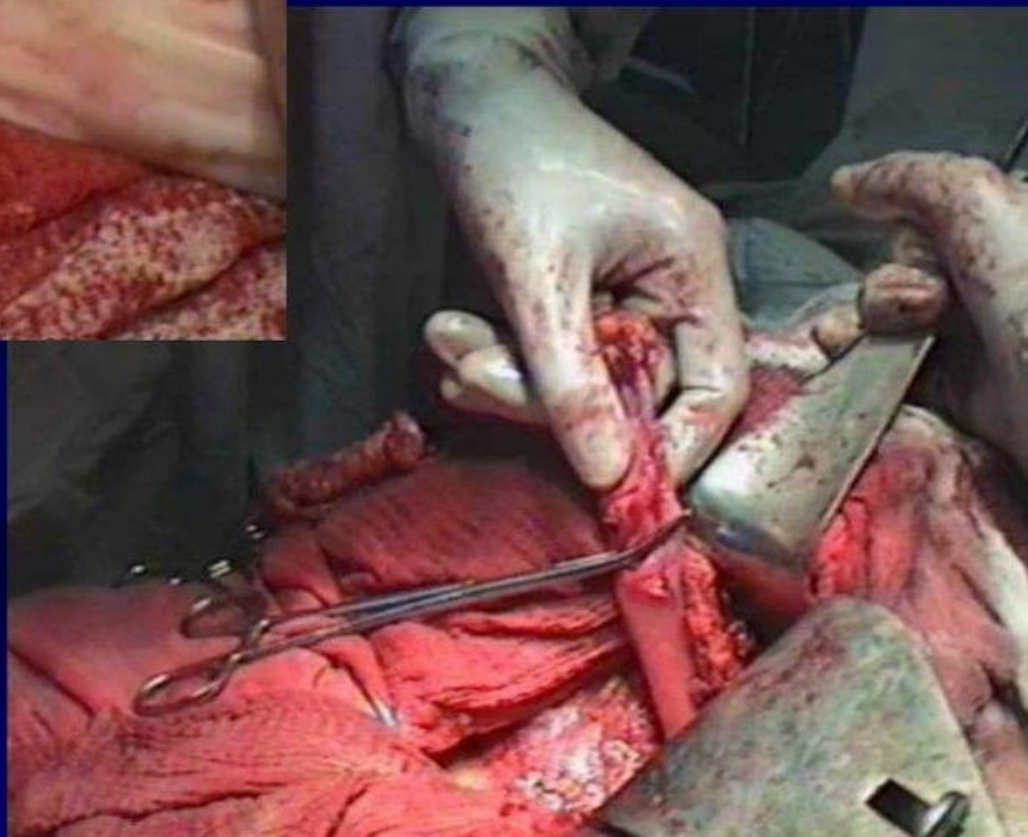
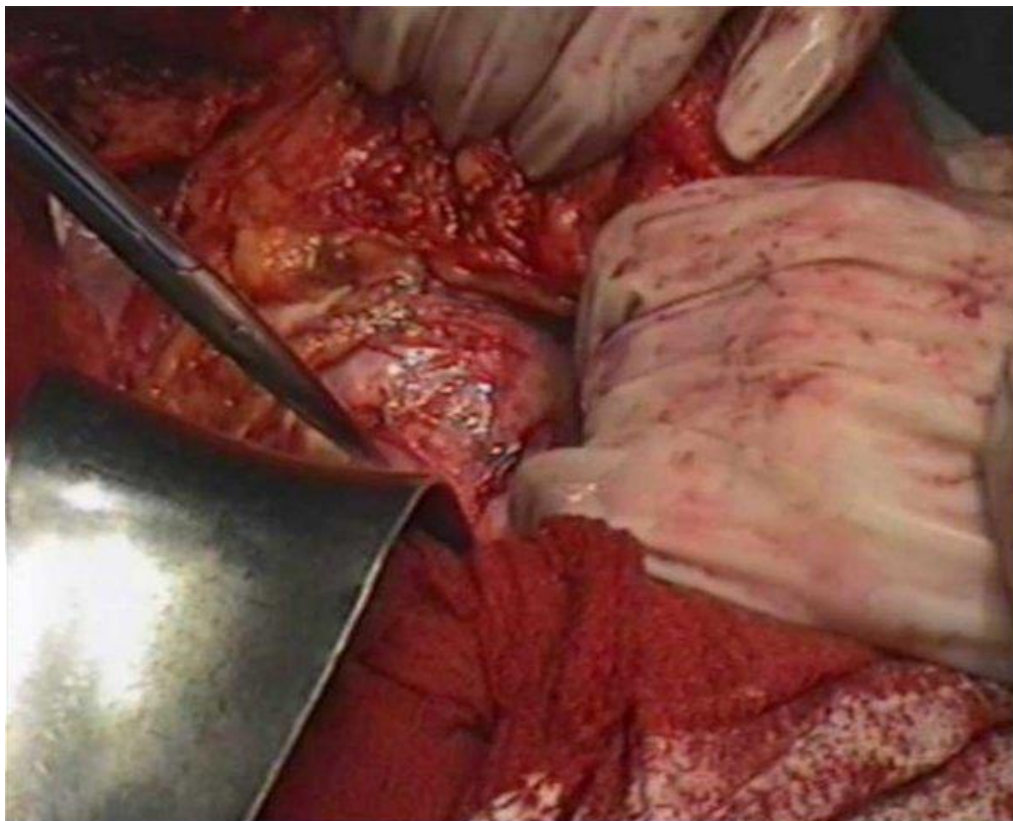
# Оперативные доступы к органам брюшной полости:

- продольные
- поперечные
- угловые
- косые
- комбинированные
- минидоступ
- лапараскопический

# Принципы ревизии брюшной полости

- Последовательно внимательно осматривают все отделы и пальпируют все органы брюшной полости.
- Поиск источника кровотечения. Гемостаз.
- Поиск причины перитонита. Изоляция.
- Поиск дефектов стенок полых органов.
- Поиск границ опухоли, ближайших и отдаленных метастазов. **Особенности!**

Ятрогенный разлитой  
гнойный перитонит  
(инородное тело брюшной  
полости - салфетка).



# Способы дренирования брюшной полости

- Трубчатые дренажи (АКТИВНЫЕ И ПАССИВНЫЕ).
- Пластинчатые дренажи.
- Тампоны.
- Комбинированные дренажи.
- Лапарастомия

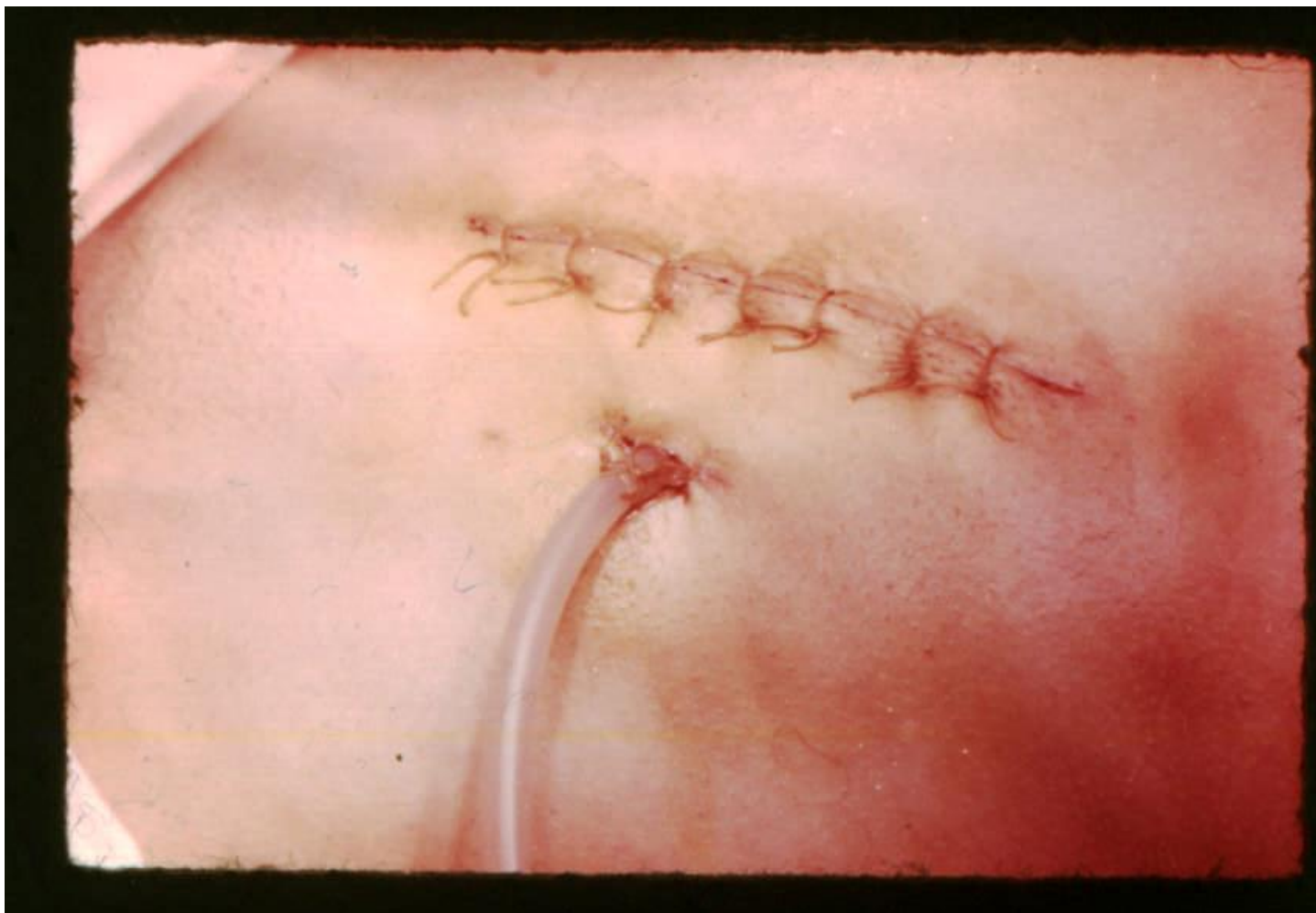# Принципы постановки трубчатых дренажей

**Ставят с целью контроля за объемом и характером отделяемого из брюшной полости**

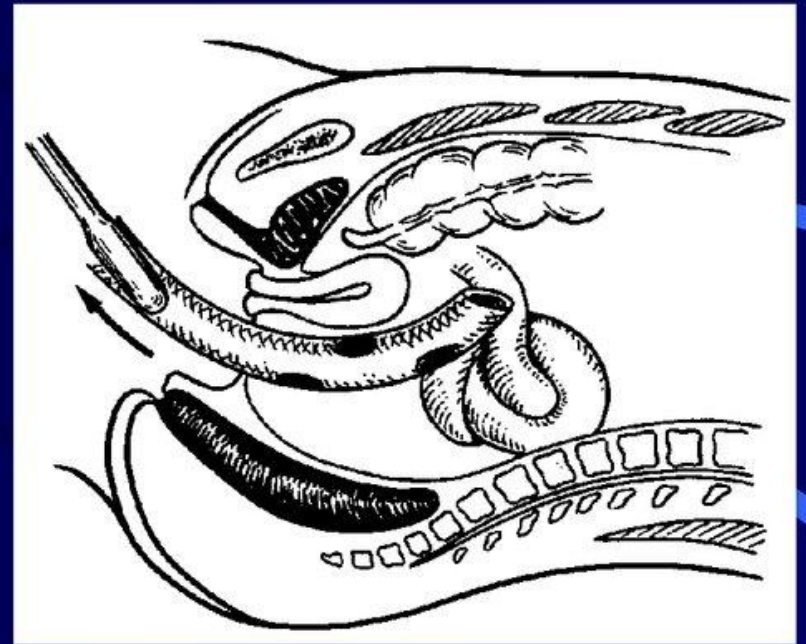
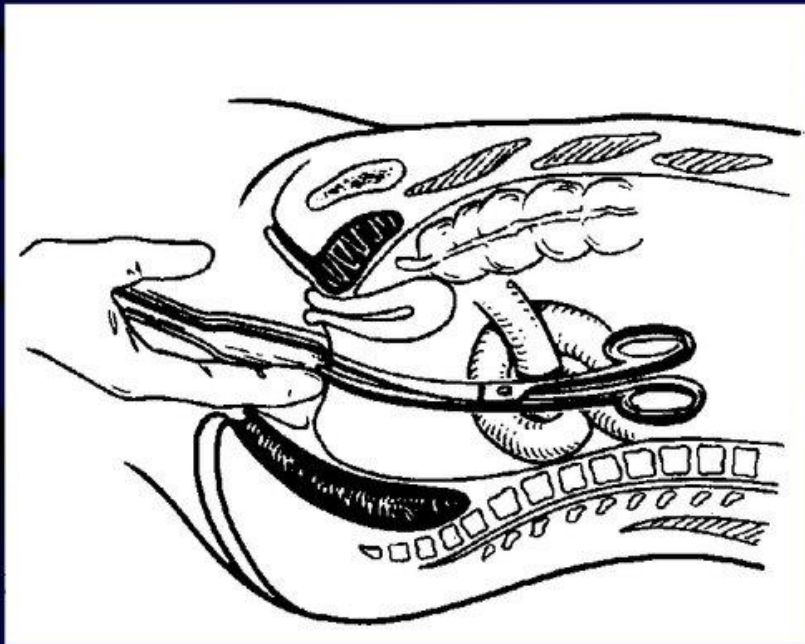
- В самой нижней точке брюшной стенки.
- Достаточного (не менее 10 мм) диаметра.
- Вне основной раны.
- Без перегибов.
- Особому вниманию подлежат:
  - анастомозы; места ушиваний полых органов, источники кровотечений;
  - малый таз;
  - поддиафрагмальные пространства;
  - боковые каналы; брыжеечные карманы;
  - подпеченочное пространство.

**Не более 100-150 мл/сутки !**

# Дренажирование брюшной полости



■ Дренирование дугласова пространства для проведения перитонеального лаважа

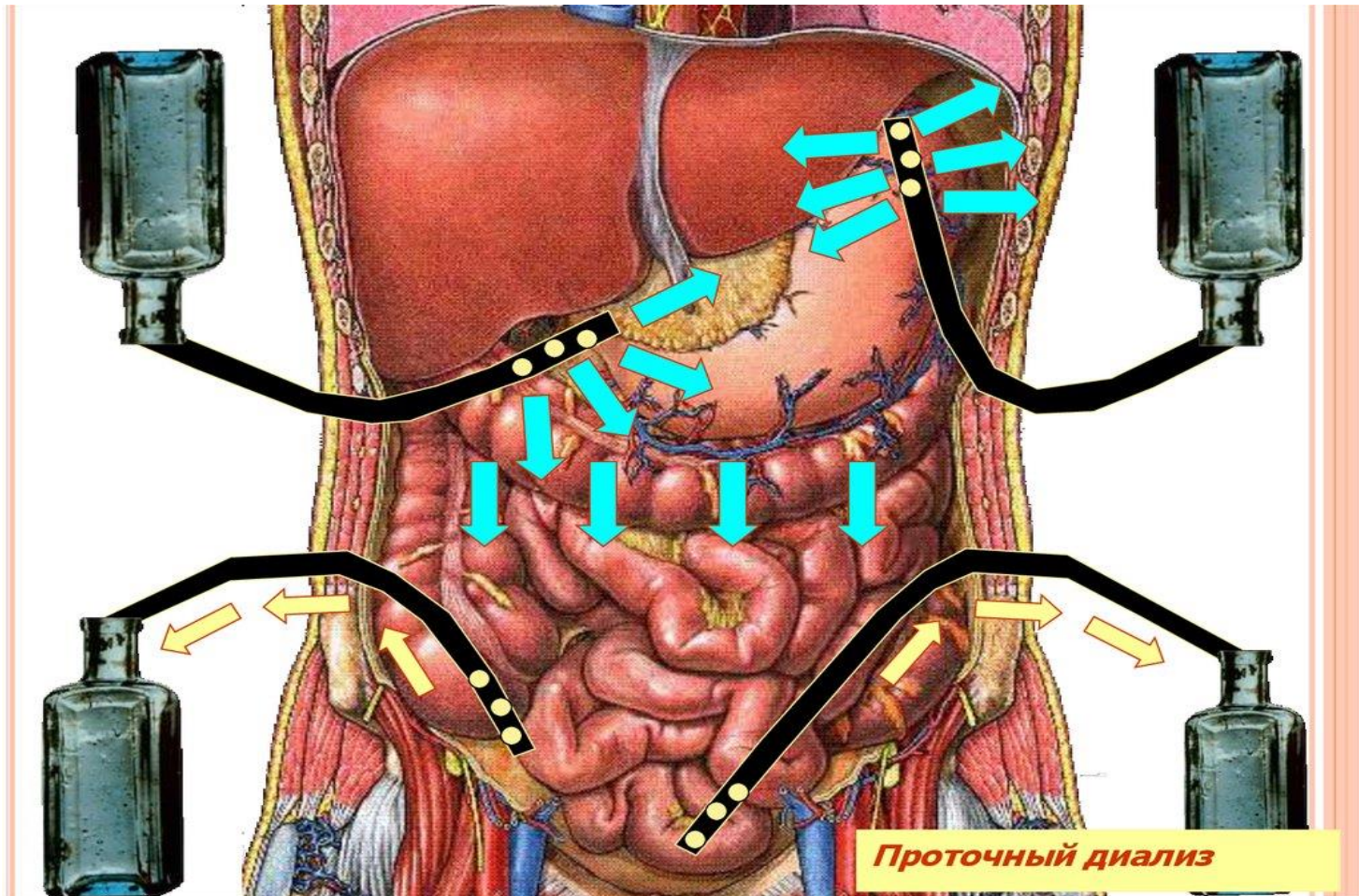




# Принципы постановки тампонов

- Ставят с целью гемостаза, дренирования, создания широкого отверстия наружу.
- Лучше – комбинированный тампон типа Пенрозе.
- Иногда – комбинируют с несколькими трубчатыми дренажами.
- Удаляют этапно, подтягивая с 3-5 суток.

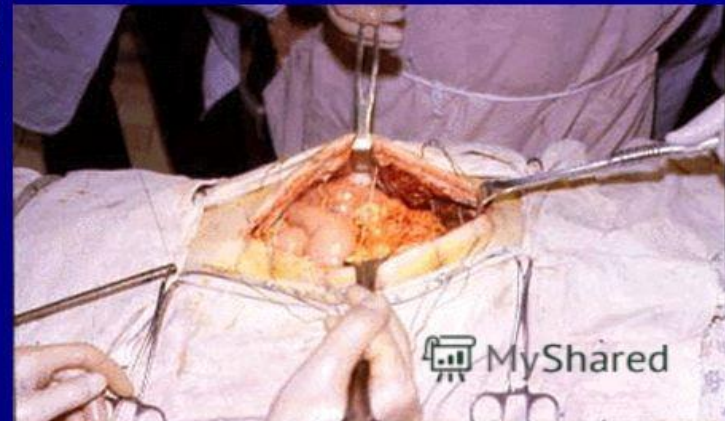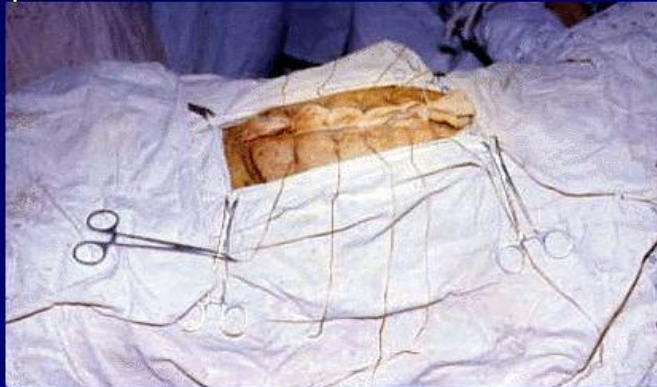# Схема непрерывного лаваша (диализа) брюшной полости



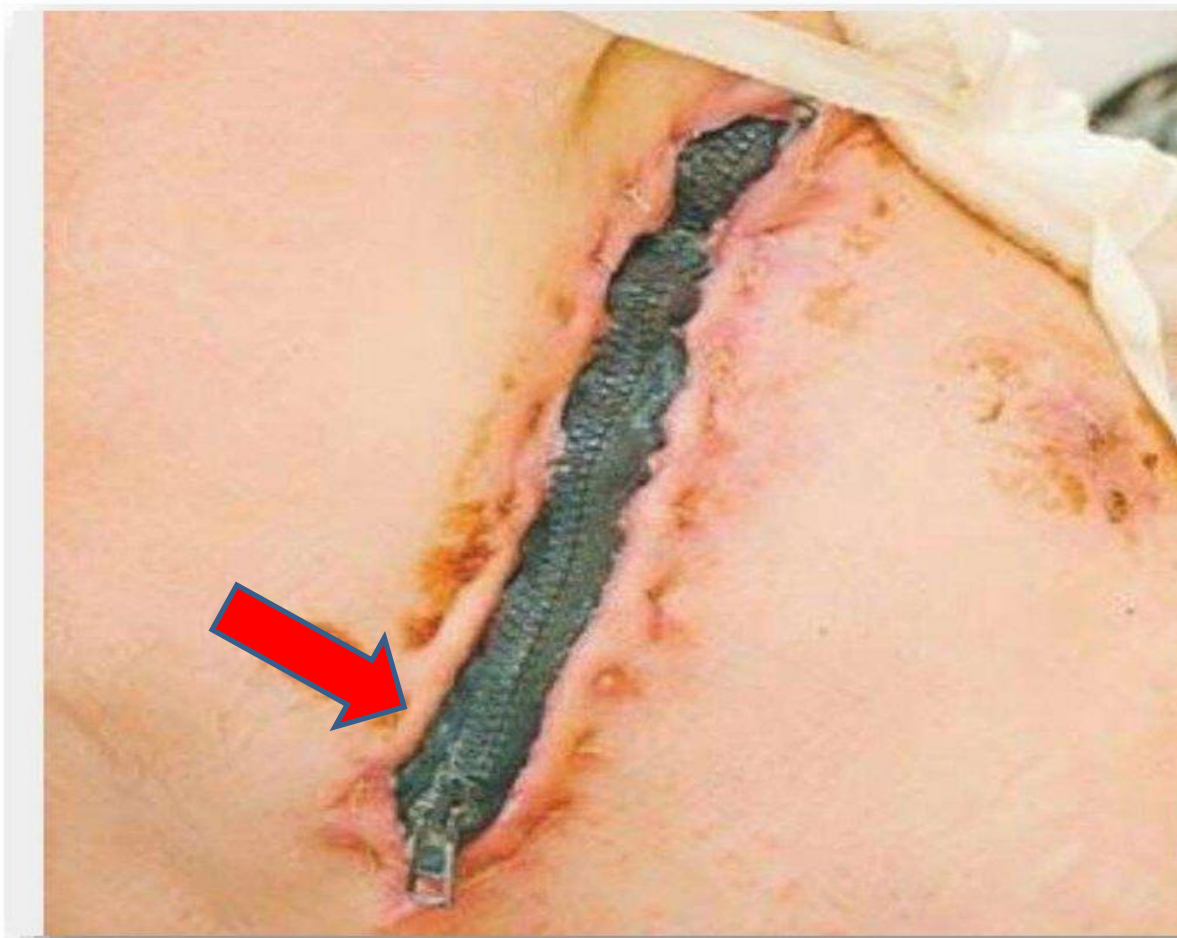# Осложнения объемных промываний брюшной полости

- **Нарушение баланса белков и электролитов.**
- **Нарушения водного баланса.**
- **Образование спаек.**
- **Туннелизация жидкости.**
- **Суппорация диализата через лапаратомную рану.**
- **Снижение эффективности детоксикации со временем.**

# Программная релапаротомия с применением вентрофилов



# Программная релапаратомия с вшиванием в рану молнии



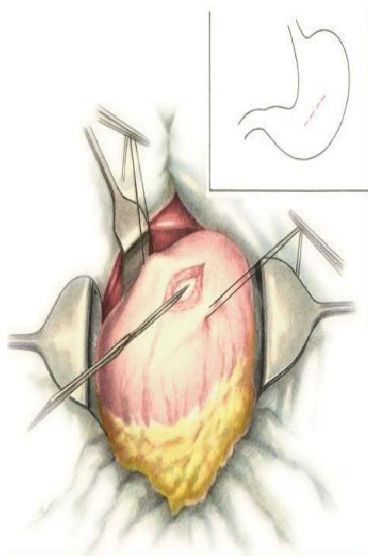
# Санация брюшной полости

- Первичная (после лапаратомии).
- Окончательная (перед ушиванием лапаратомной раны).
- Осуществляется отсосом и промоканием при помощи тупферов и тампонов.
- **КОНТРОЛЬ ГЕМОСТАЗА ПЕРЕД УШИВАНИЕМ !**

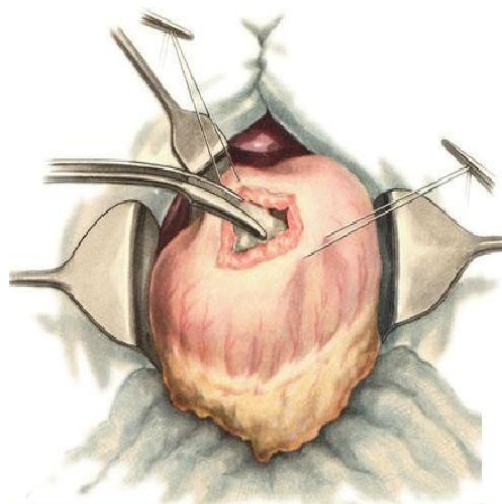
# Операции на желудке

- Ушивания перфоративных язв.
- Гастротомии и прошивания кровоточащих сосудов.
- Резекции желудка по Бильрот 1 и Бильрот 2.
- Гастроэнтероанастомозы.
- Ваготомии.
- Коррекция пороков развития желудка

# Схема гастротомии

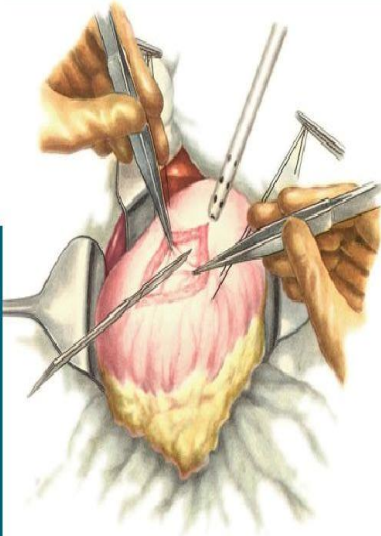


Послойное  
рассечение  
стенки  
желудка

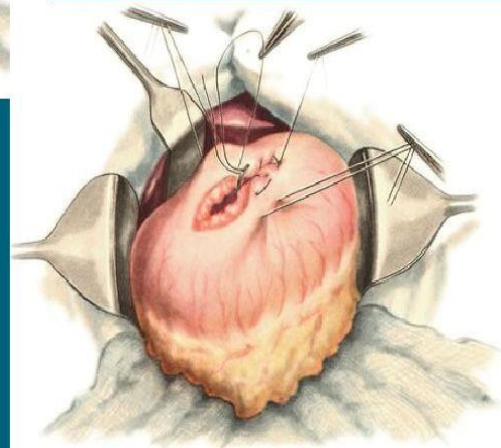


Ушивание  
дефекта

Швы-держалки.  
Миотомия

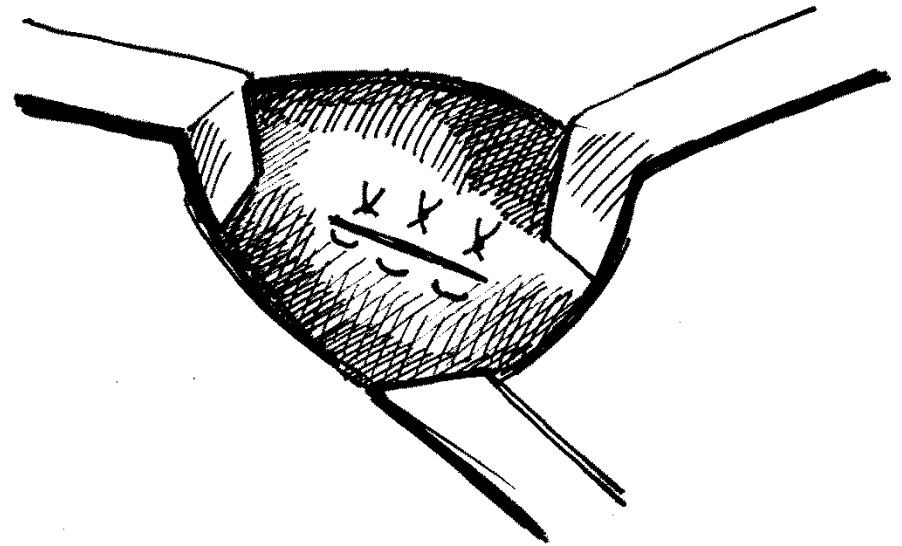
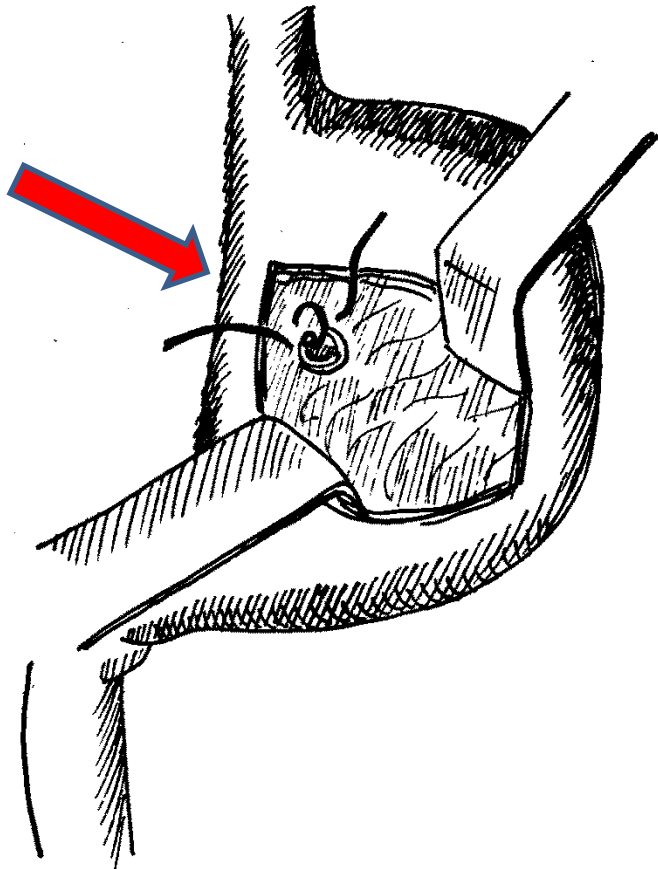


Вскрытие  
просвета  
желудка

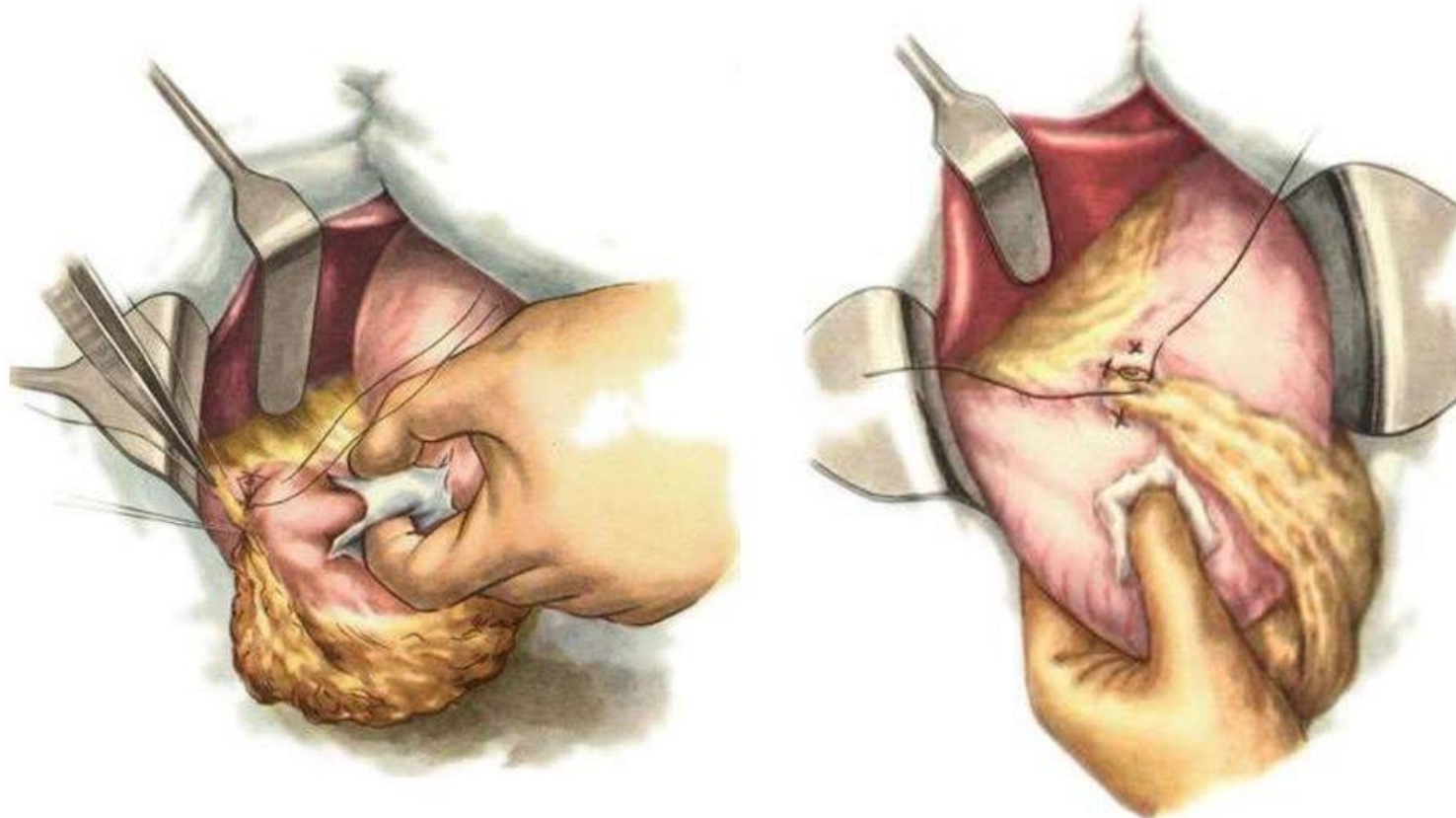




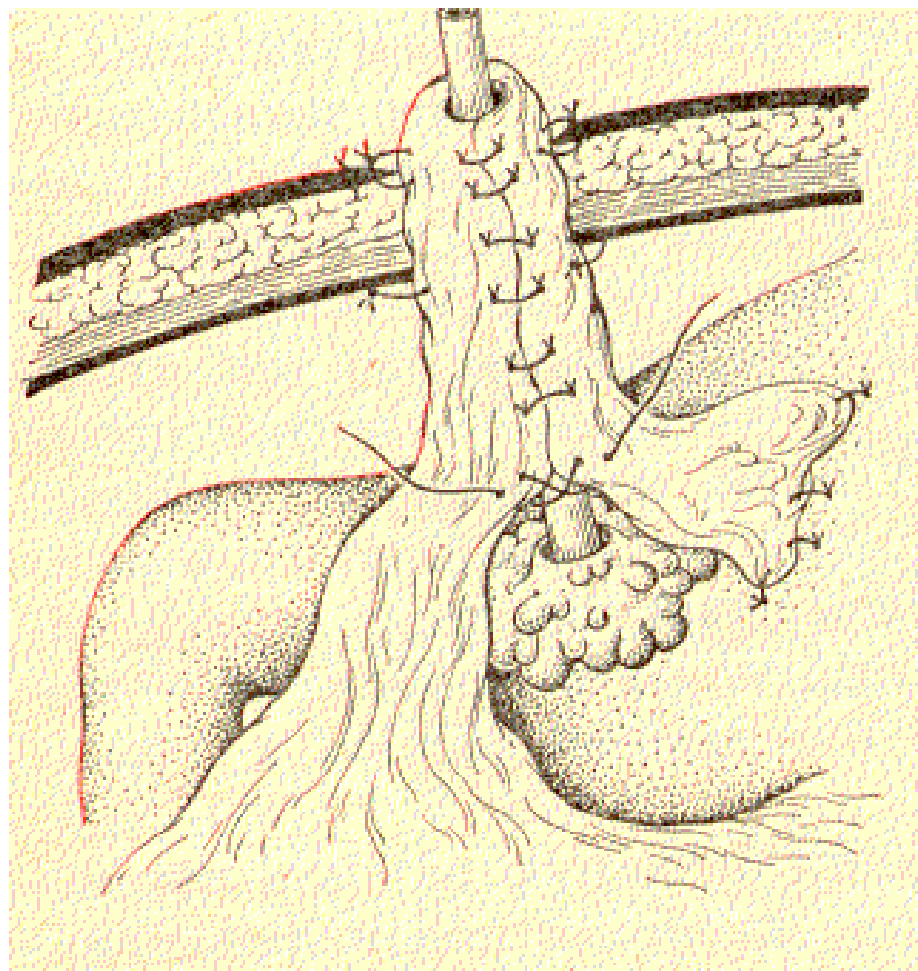
# Схема прошивания кровоочащего сосуда в язве желудка



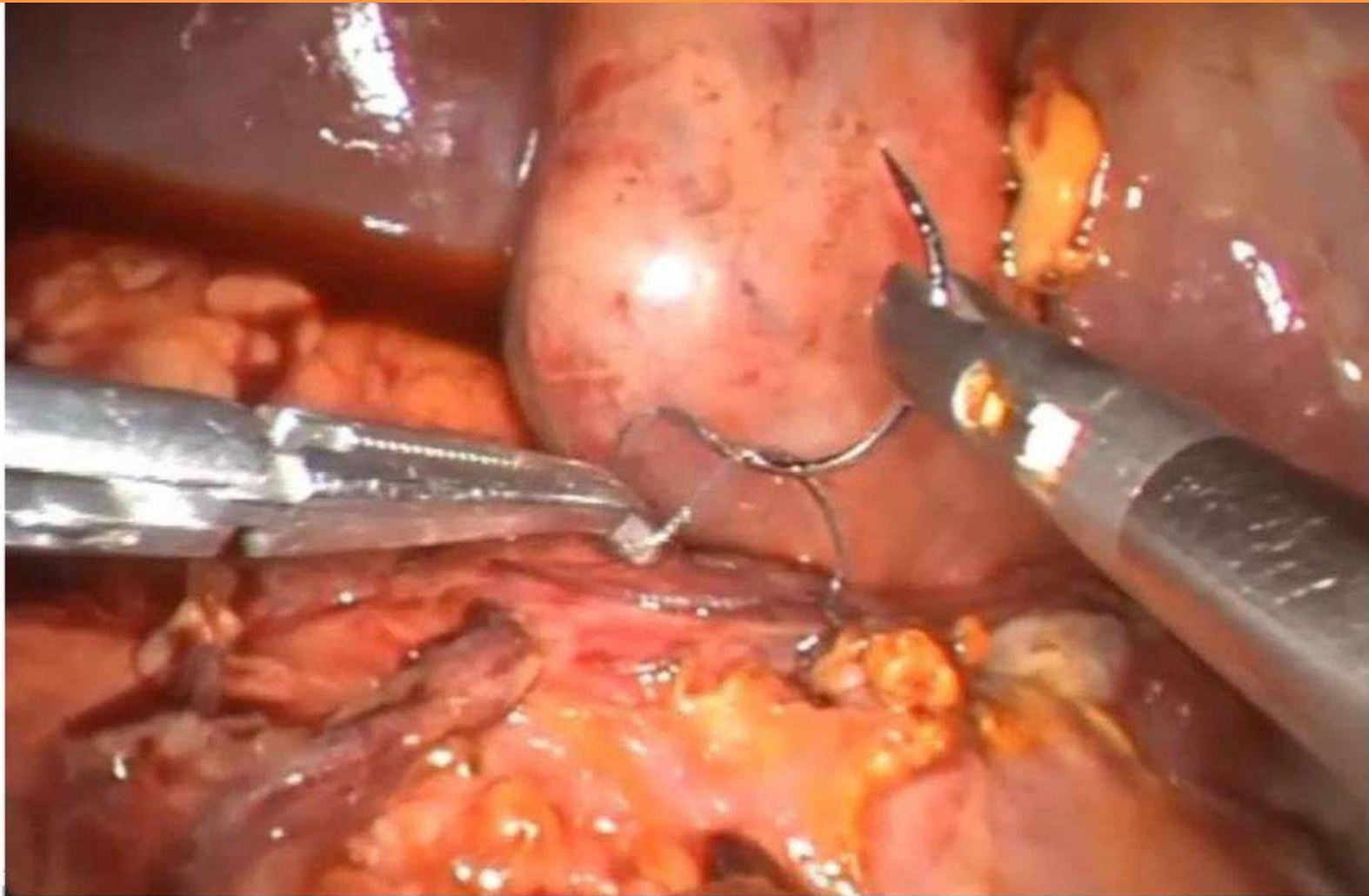
# Ушивание перфоративной язвы



# Схема гастростомии по Науману при перфорации рака желудка



# Лапараскопическое ушивание перфорации желудка



# Виды гастроэнтероанастомозов

■ По отношению к поперечноободочной кишке:

впередиободочные;

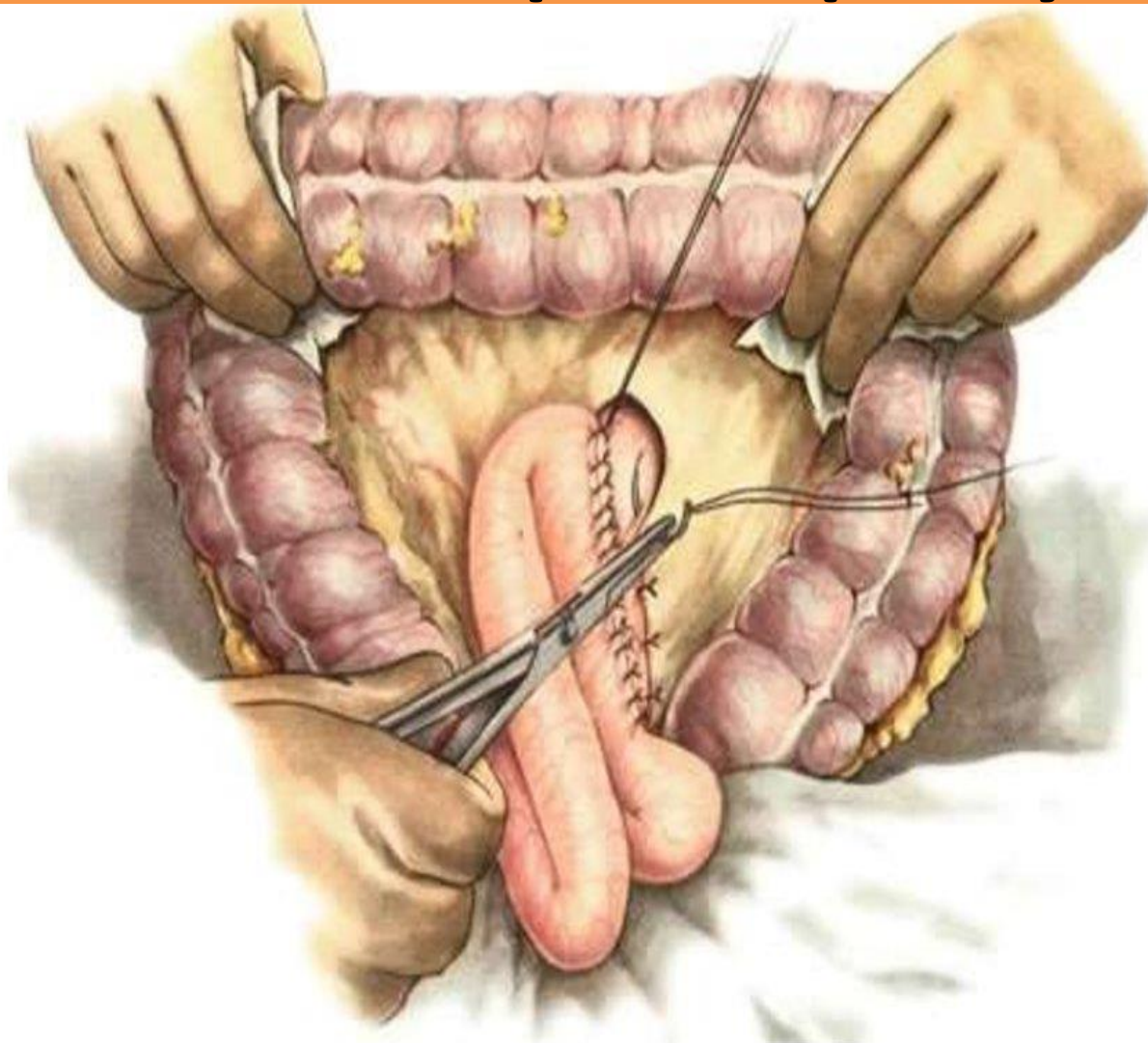
позадиободочные.

■ По отношению к стенкам желудка:

на переднюю стенку желудка;

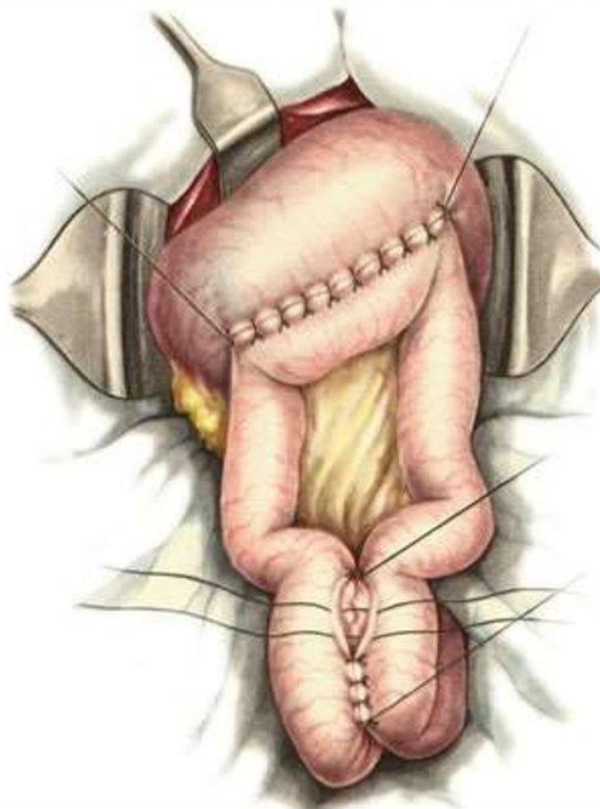
на заднюю стенку желудка.

# Схема гастроэнтероанастомоза по Хаккер-Петерсону



# Схема гастроэнтероанастомоза по Вельфлеру

Переднее впередиободочное горизонтальное  
желудочно-тощекишечное соустье.



# Гастростомии

- ▶ *Гастростомия* (от др.-греч. γαστήρ — желудок и στόμα — отверстие, проход) — хирургическая операция, заключающаяся в создании искусственного входа в полость желудка через переднюю брюшную стенку с целью кормления пациента при невозможности приёма пищи через рот.

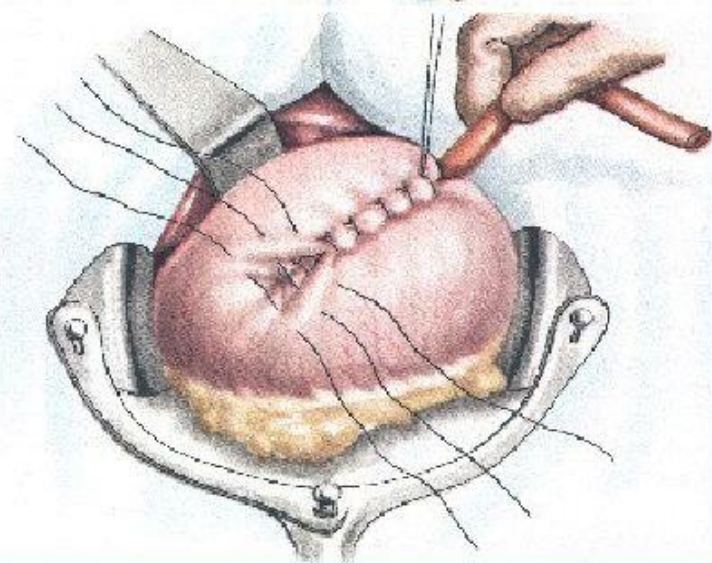
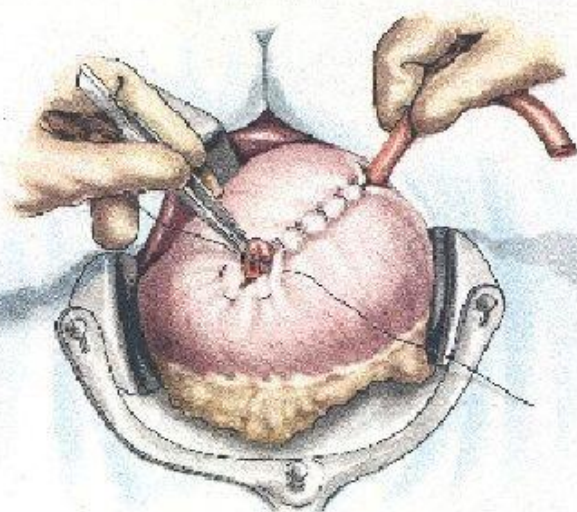
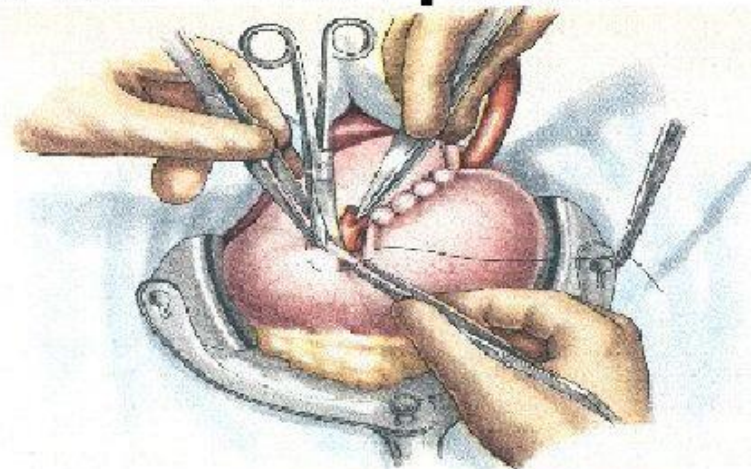
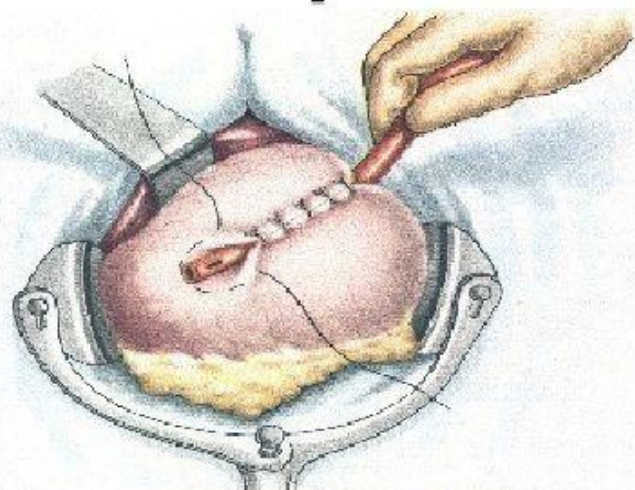


# Разновидности гастростомий

Существует более 100 модификаций гастростомии.  
Наиболее распространёнными являются следующие:

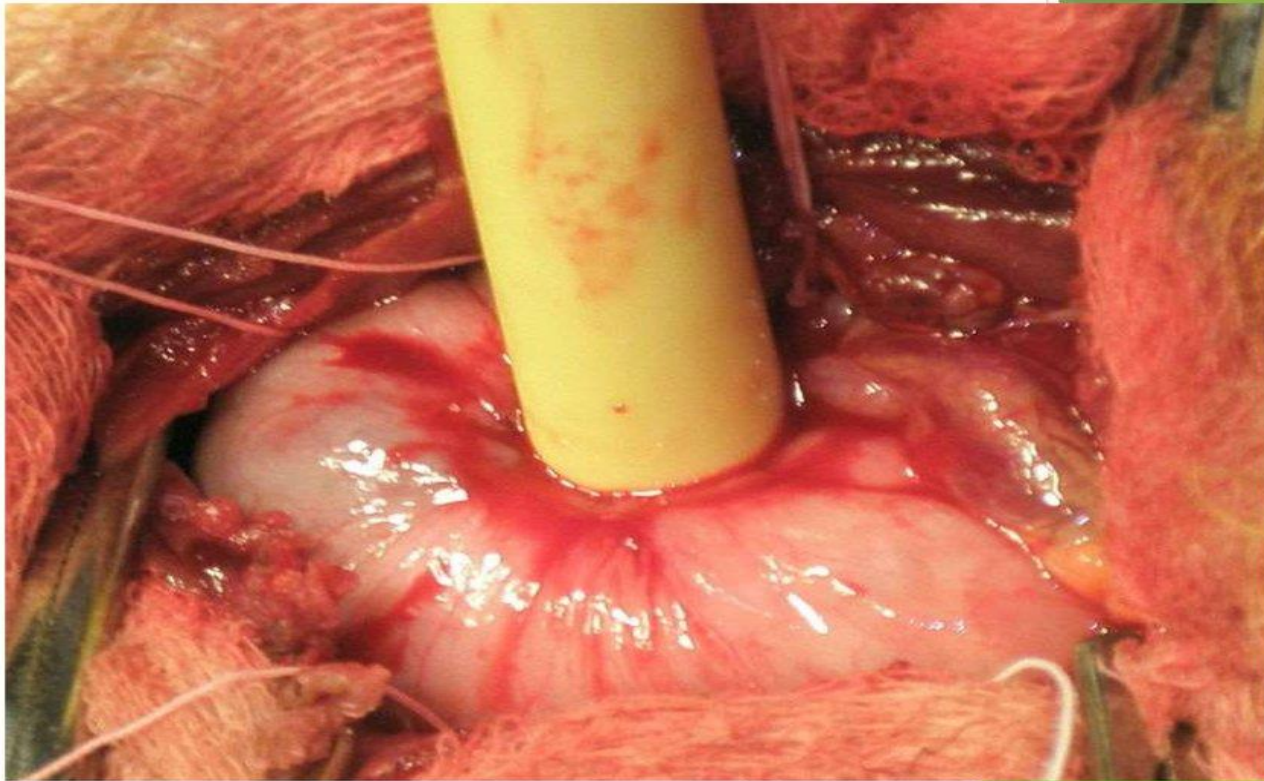
- ▶ Гастростомия по Витцелю
- ▶ Гастростомия по Кадеру (Штамму – Сенну – Кадеру)
- ▶ Гастростомия по Топроверу

# Гастростомия по Витцелю

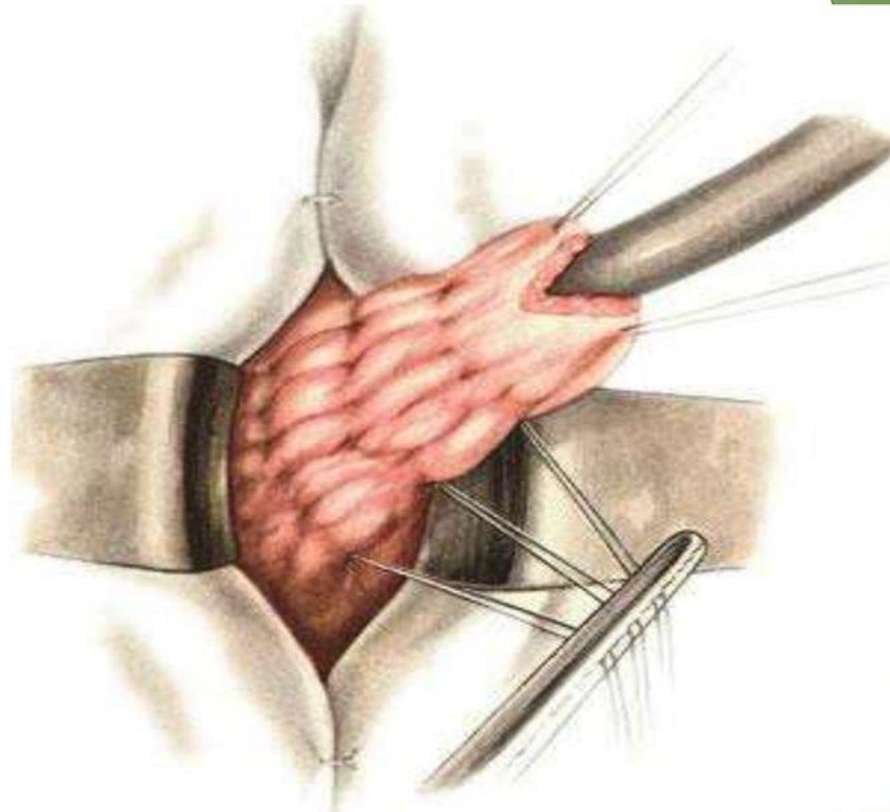


# Гастростомия по Кадеру

- ▶ Гастропексия, ушивание раны и фиксация трубки производятся как при методике Витцеля



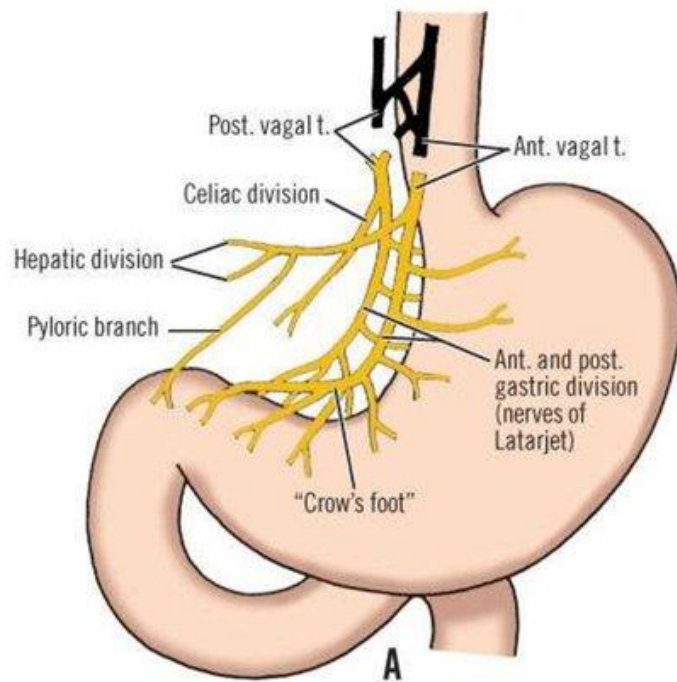
# Гастростомия по Топроверу



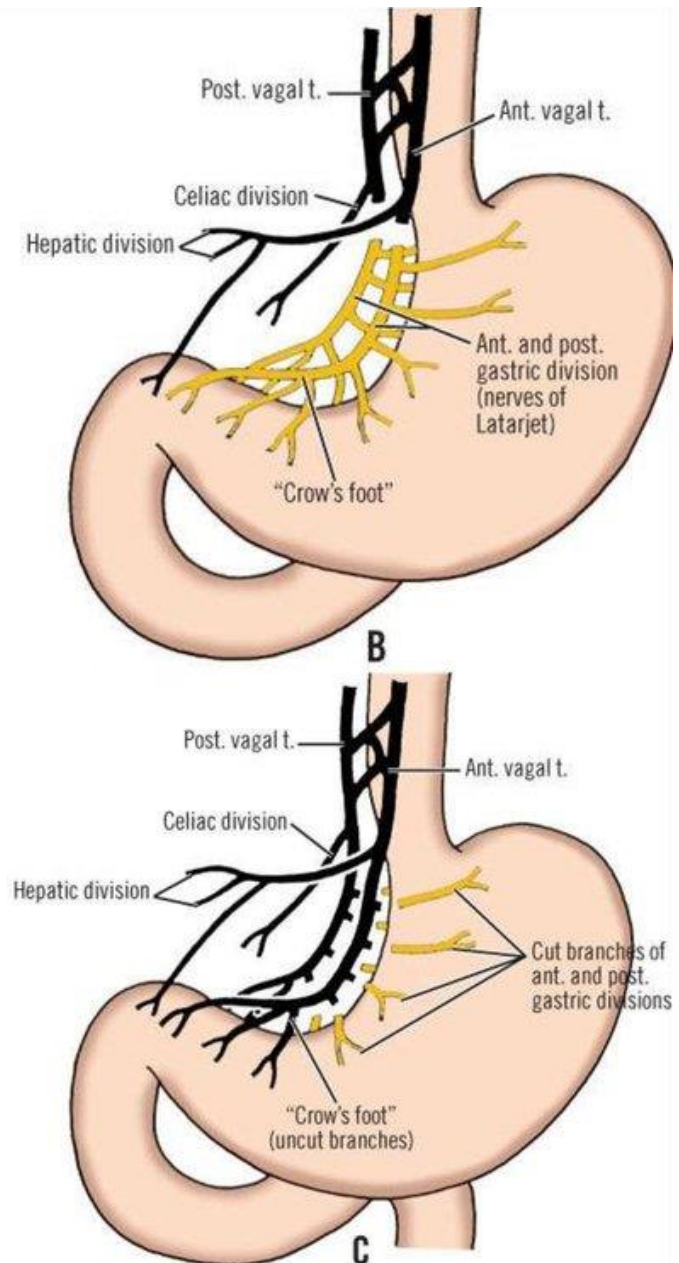
В полость желудка введена резиновая трубка. Кисетные швы завязаны. Образован цилиндр из передней стенки желудка

# Ваготомия

Стволовая  
Селективная  
Проксимальная



Copyright ©2006 by The McGraw-Hill Companies, Inc.  
All rights reserved.

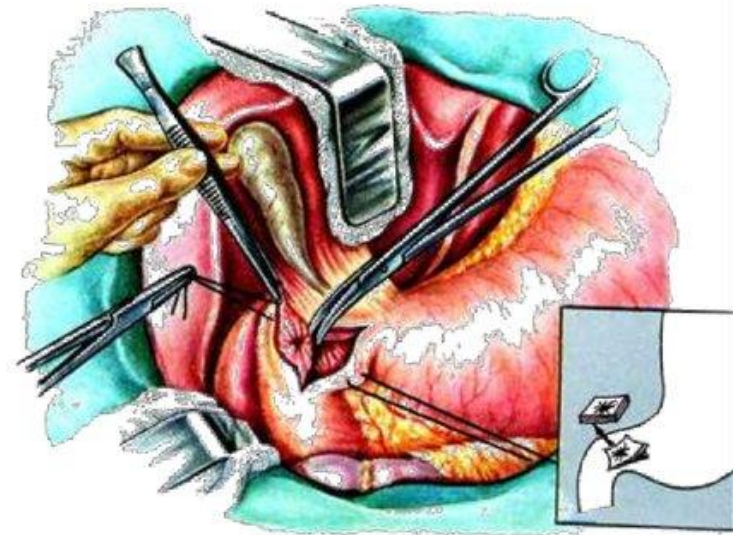
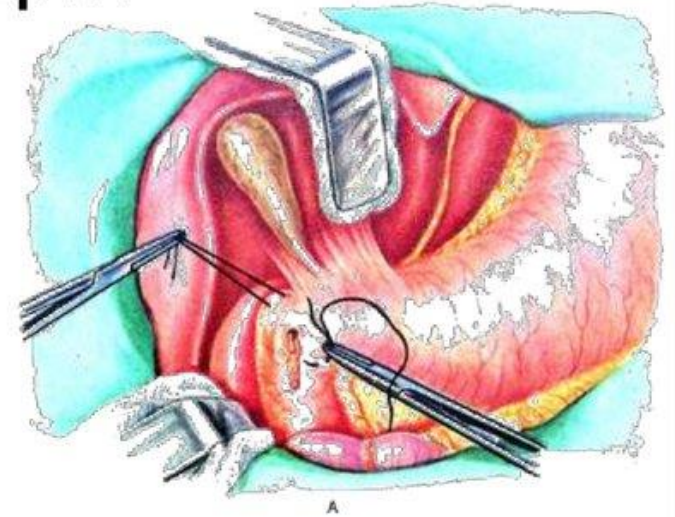

Copyright ©2006 by The McGraw-Hill Companies, Inc.  
All rights reserved.

# Дренирующие операции

Пилоропластика по Гейнике - Микуличу

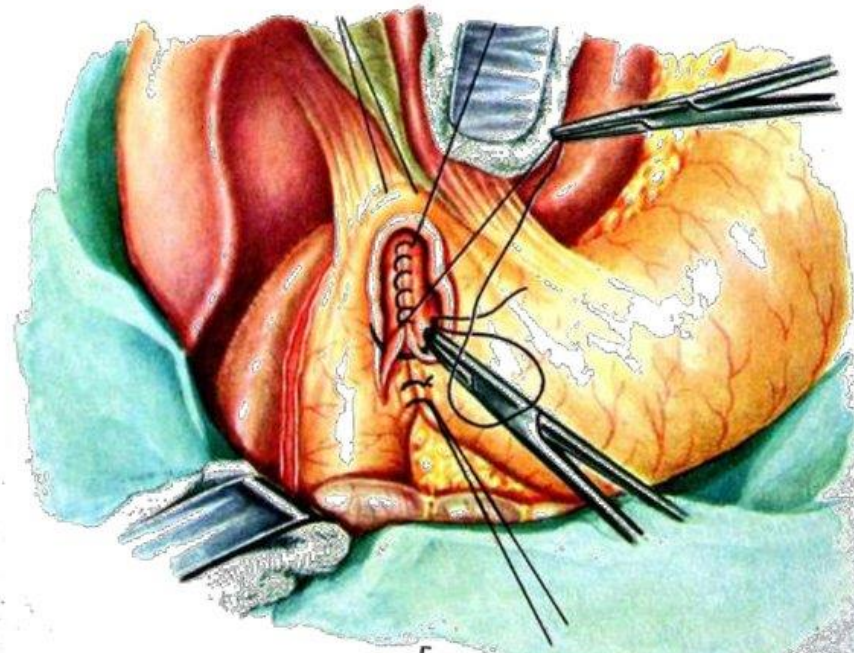
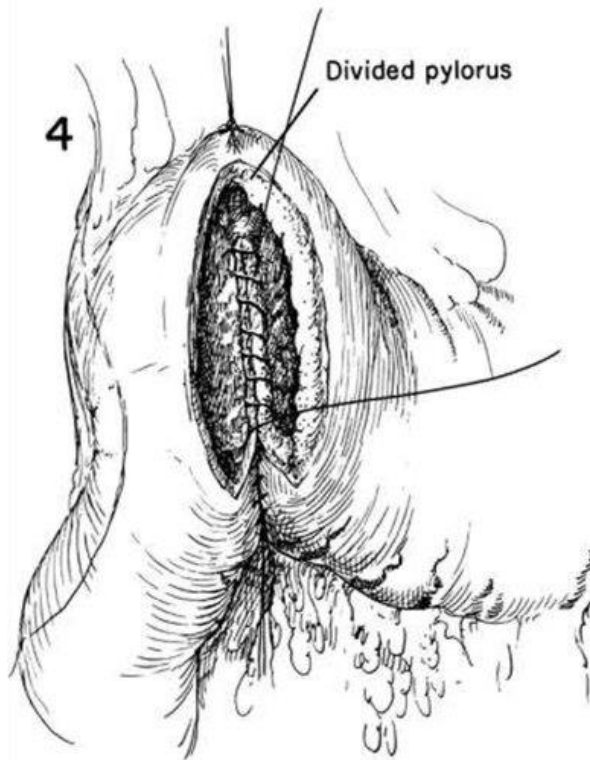
- Наложение швов-держалок.
- Продольное иссечение язвенного дефекта



# Дренирующие операции

## Пилоропластика по Финнею

- Наложение инфицированного шва (2 ряд)

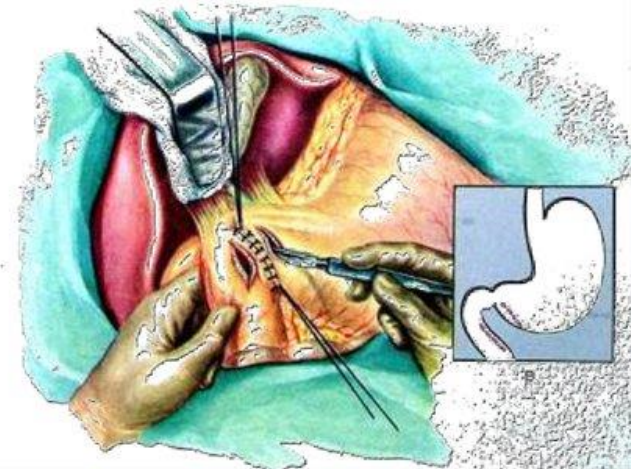
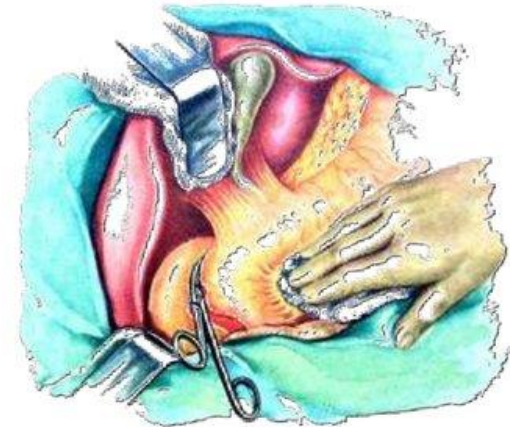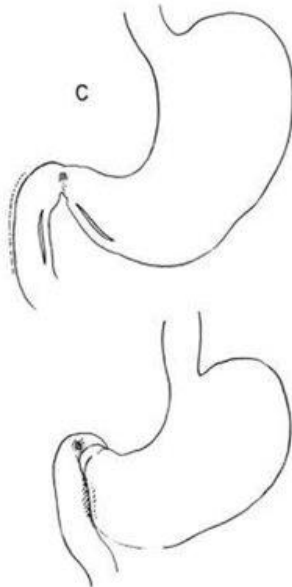


# Дренирующие операции

## Гастродуоденостомия по Джабулею

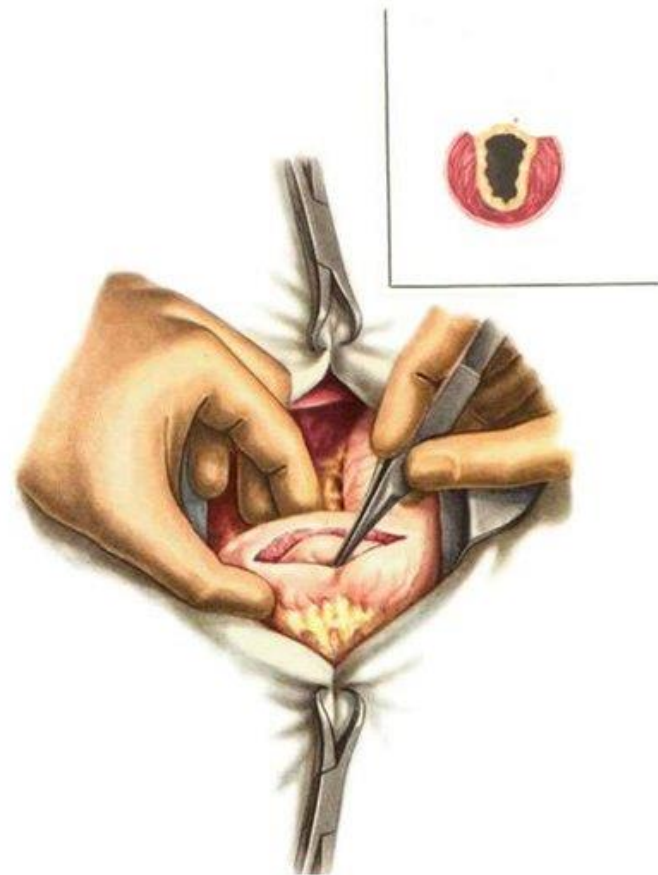
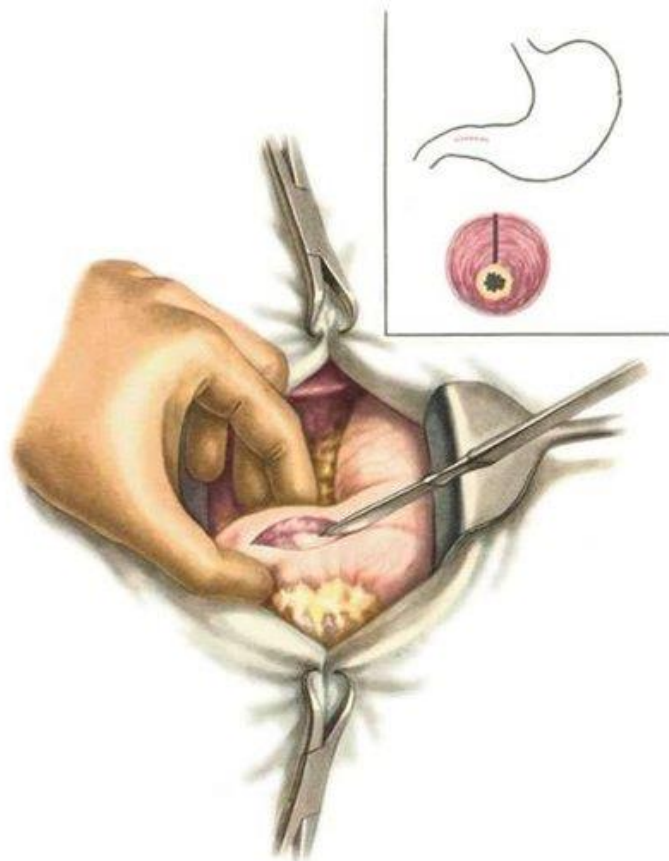
- Мобилизация двенадцатиперстной кишки
- Наложен стерильный шов (1 ряд) и вскрыты просветы органов

Jaboulay





# Способ Фрэде-Вебера-Рамштедта



# Резекции желудка

## ■ Резекция желудка

- По объёму вмешательства различают резекции:
  - Экономные –  $1/3$  –  $1/2$  объёма желудка
  - Обширные –  $2/3$  объёма желудка
  - Субтотальные –  $4/5$  объёма желудка и более

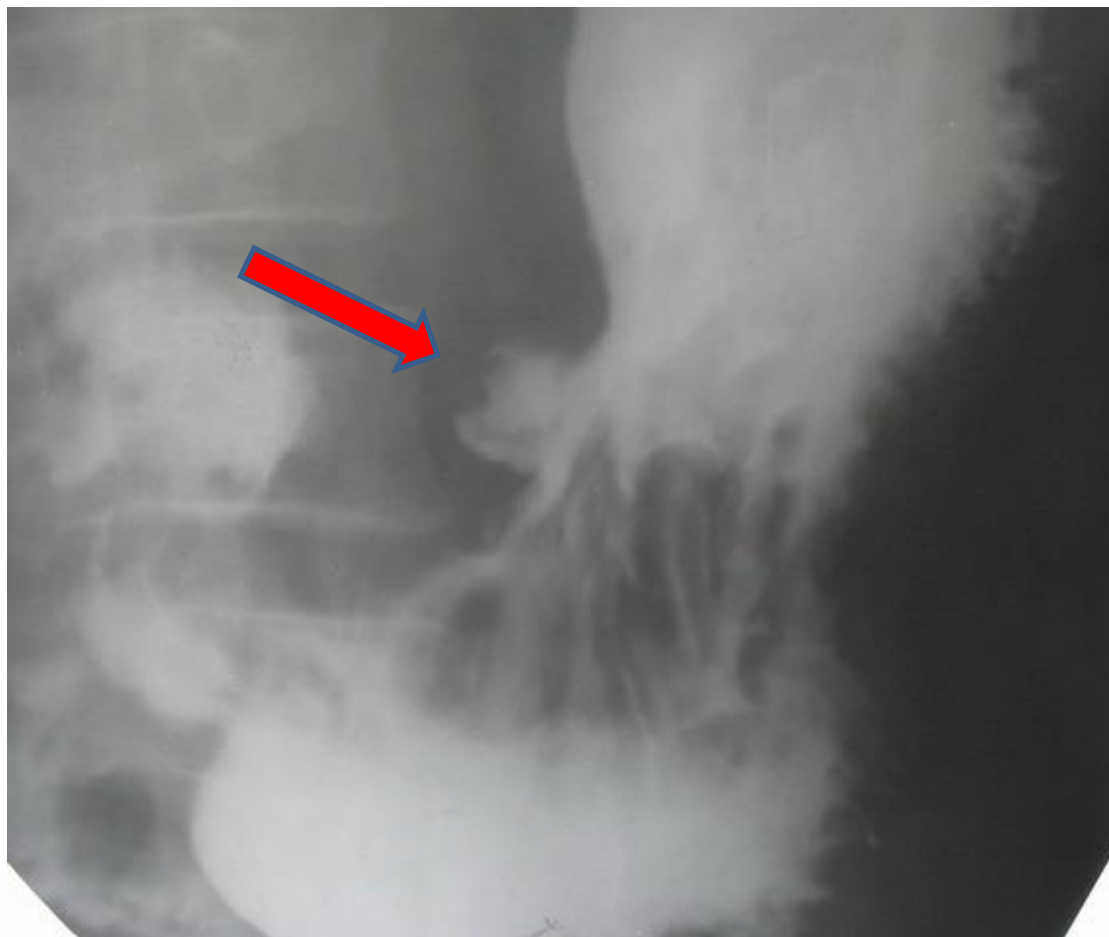
## ■ Резекция желудка

- По отсекаемым отделам различают резекции:
  - Проксимальные (удаление кардии, дна)
  - Дистальные (удаление привратника, привратниковой пещеры)

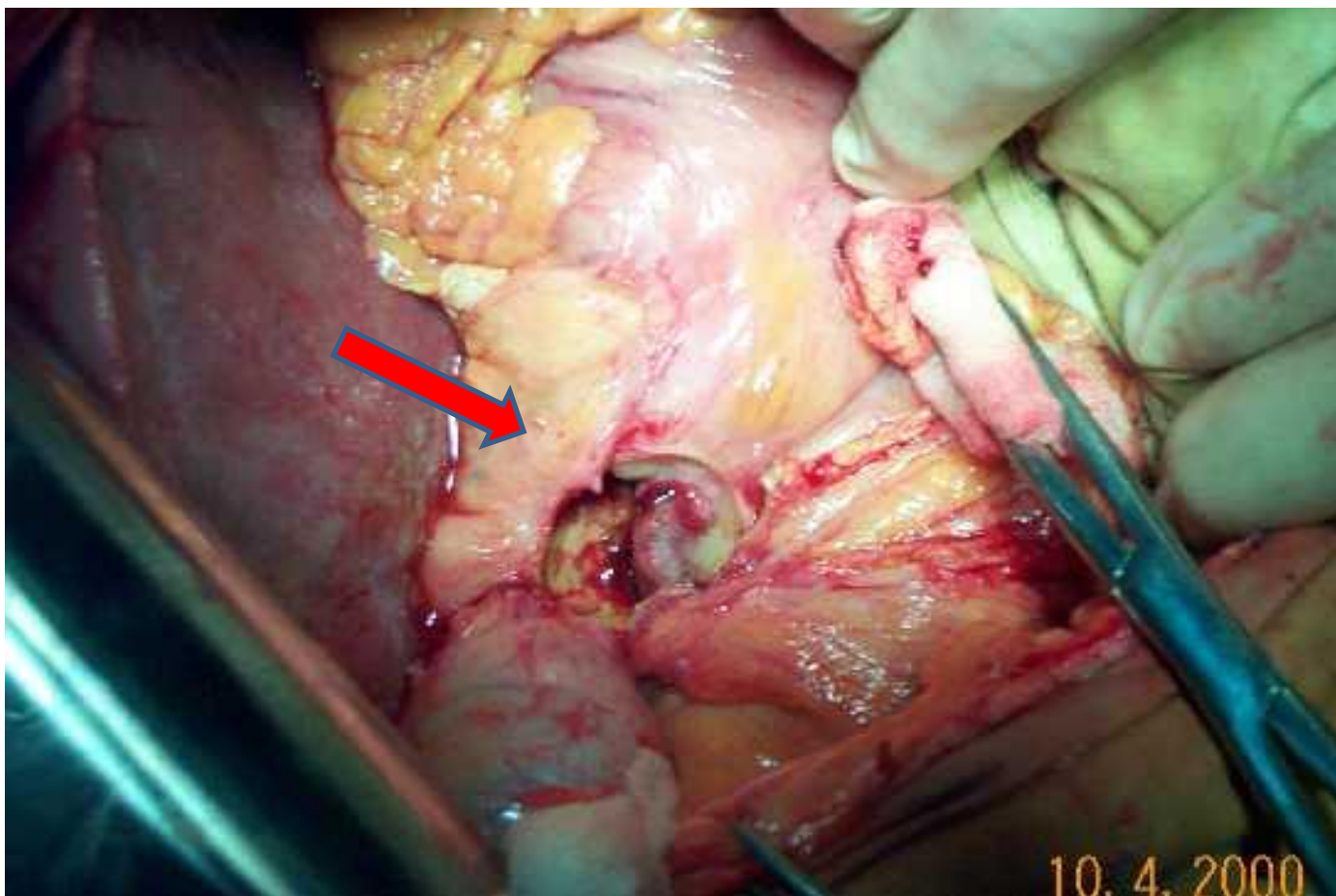
# Показания к резекции желудка

- При осложнениях язвы желудка или 12-перстной кишки.
- При раке желудка (малигнизированный полип дистального отдела).
- При редких заболеваниях желудка.  
(туберкулез, завороты, врожденная патология, доброкачественные полипы и опухоли и др.)

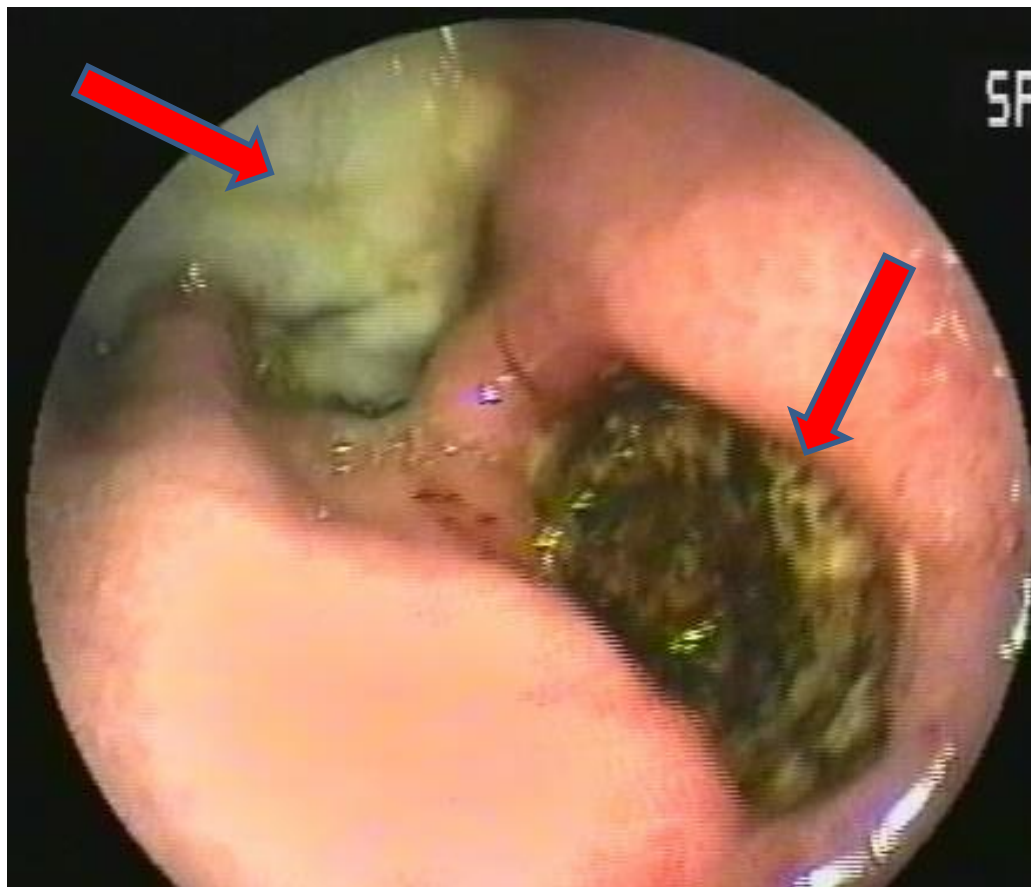
# Инфильтративный рак тела желудка (рентгенограмма)



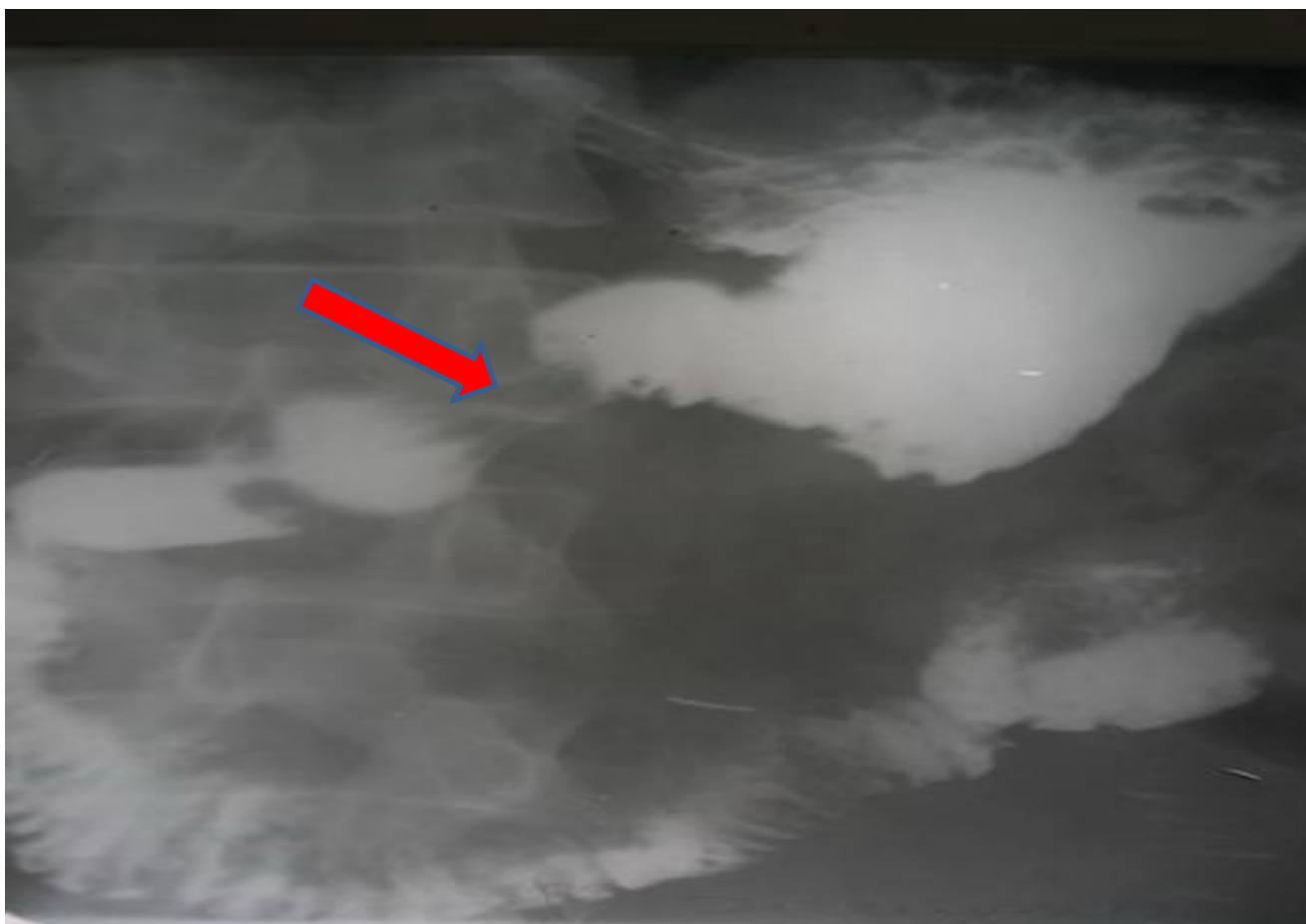# Язва-рак желудка (этап операции)



# Язвы желудка покрытые фибрином (эндоскопия)



# Рак тела желудка (рентгенограмма)



# Варианты резекции желудка по Бильрот-І и Бильрот-ІІ

## Резекция желудка

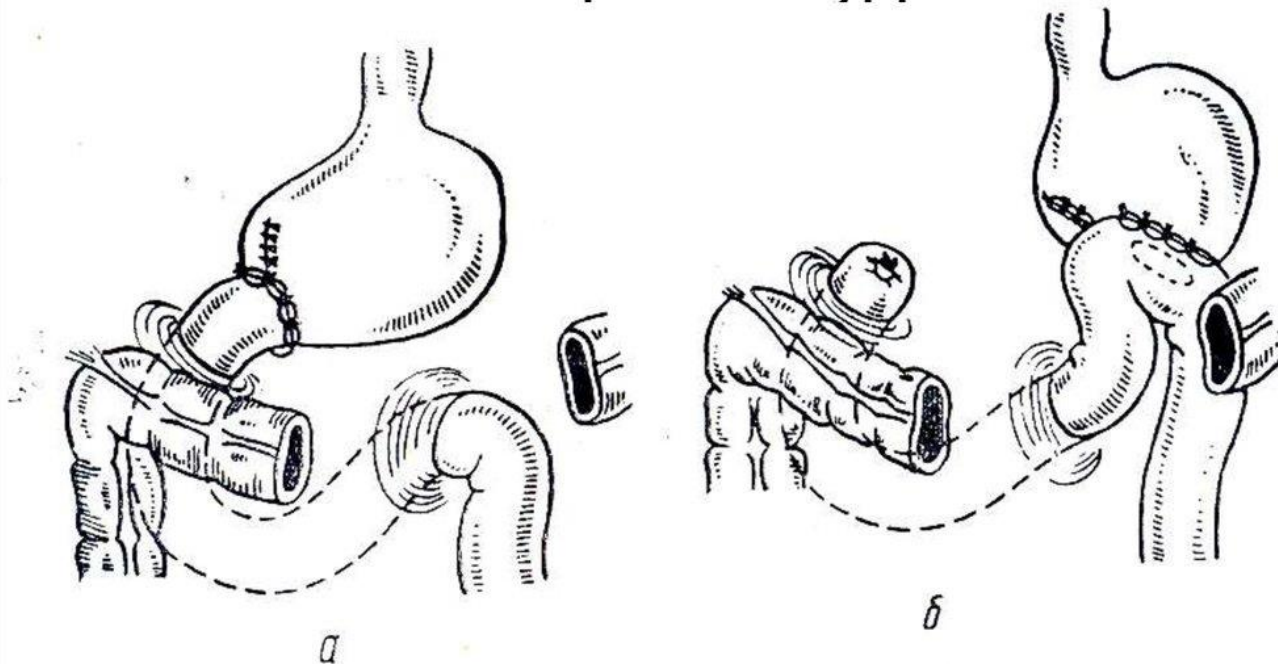
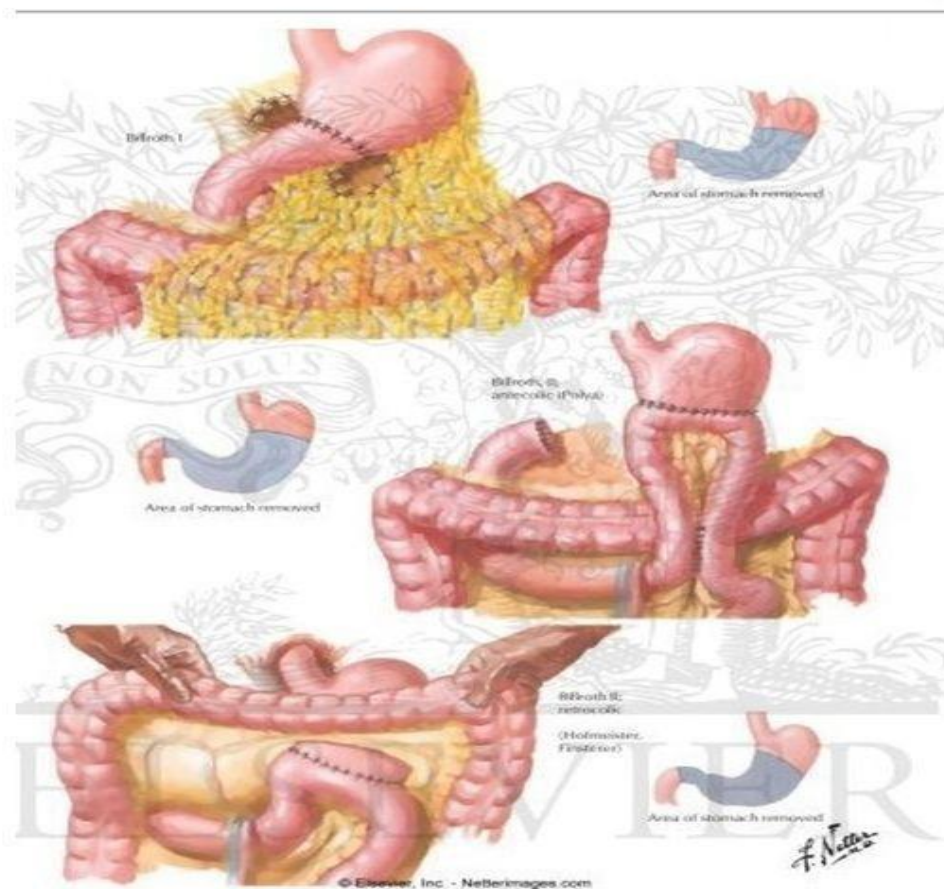


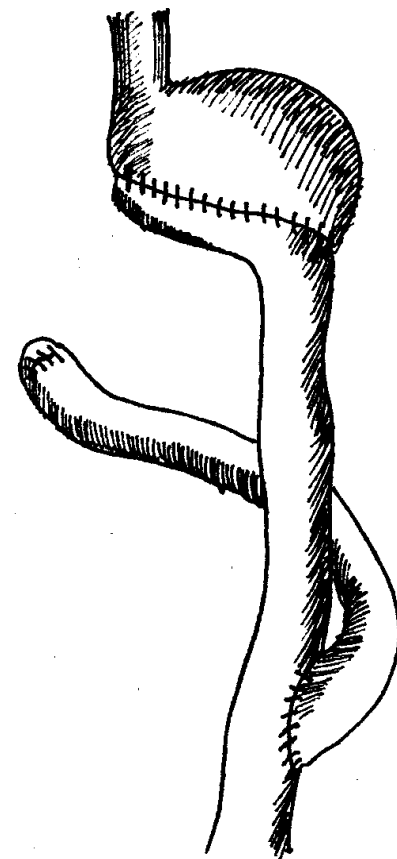
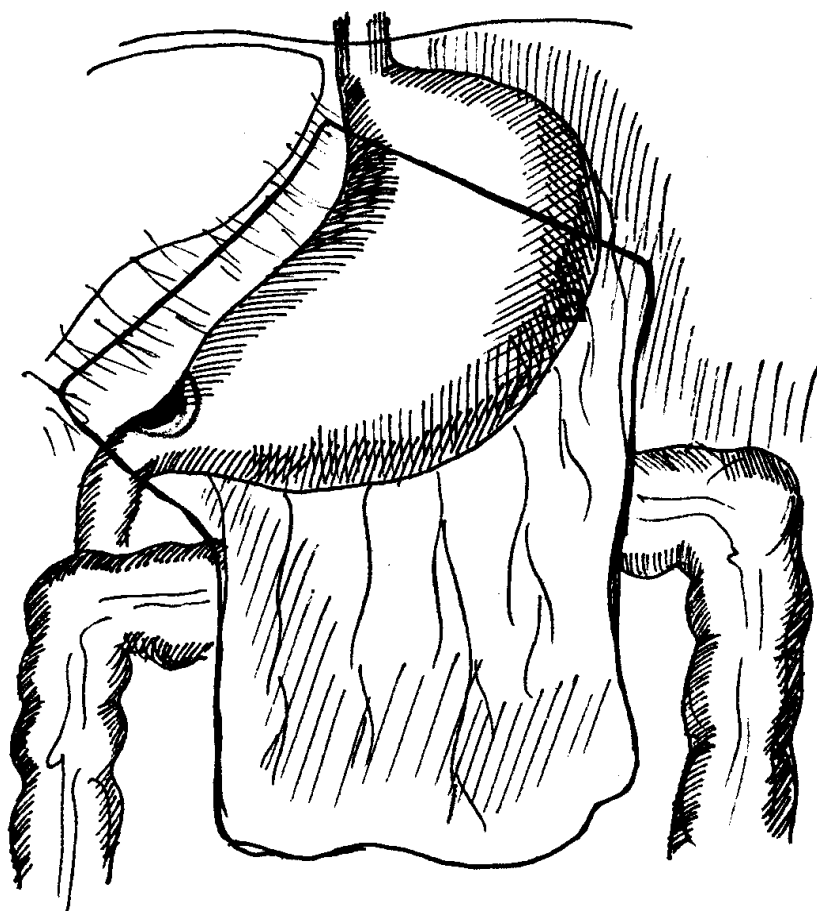
Рис. 19. Два основных способа создания желудочно-кишечного соустья после резекции желудка (схема)  
а—по способу Бильрот І; б—по способу Бильрот ІІ.



# Варианты реконструкций при резекции желудка по Б-1, Бальфуру (Б-II), Гофмейтеру-Финстереру (Б-II).



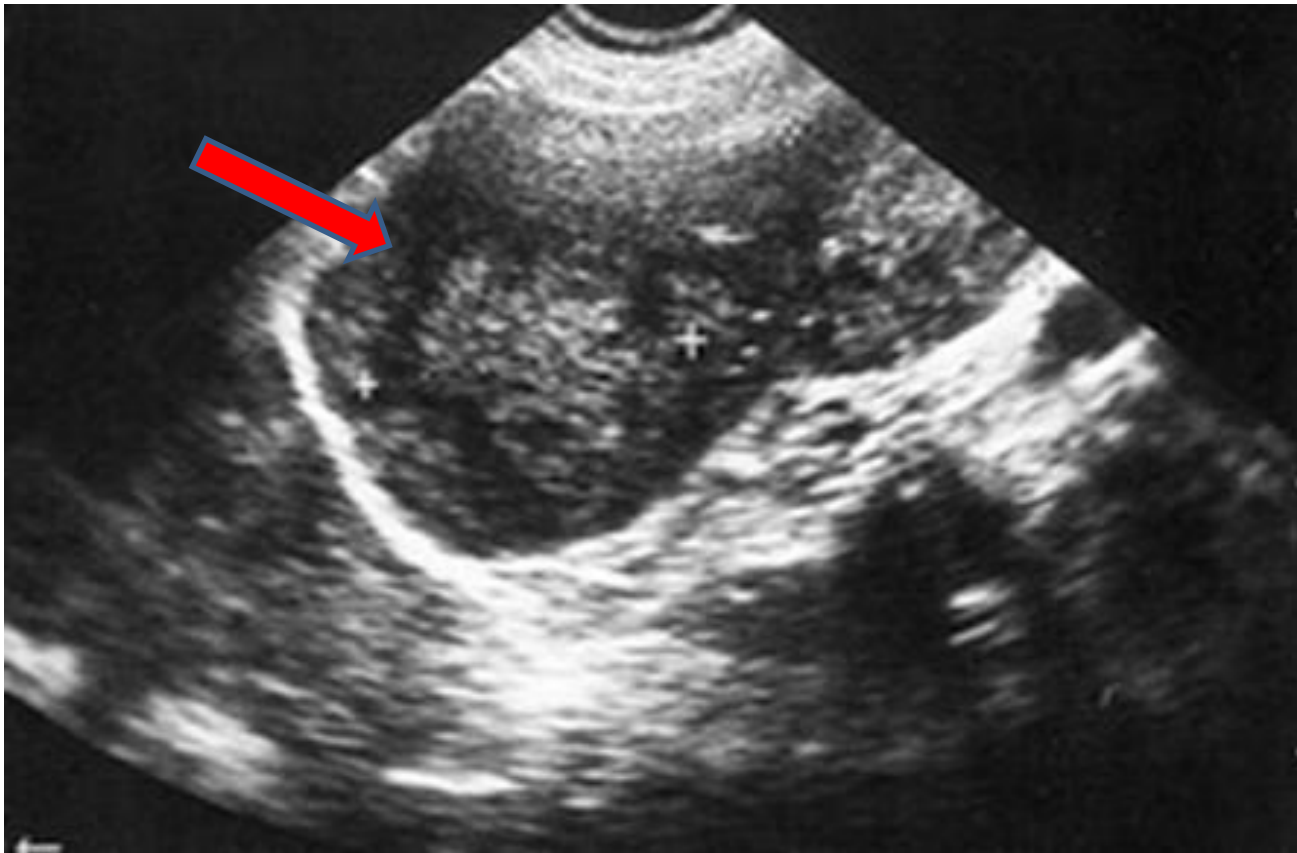
# Схема резекции желудка по Б-П в модификации Ру



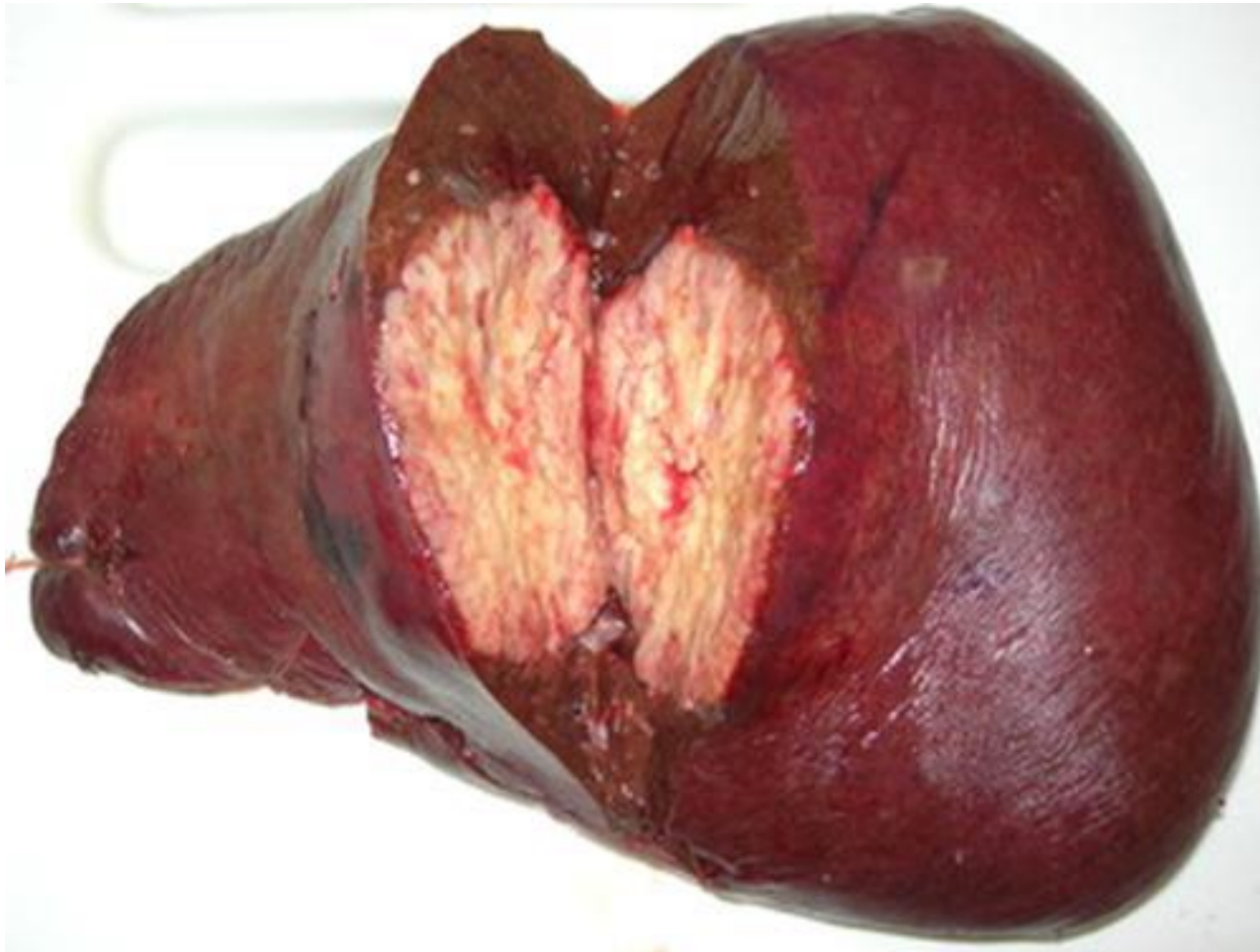# Операции на печени

- Пункции и биопсии печени.
- Ушивания ран печени.
- Резекции печени.
- Пересадка сегментов, долей и цельной печени.

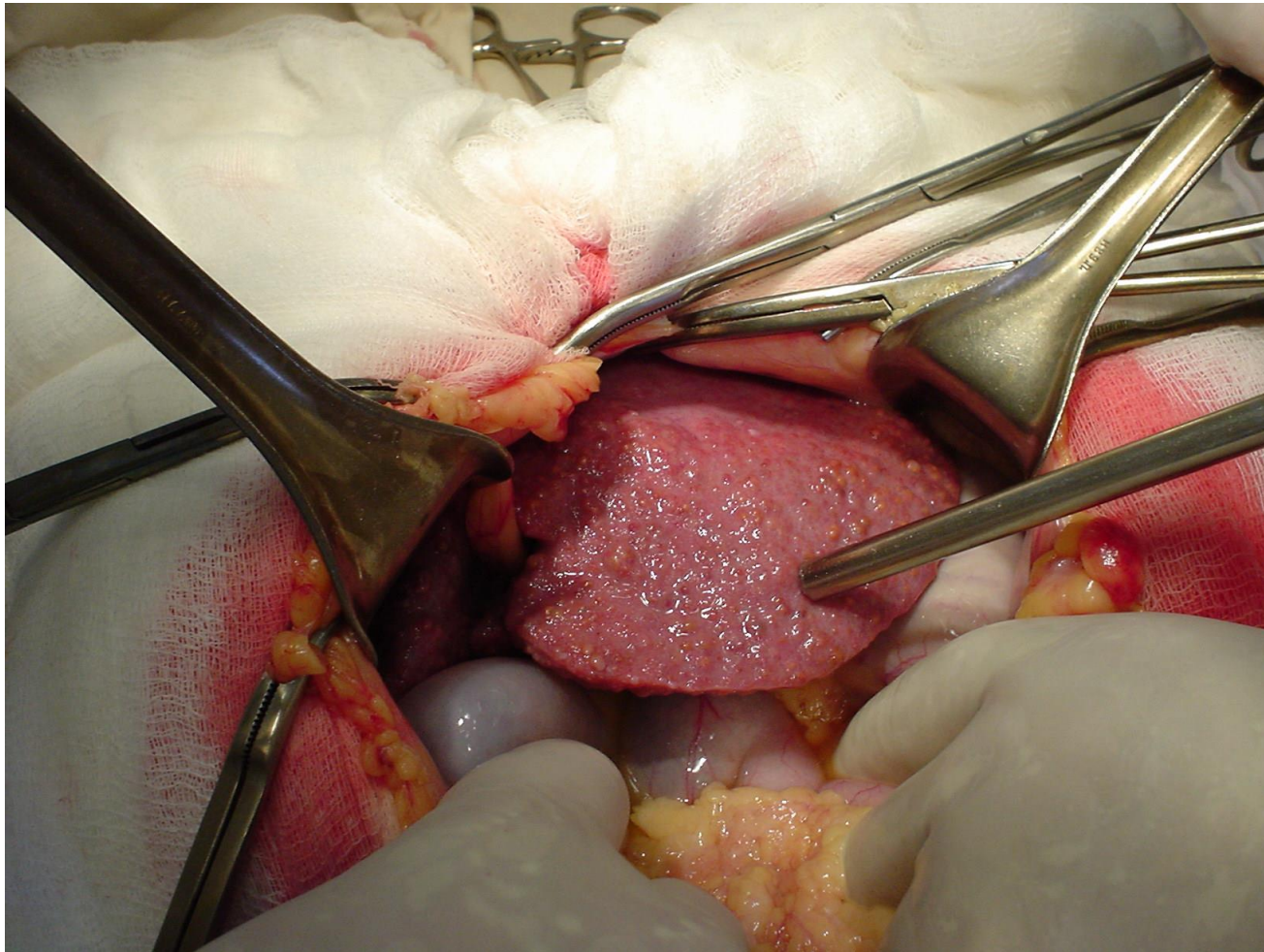
# Рак печени (ультрасонография)



# Рак печени (макропрепарат)

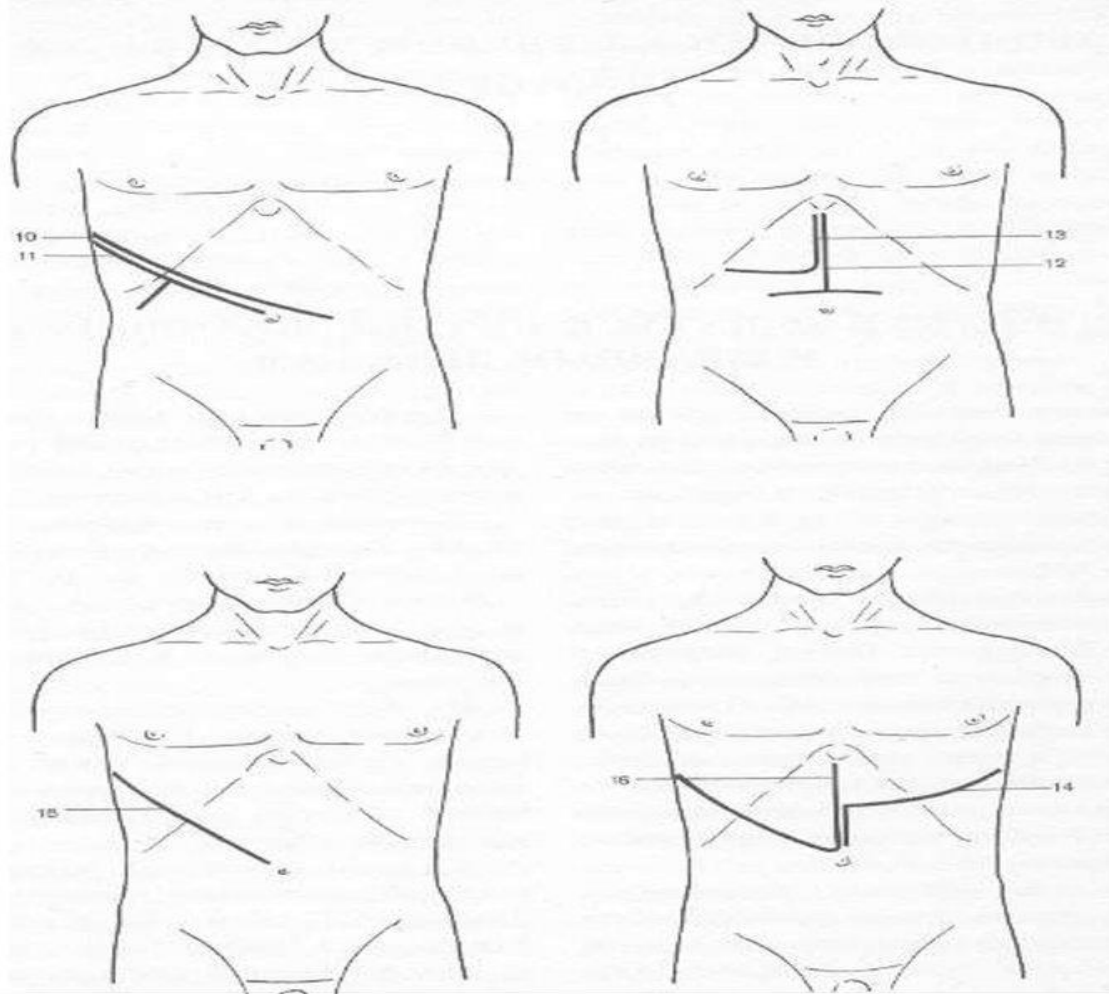


# Цирроз печени

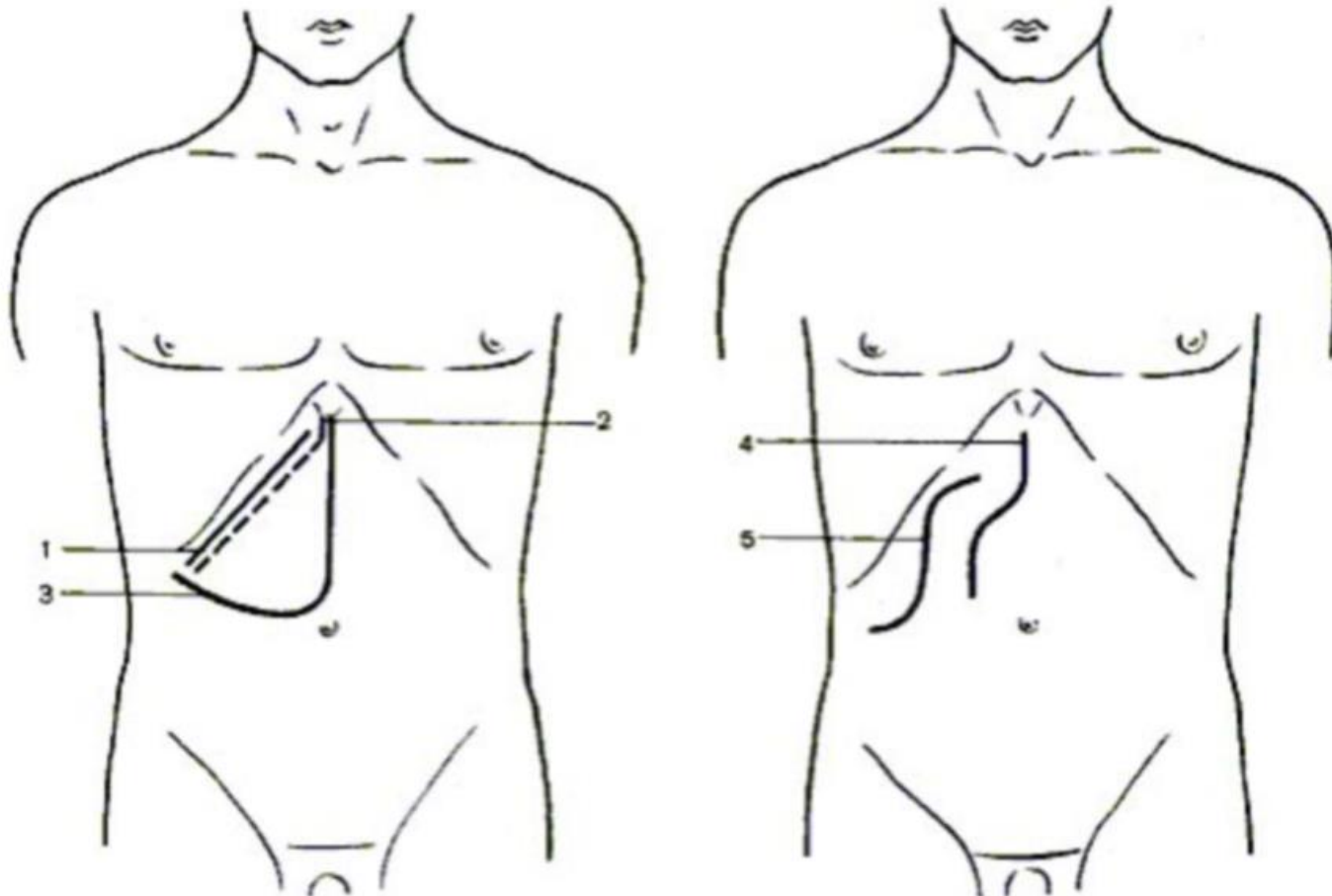


# Оперативные доступы к печени и желчному пузырю (1)

Схемы  
разрезов



# Оперативные доступы к печени и желчному пузырю (2)



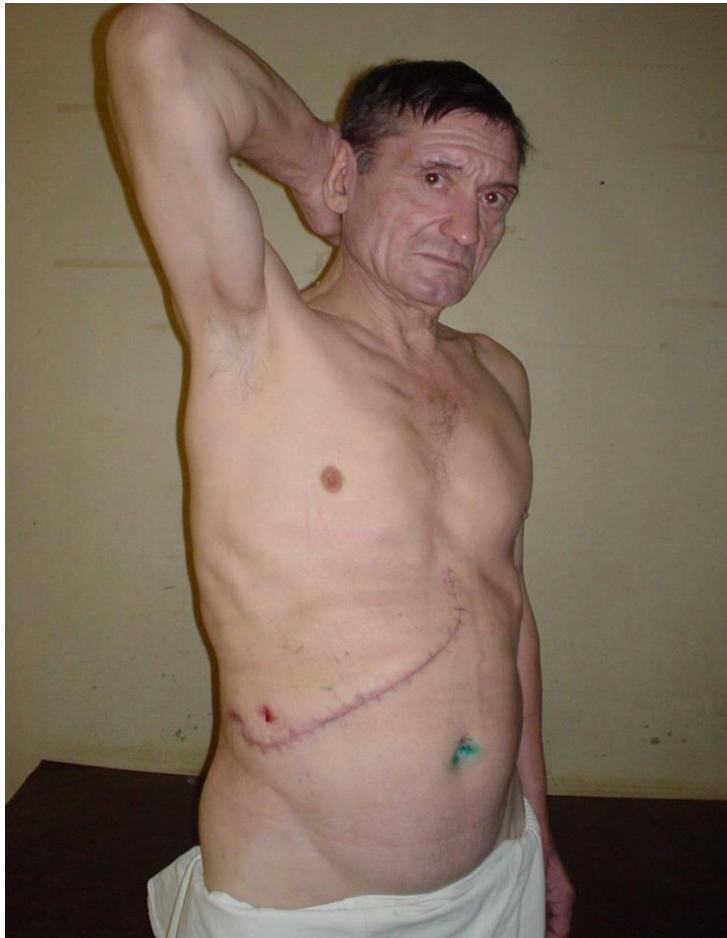

# Оперативные доступы к печени

Выбор оперативного доступа зависит от задач и объема операции. В настоящее время чаще используются:

- Широкий верхне-среднесрединный
- Широкий правосторонний подреберный
- Доступ типа «мерседес»
- Комбинированные доступы

# Широкий косой подреберный доступ при резекции печени



## Резекция печени.

- **Резекция печени** - операция удаления части печени.
- Резекции делятся на **две группы**: **анатомические** (типичные) и **атипичные** резекции. К анатомическим резекциям относятся: сегментарные резекции; левосторонняя гемигепатэктомия; правосторонняя гемигепатэктомия; левосторонняя латеральная лобэктомия; правосторонняя латеральная лобэктомия. К атипичным резекциям относятся клиновидная; краевая и поперечная резекция.
- **Показаниями для резекции служат** травмы, доброкачественные и злокачественные опухоли и другие патологические процессы, которые имеют ограниченную распространенность.

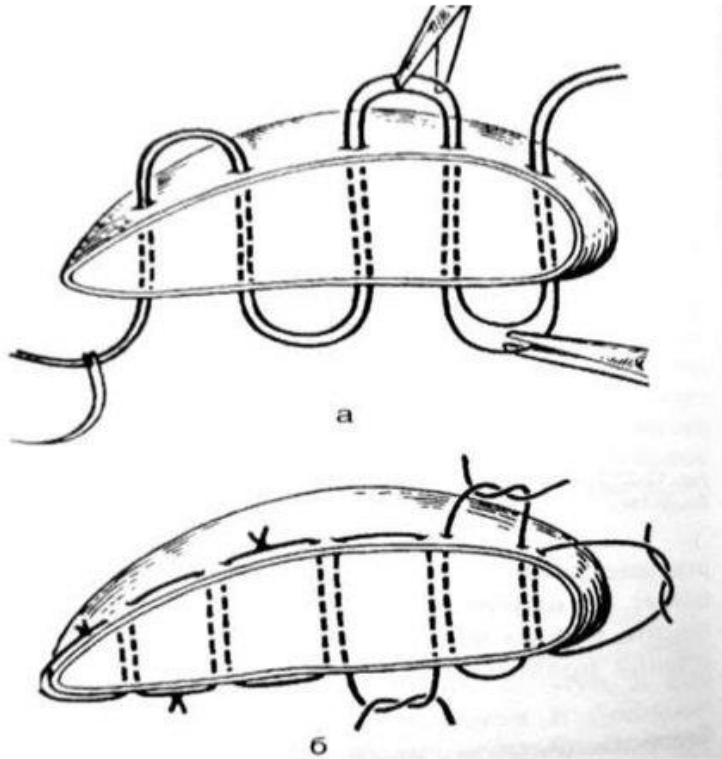
# Методы разделения паренхимы печени

- Пальцевая дигитоклазия.
- Туннелизация паренхимы зажимами.
- Применение туннелизация скоросшивающими аппаратами.
- Ультразвуковая диссекция паренхимы.
- Применение струи воды под высоким давлением.

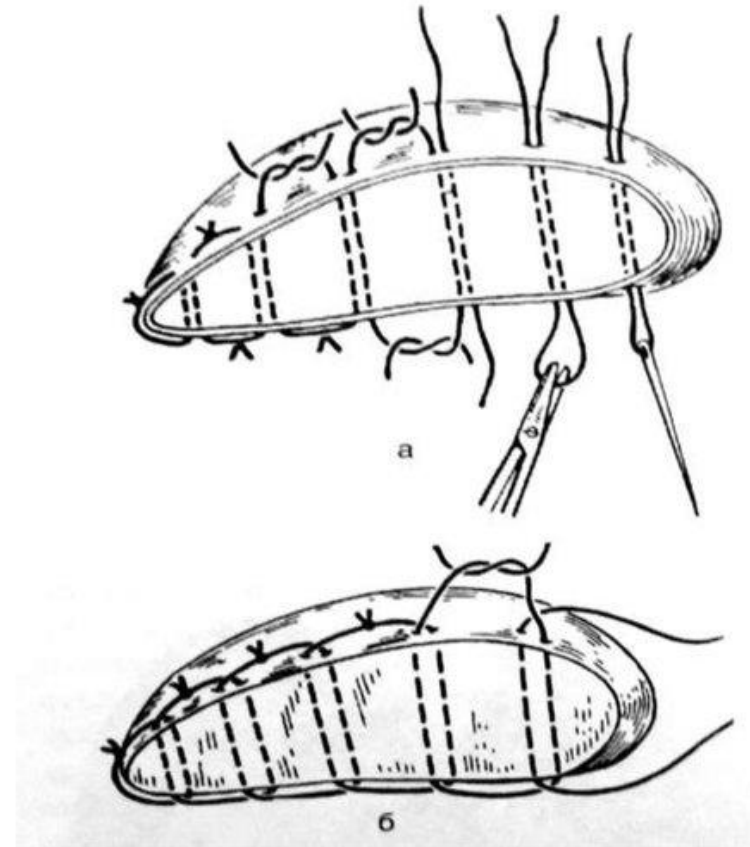
# Методы гемостаза при кровотечении из печени

- Наложение гемостатических швов (Оппеля, Донати, Кузнецова-Пенского, 8-образных, аппаратных скобочных и др.).
- Применение физических методов гемостаза (коагуляции, лазера, плазменных потоков инертных газов).
- Тахокомб и другие местные гемостатики.

# Шов печени

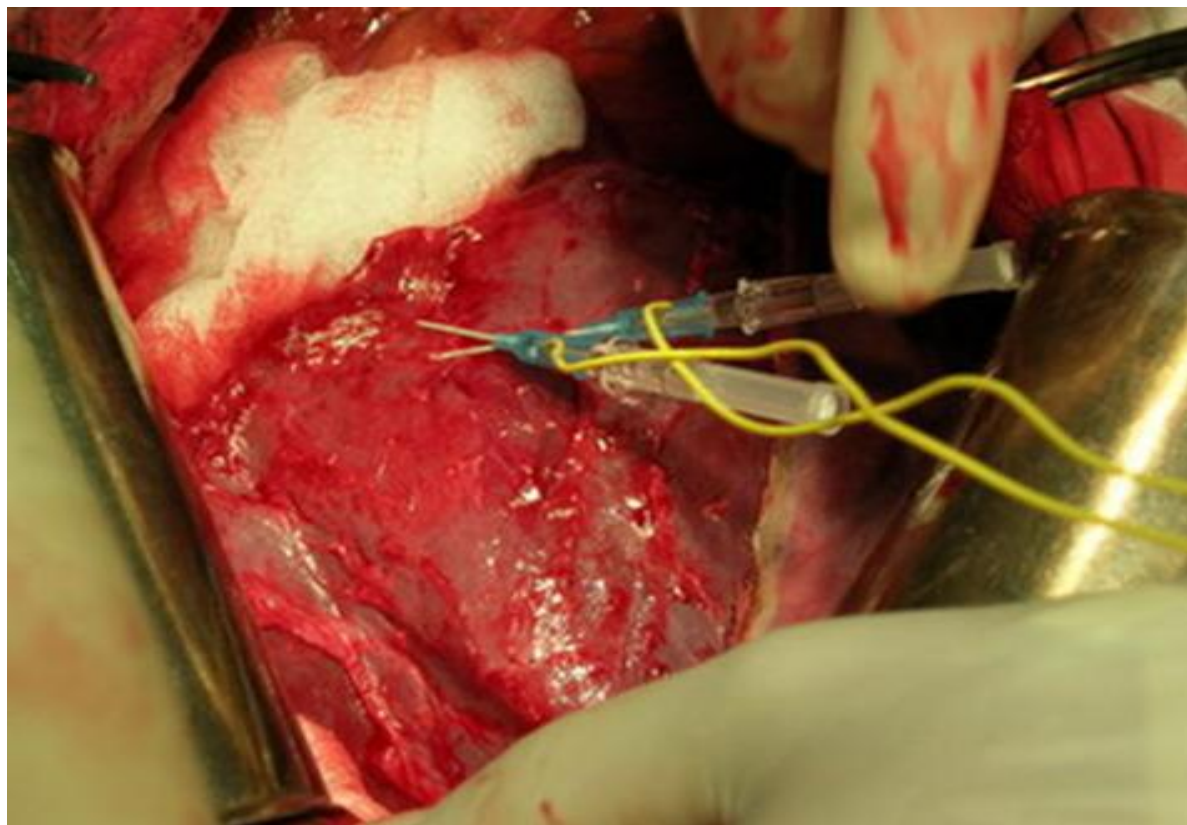


**Шов Кузнецова-Пенского**

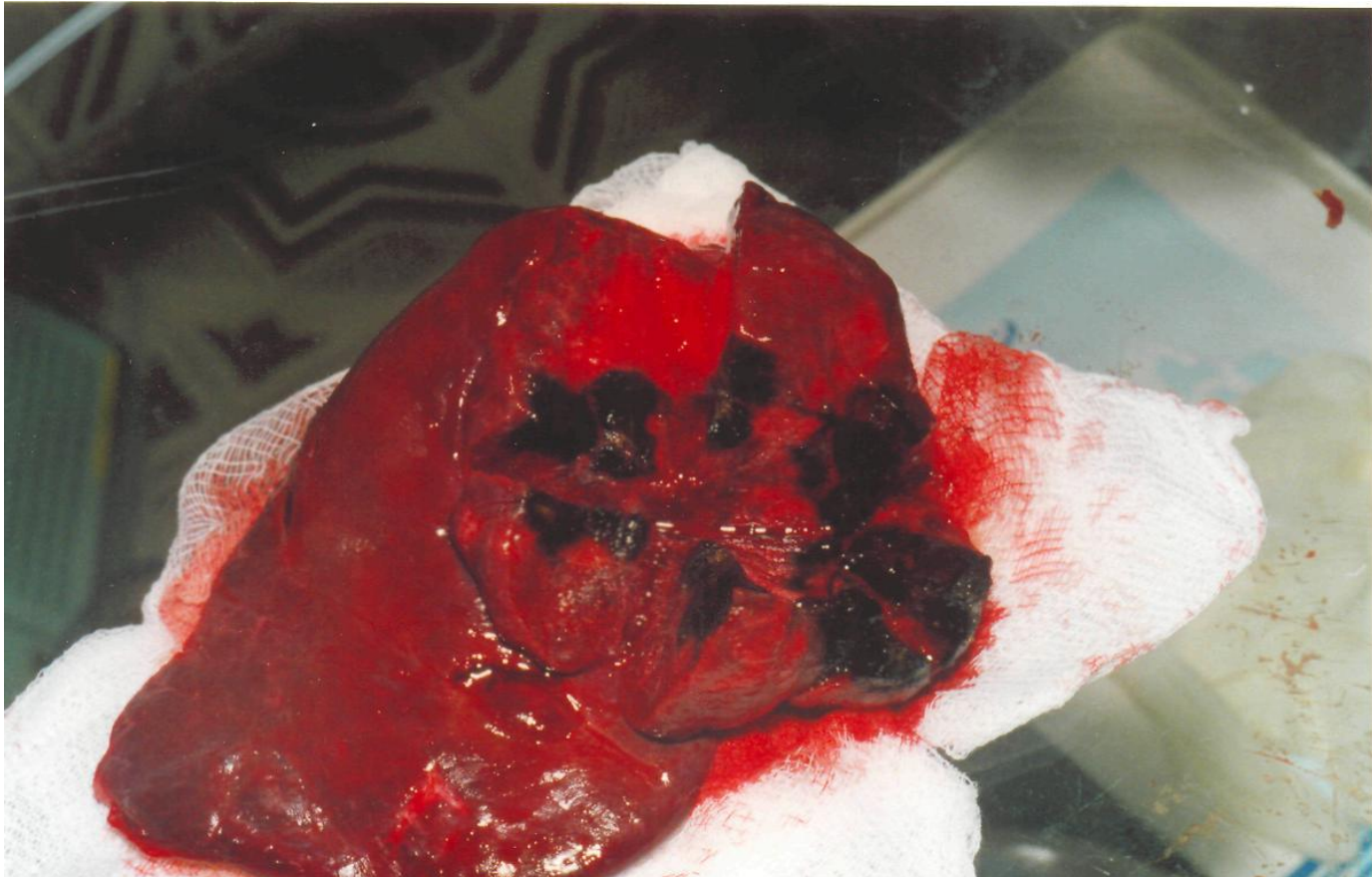

**а) шов Джордано  
б) шов Оппеля**

# Интраоперационный электрохимимiolизис опухоли печени

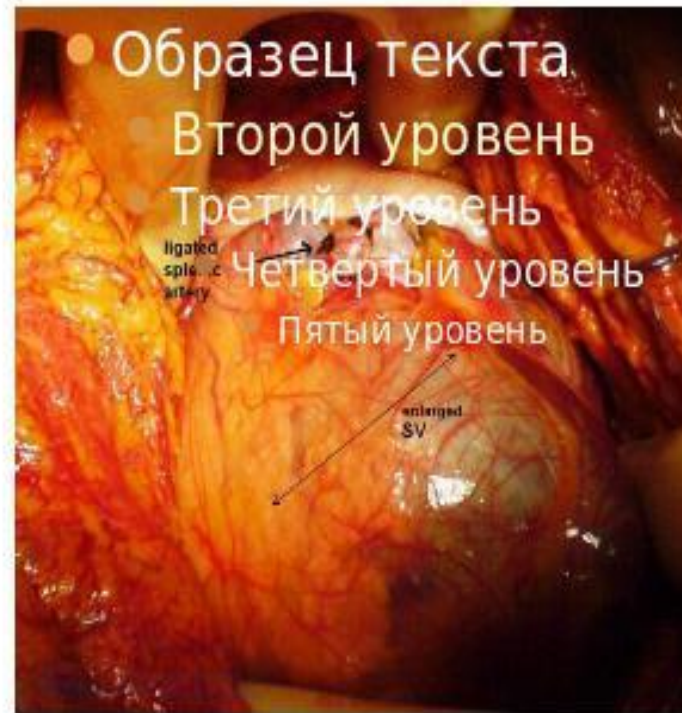

**Резецированная правая доля  
печени после электрохимического  
по линии разреза (макропрепарат)**



# Операции при портальной гипертензии

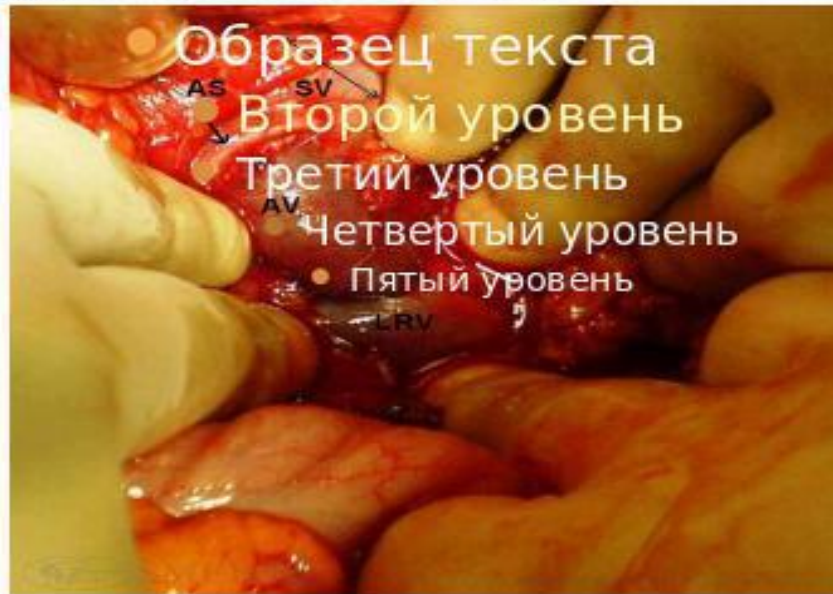Расширенная селезеночная вена (SV) и лигирование селезеночной артерии





# Операции при портальной гипертензии

Дистальный спленоренальный шунт. Портосистемный шунт выполнен за счет надпочечниковой вены (AV), которая является соединением между селезеночной веной (SV) и левой почечной веной (LRV). (AS - место анастомоза).



# Операции при портальной гипертензии

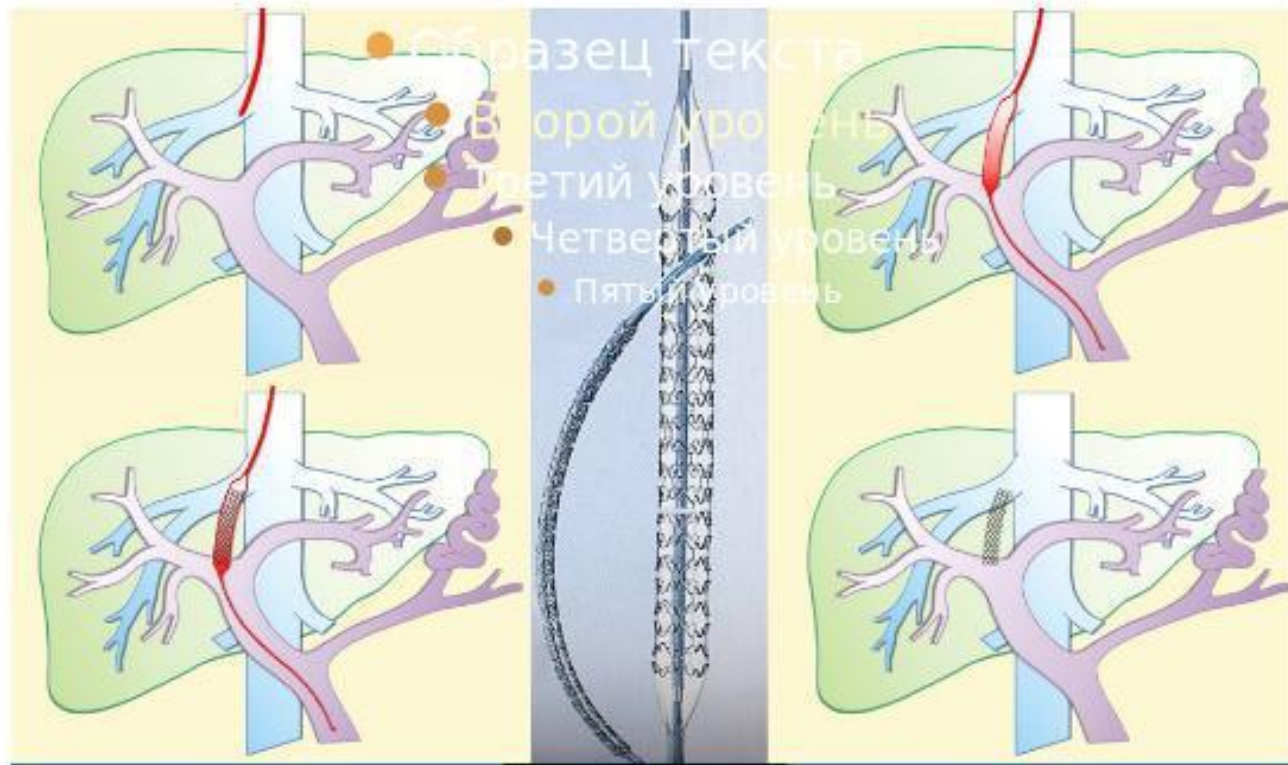
## Портокавальные анастомозы



Парциальное портокавальное шунтирование осуществляют с помощью анастомозов «бок в бок» и «Н»-типа малого диаметра (8-10 мм), выполняемых с любым сосудом портальной системы, кроме воротной вены. При этом типе операции с одной стороны, обеспечивают декомпрессию портальной системы, достаточную для регрессии варикоза вен и профилактики пищеводно-желудочных кровотечений; с другой - сохраняют редуцированный воротный кровоток для поддержания удовлетворительной функции печени.

# Операции при портальной гипертензии

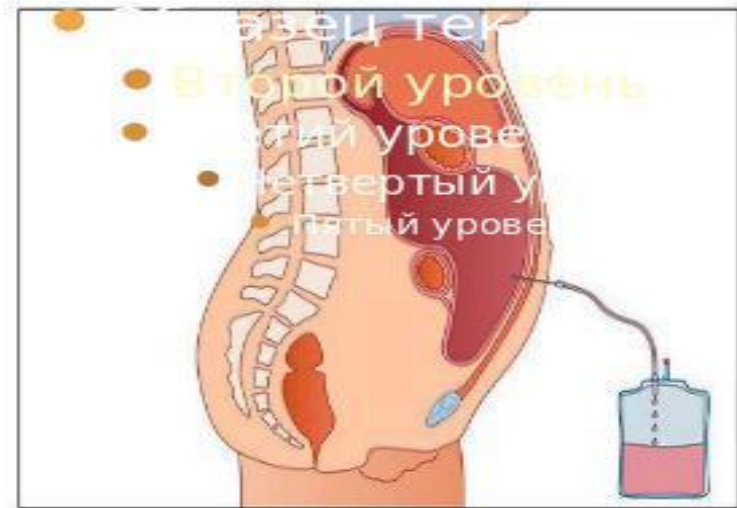Трансъюгулярное внутрипеченочное портосистемное шунтирование (TIPS)



# Операции при портальной гипертензии. Пенритонеальный лаваш.

## Абдоминальный парацентез

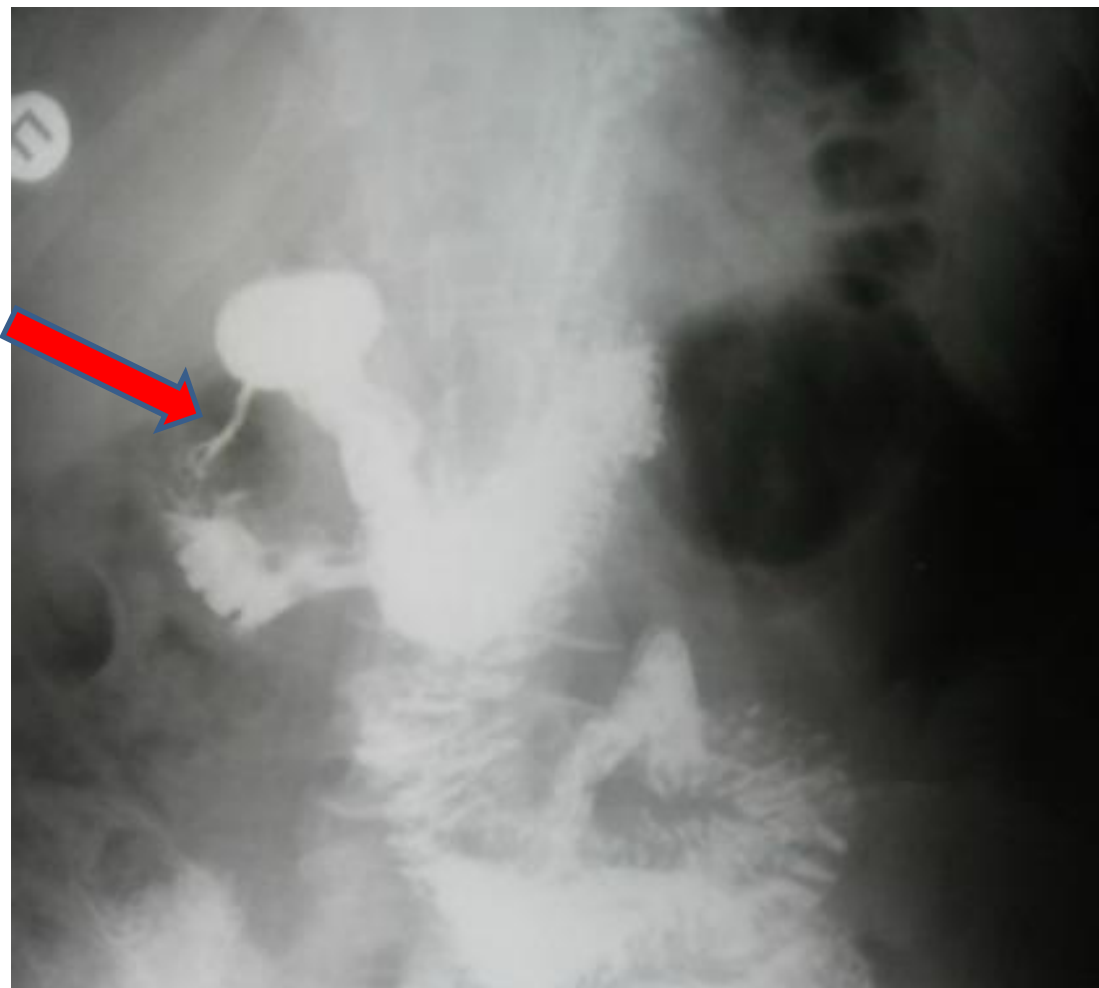
Удаляется механически асцитическая жидкость из брюшной полости через прокол кожи в области пупка. Специальный клапан позволяет осуществлять процедуру многократно.



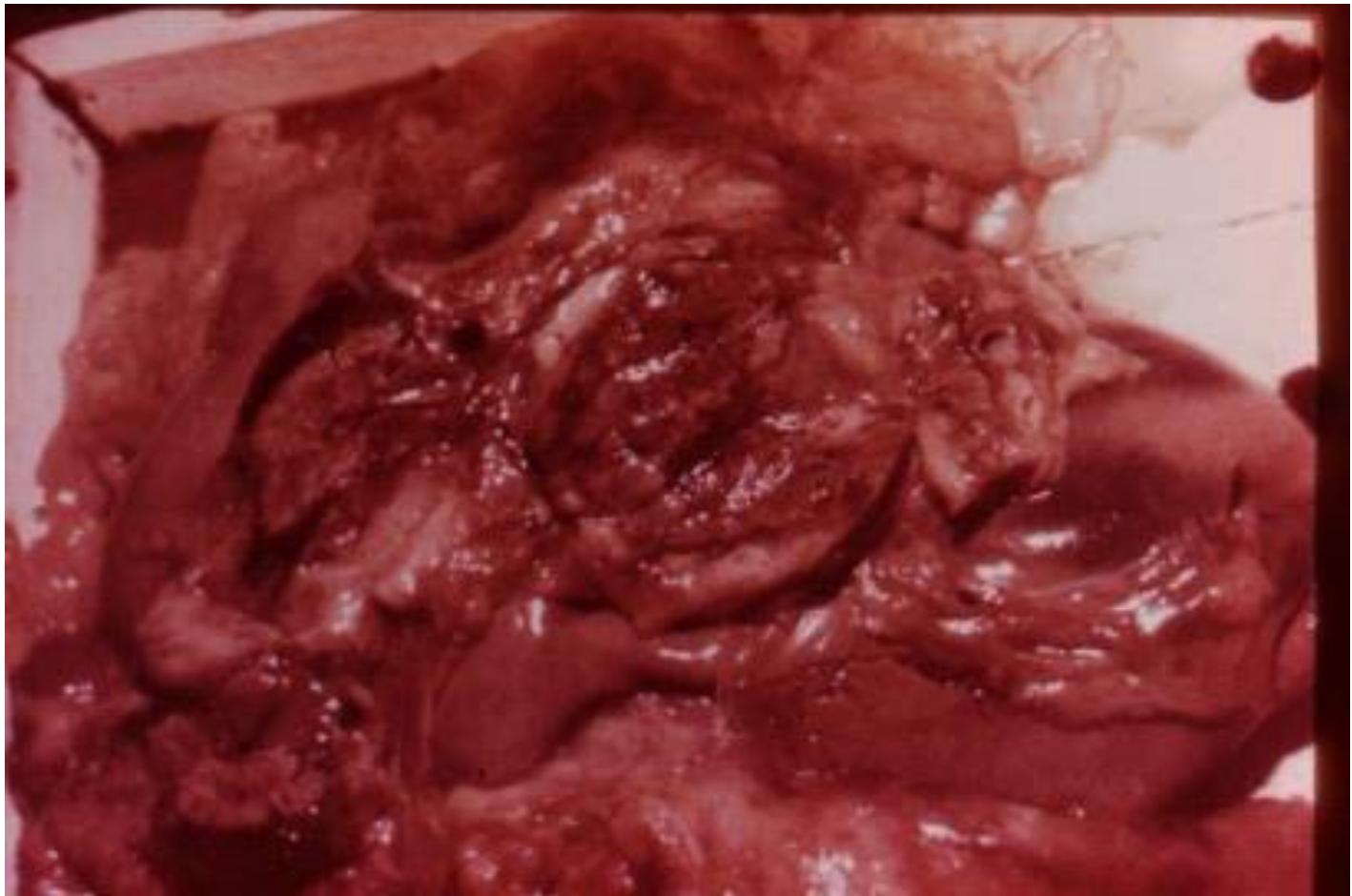# Операции на поджелудочной железе.

- Папилотомии и вирсунготомии.
- Вирсунгоюноанастомозы.
- Дренирования кист поджелудочной железы (наружное и внутреннее).
- Резекции поджелудочной железы.
- Операции при панкреонекрозе.

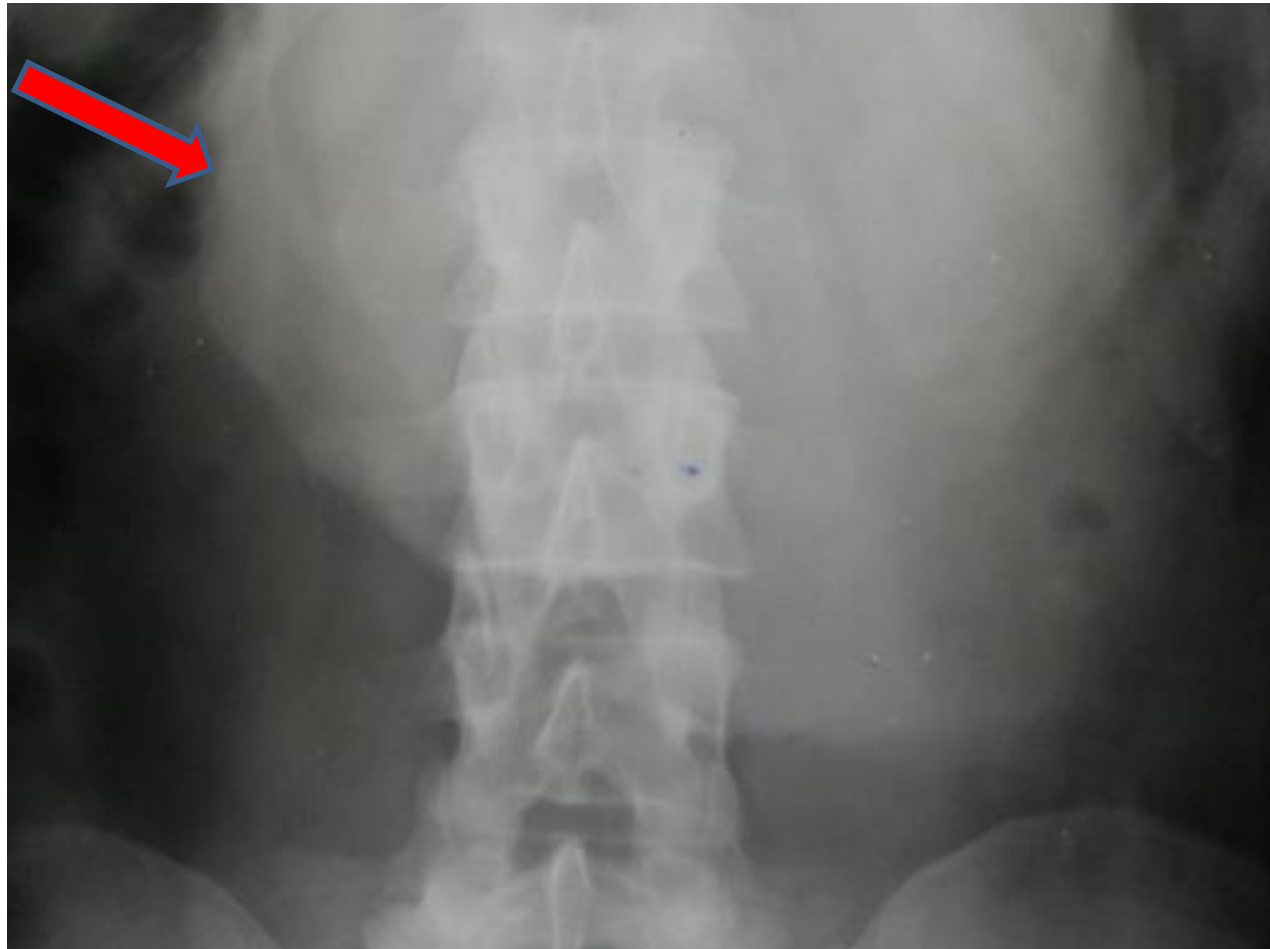
# Рак головки поджелудочной железы (рентгенограмма 1)



# Вид поджелудочной железы при панкреонекрозе



# Киста поджелудочной железы (обзорная рентгенография)

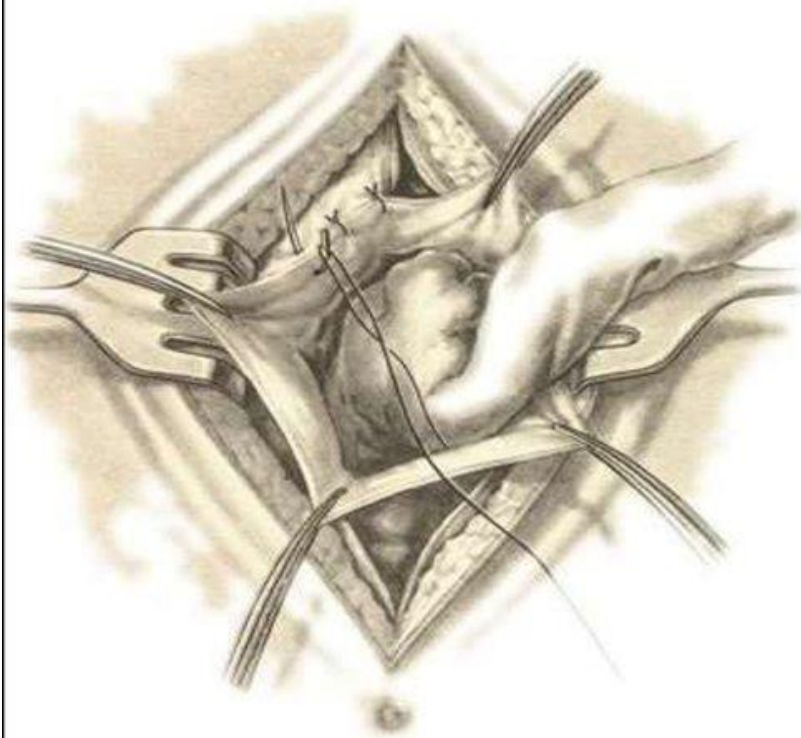




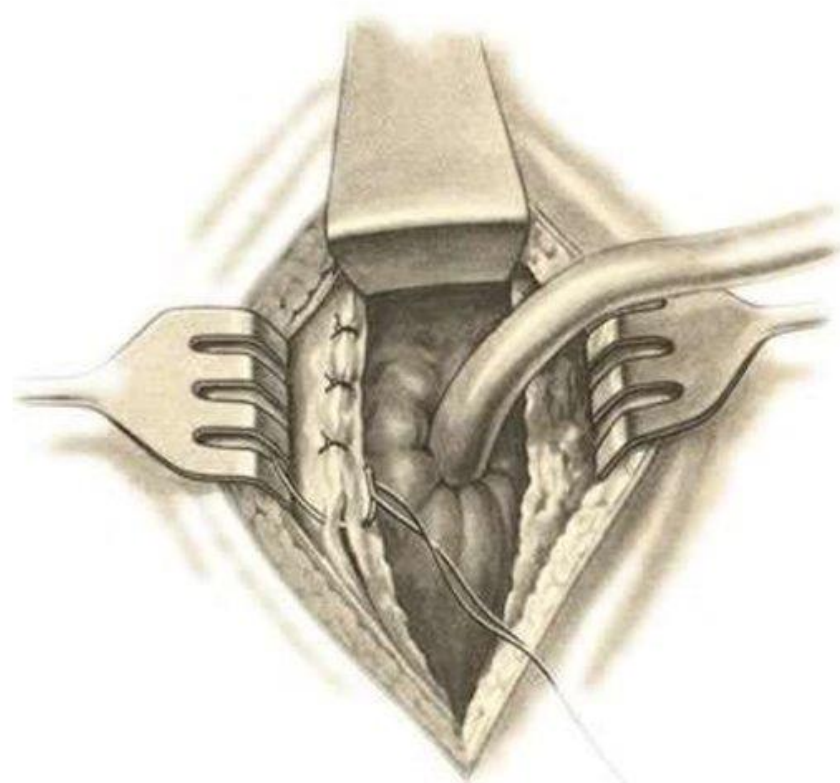


Камни, удаленные во время медиальной резекции  
поджелудочной железы, у пациентки с  
наследственным калькулезным панкреатитом

# Наружный дренаж кисты поджелудочной железы

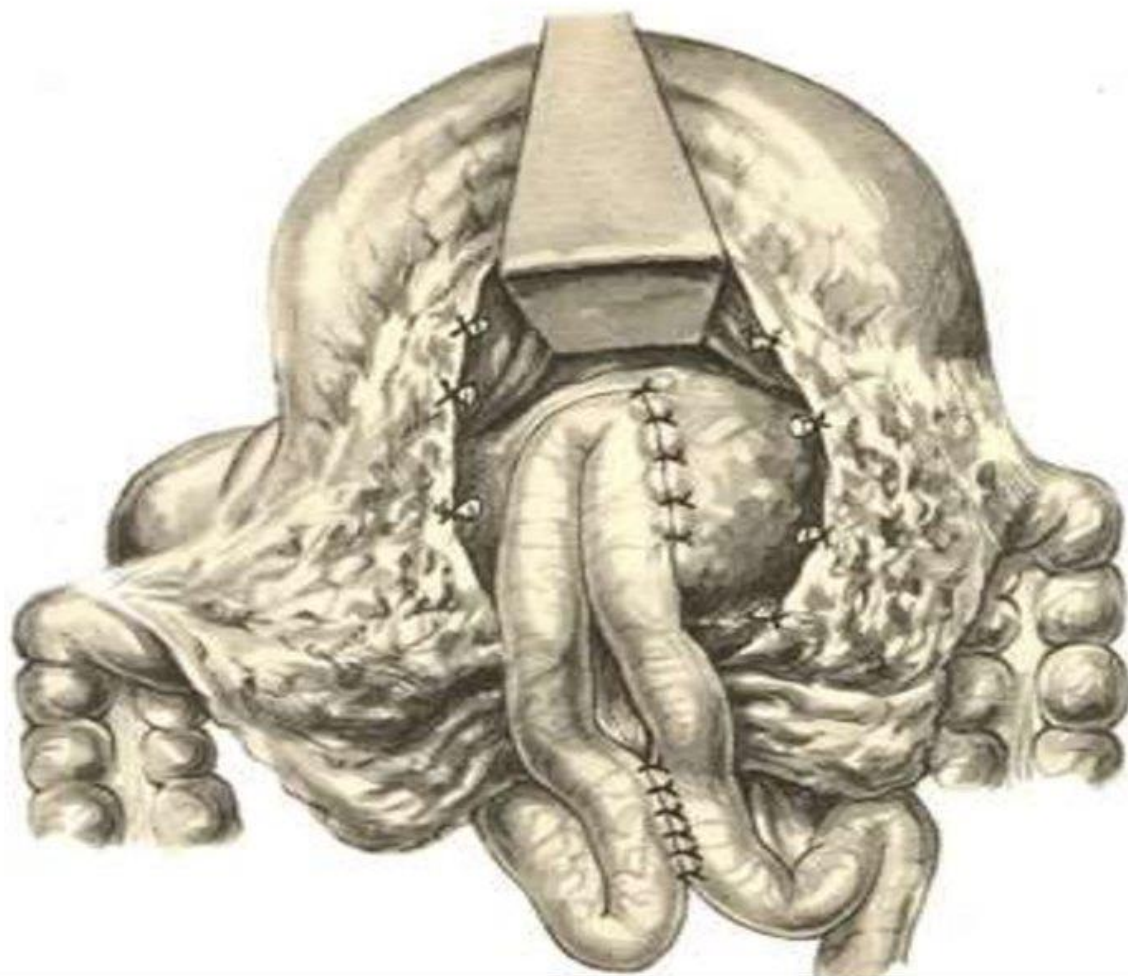


Подшивание стенки кисты к париетальной брюшине и апоневрозу.

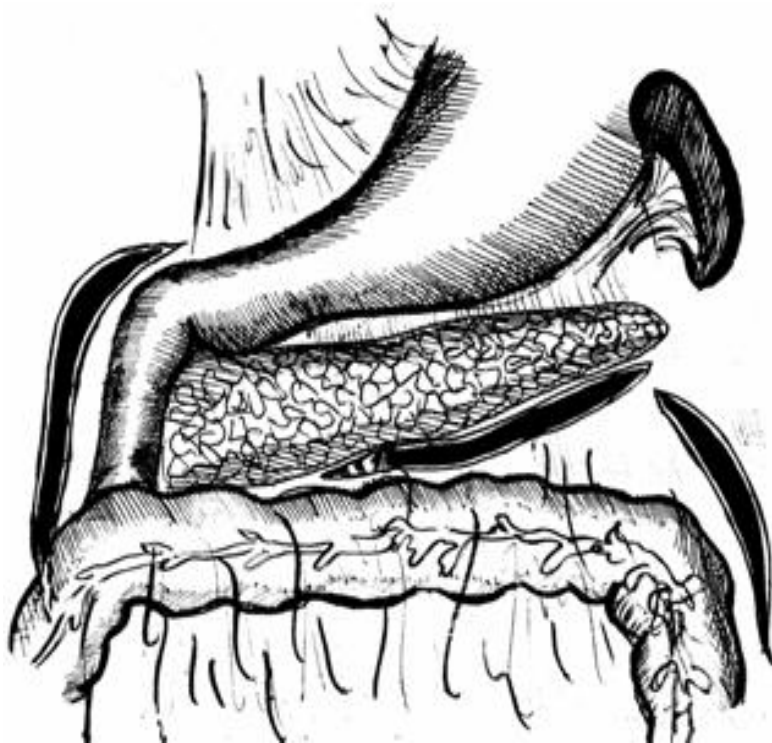


Подшивание края желудочно-ободочной связки к париетальной брюшине.

# Внутренний дренаж кисты поджелудочной железы. Цистоэнтеростомия

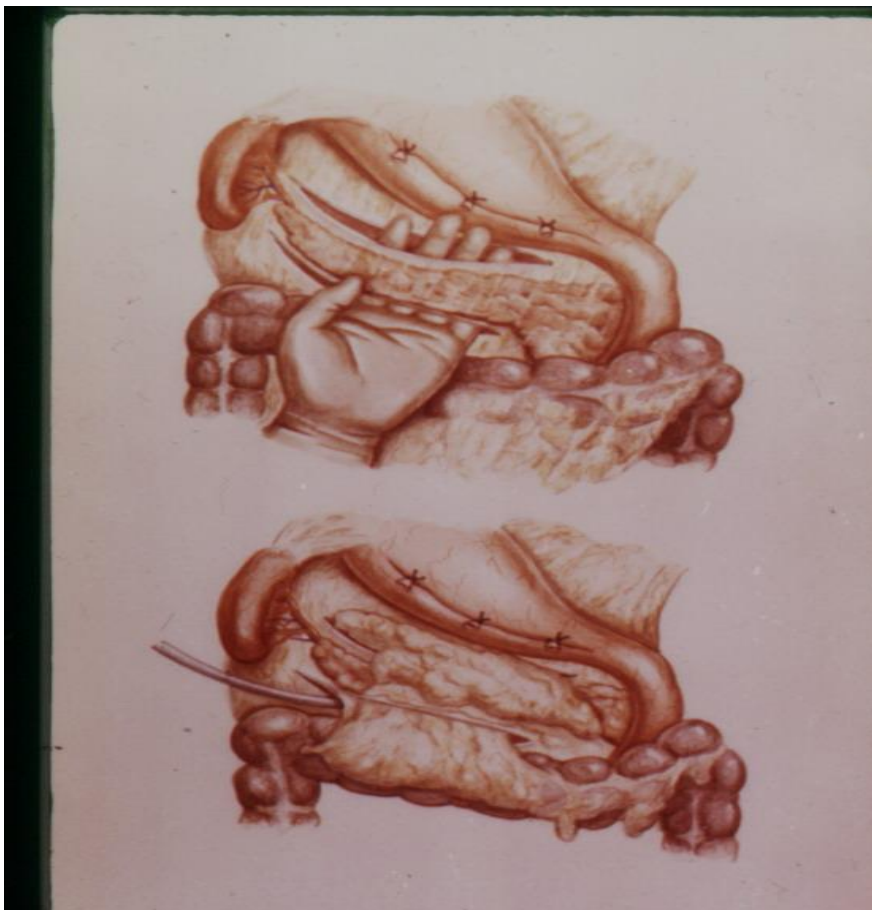


# Схема дренирования забрюшинной клетчатки при панкреонекрозе



- **Некрэктомия** - щадящая операция удаления некротизированных участков поджелудочной железы. Выполняется при панкреонекрозе, гнойном панкреатите на фоне тяжелого состояния больного.
- **Цистоэнтеростомия** - операция наложения сообщения между кистой поджелудочной железы и просветом тонкой кишки.
- **Левосторонняя резекция поджелудочной железы** - удаление хвоста и части тела поджелудочной железы. Показания к операции: травма хвоста железы, панкреонекроз этого участка, опухолевые поражения. Доступы к железе описаны выше.

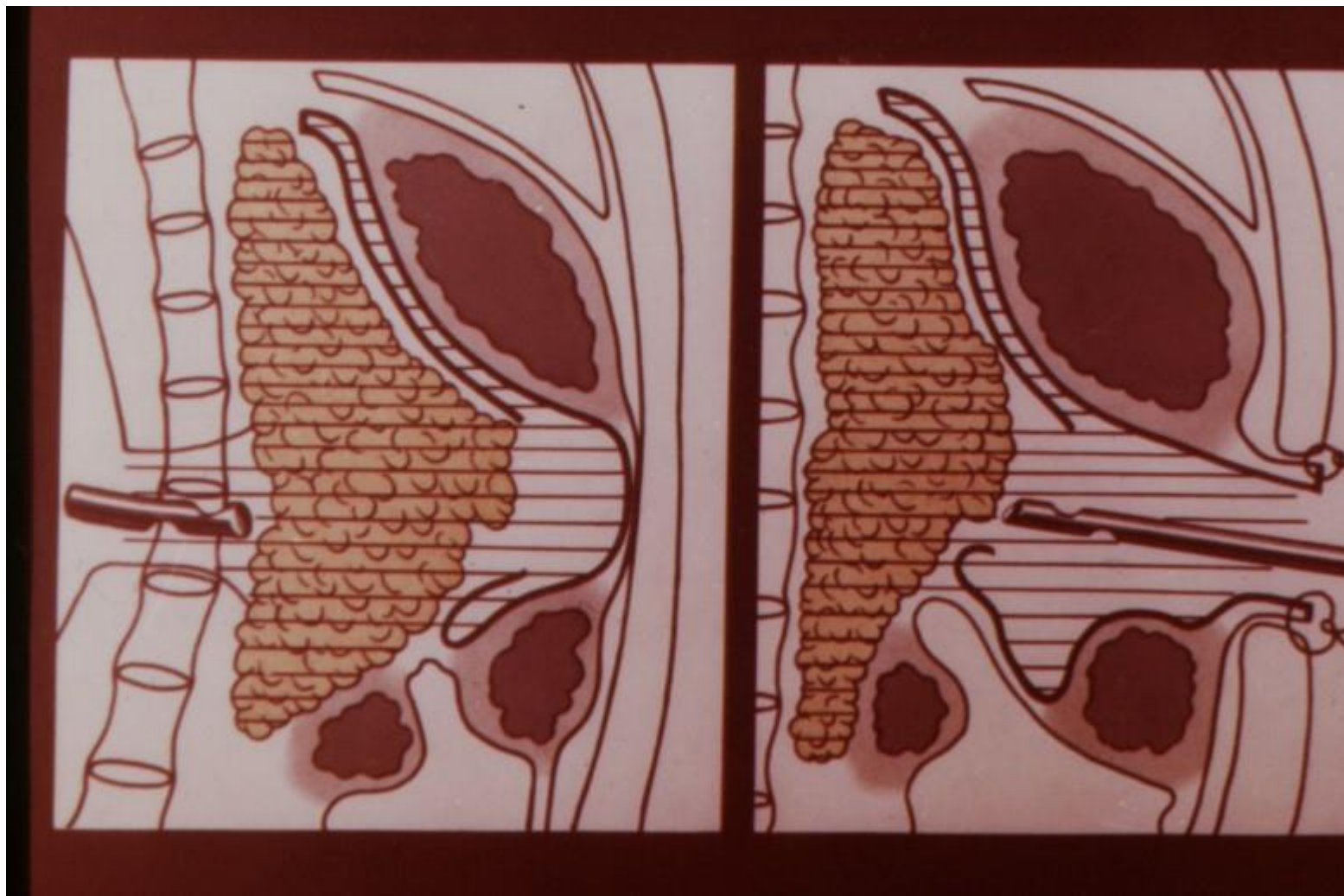
# Схема абдоминализации поджелудочной железы при панкреонекрозе



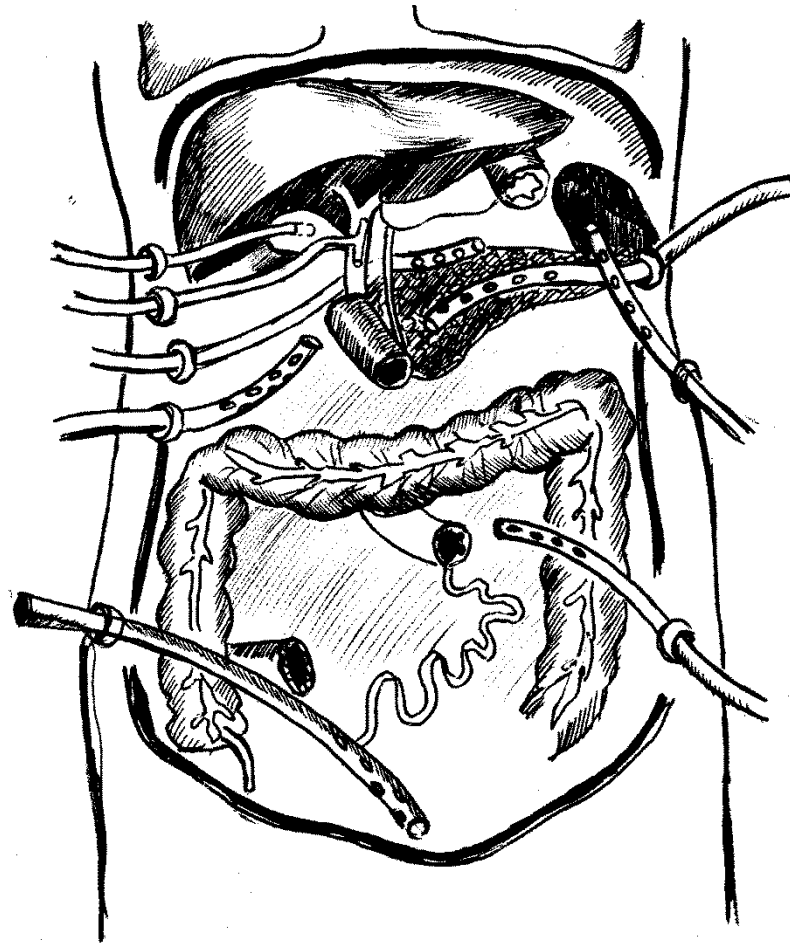
## Операции на поджелудочной железе.

- Операции на поджелудочной железе относятся к сложным оперативным вмешательствам. Доступы к железе могут быть как **внебрюшинные** (к задней поверхности железы), так и **чрезбрюшинные**, с рассечением желудочно-ободочной связки либо брыжейки поперечной ободочной кишки.

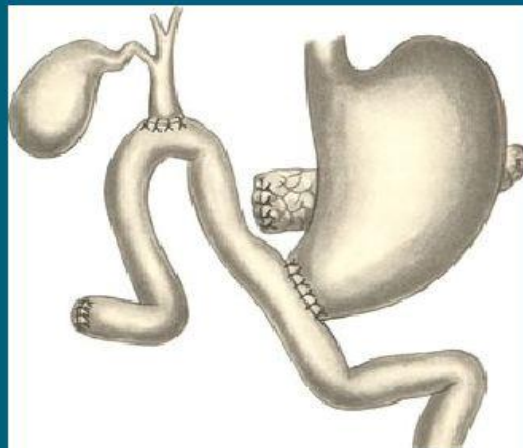
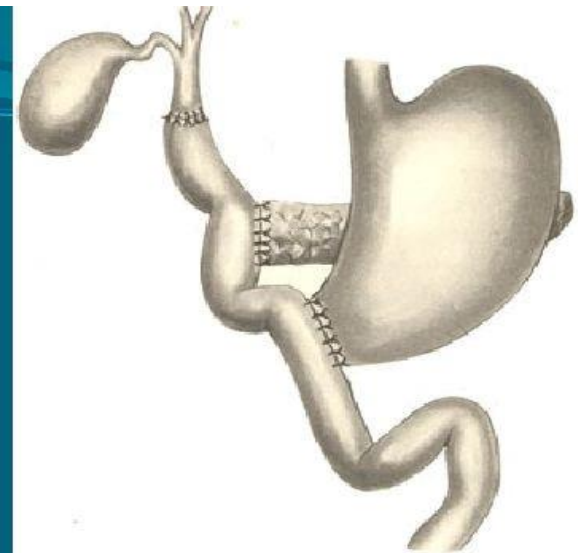
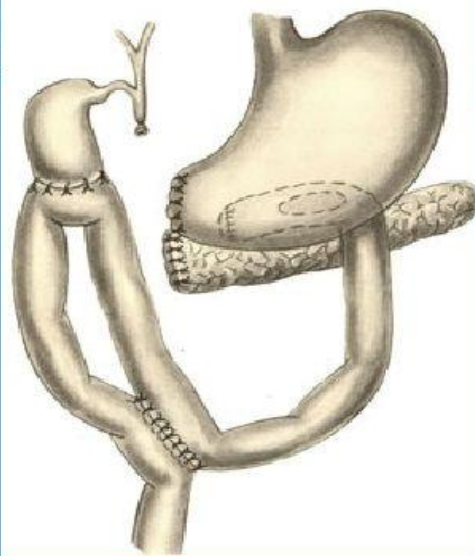
# Схемы дренирования при панкреонекрозе



# Схема дренирования брюшной полости при панкреонекрозе



# Резекции поджелудочной железы. Варианты реконструкций.



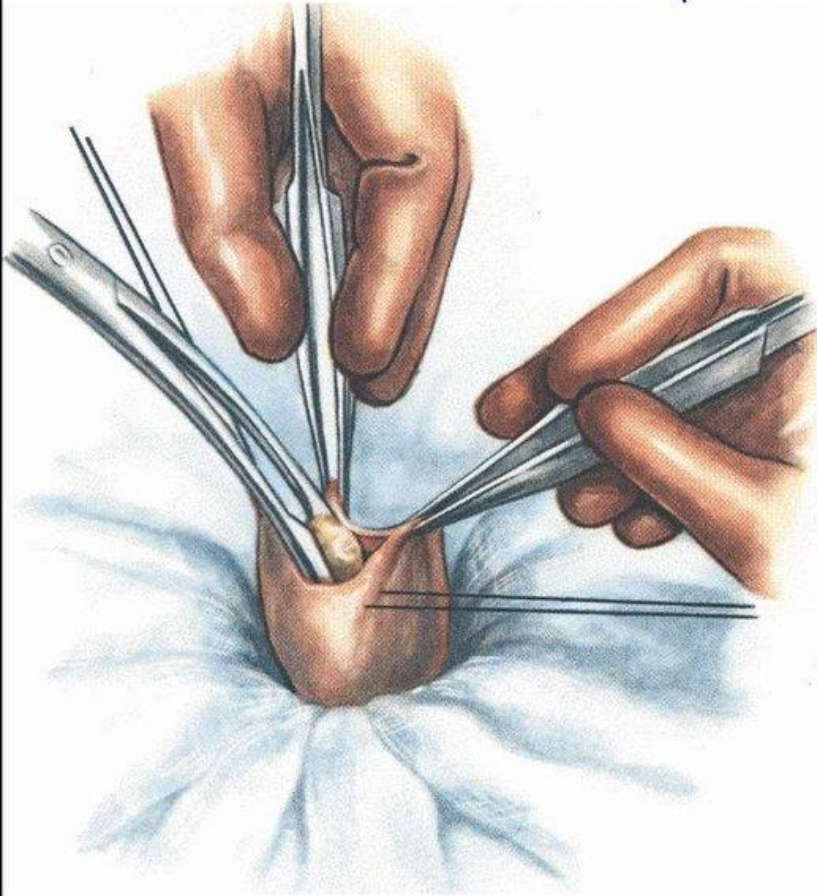


# Операции на желчном пузыре и желчевыводящих протоках

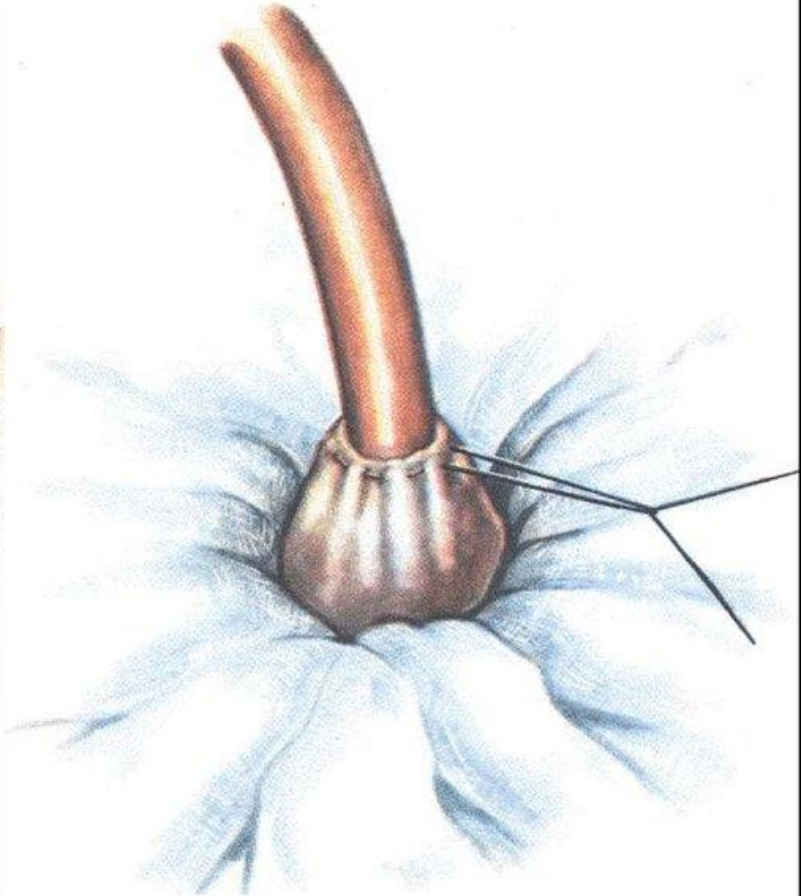
## Операции на желчном пузыре.

- **Холецистотомия** - операция рассечения стенки желчного пузыря для удаления камней из его полости с последующим ушиванием стенки пузыря.
- **Холецистостомия** - операция наложения наружного свища желчного пузыря. Выполняется у ослабленных больных для ликвидации явлений механической желтухи.
- **Холецистэктомия** - операция удаления желчного пузыря. Технически выполняется в двух модификациях: с выделением пузыря от **шейки** или **дна**. Выполняется при остром или хроническом воспалении желчного пузыря. В современных условиях все чаще применяется методика **лапароскопического удаления пузыря**.

# Холецистостомия

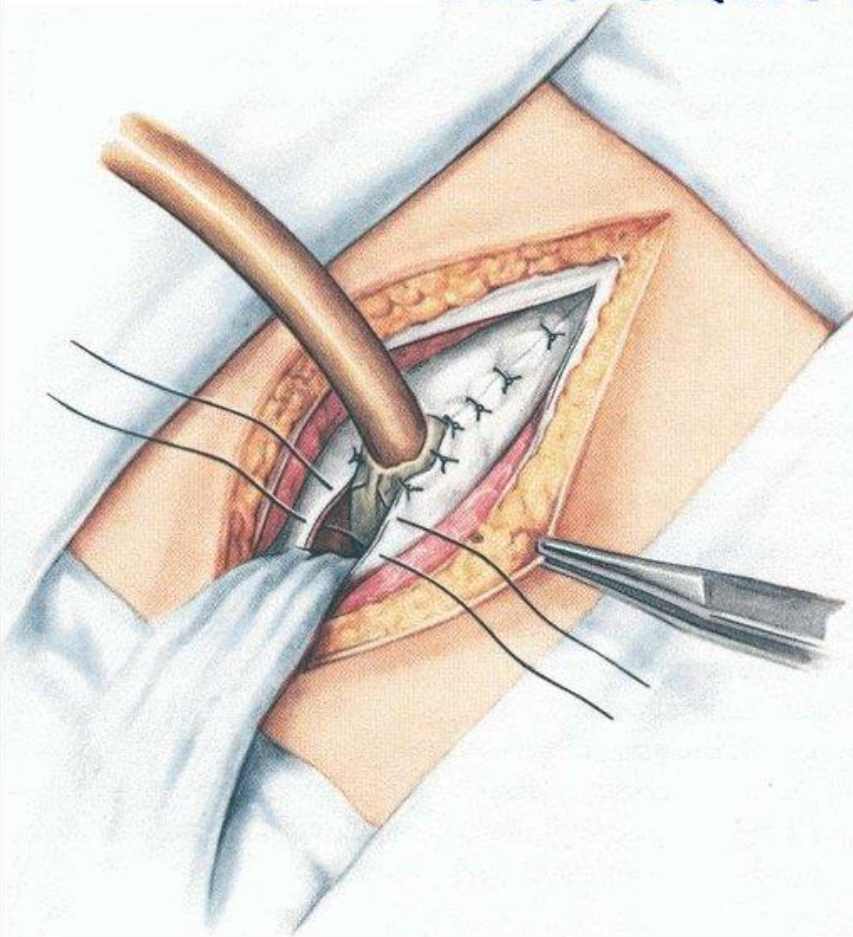


**Удаление камней  
из полости пузыря**

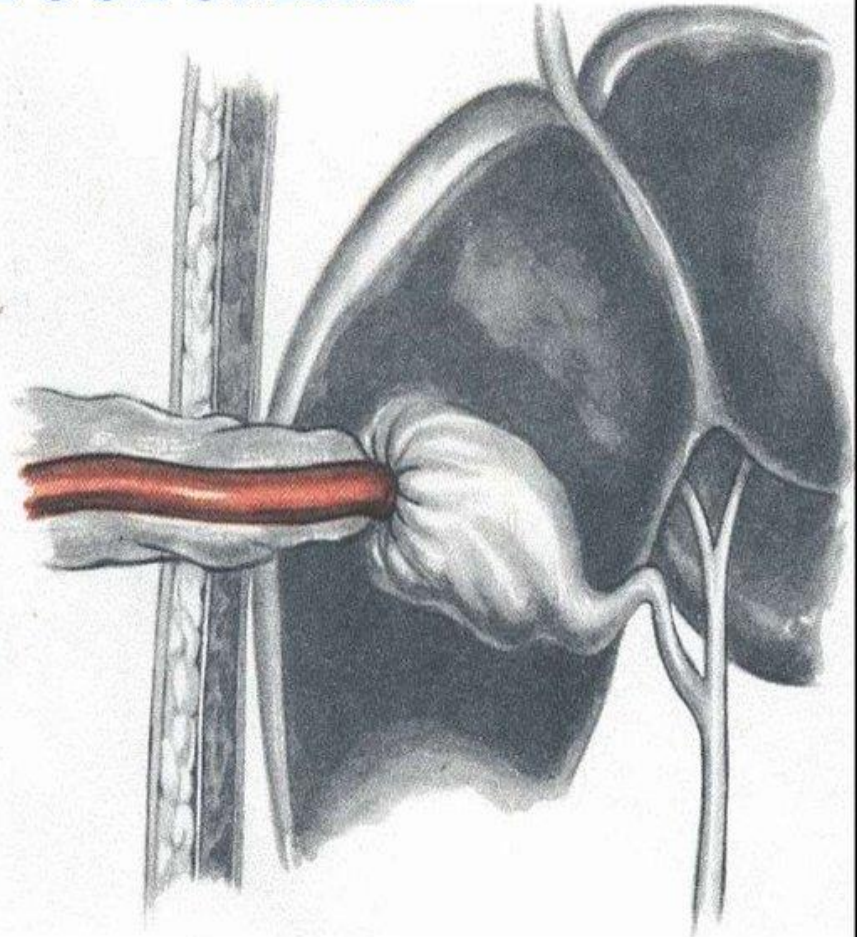


**Фиксация резинового  
дренажа к стенке пузыря**

# Холецистостомия

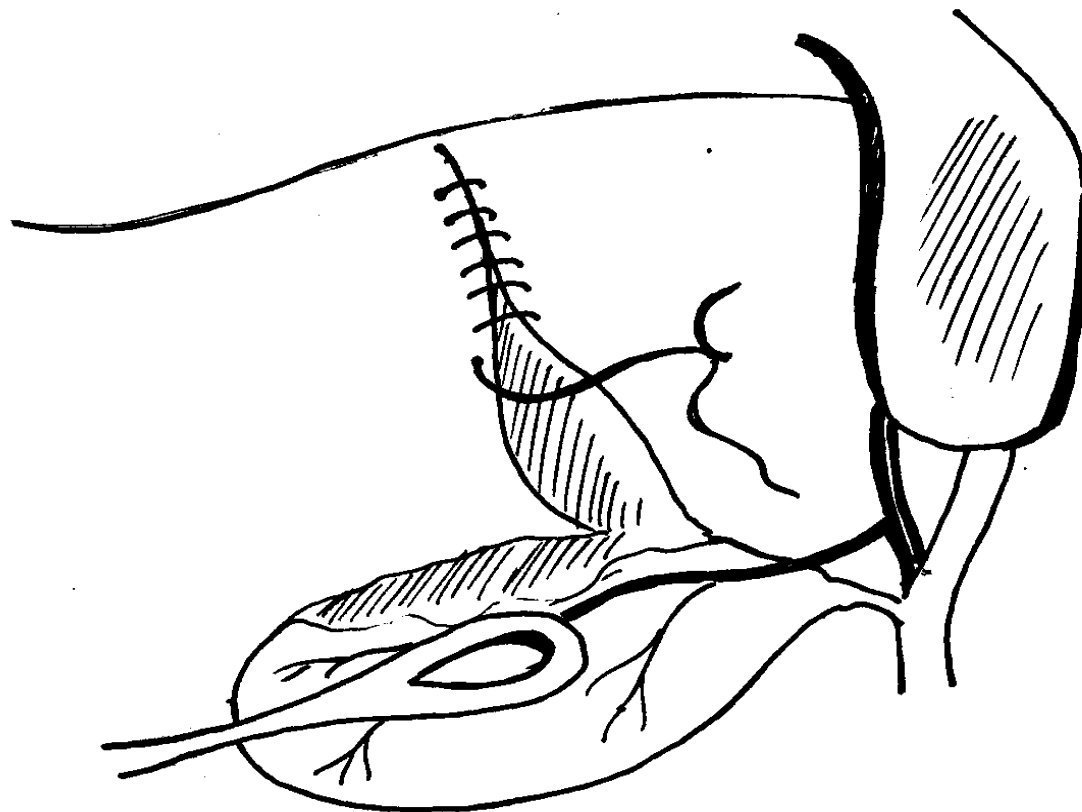


**Подшивание стенки пузыря  
к париетальной брюшине**

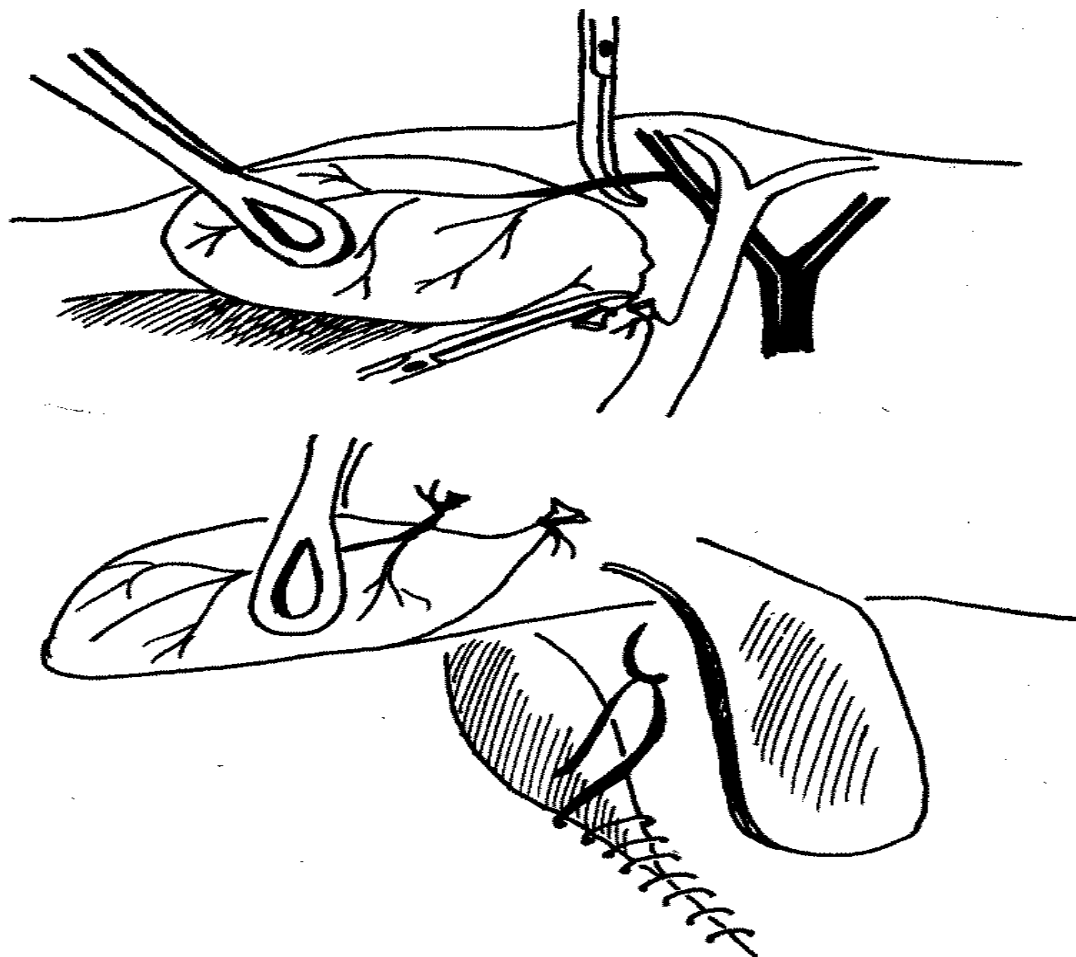


**Наложение свища желчного  
пузыря на протяжении (схема)**

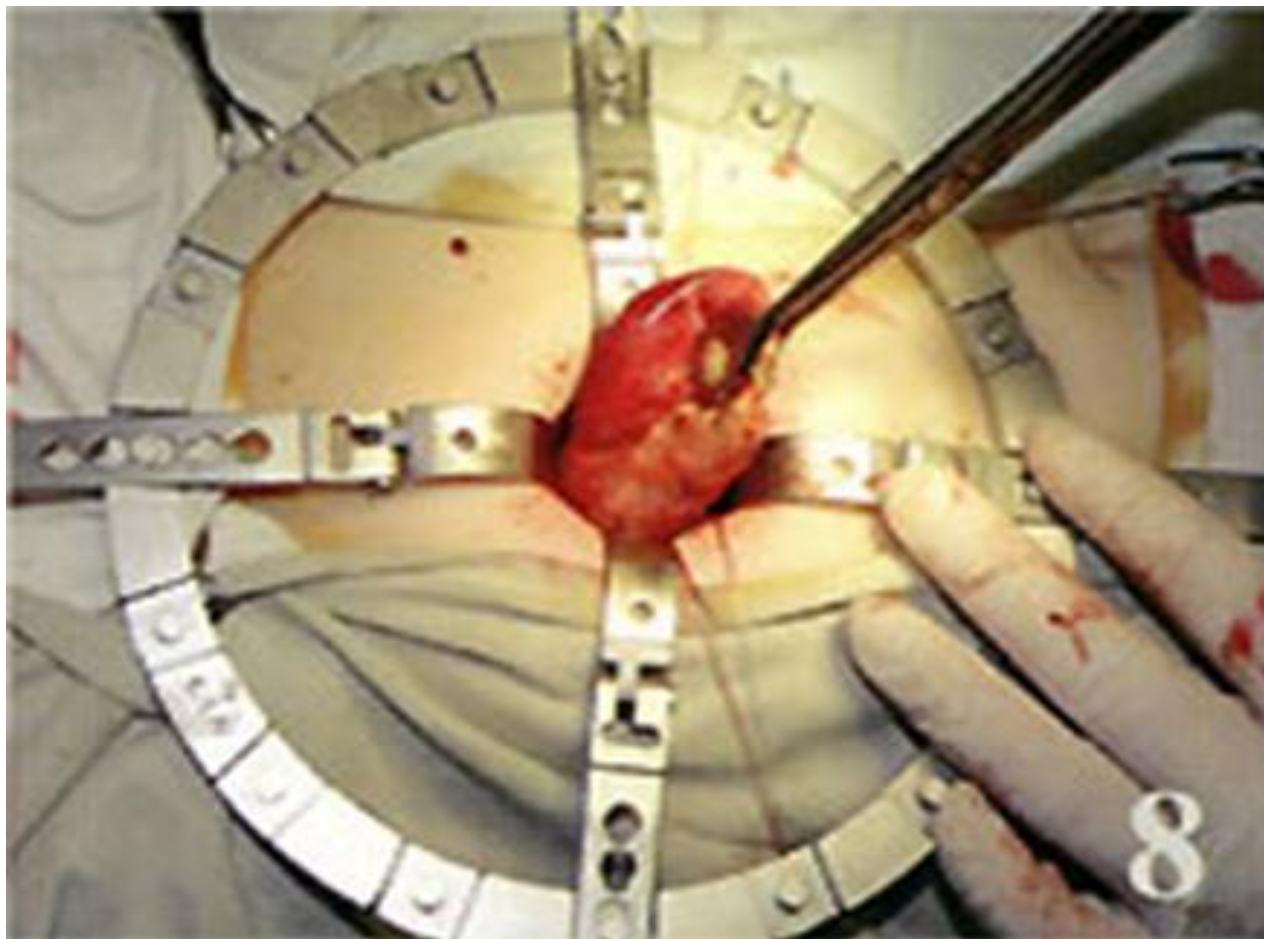
# Схема холецистэктомии («от дна»)



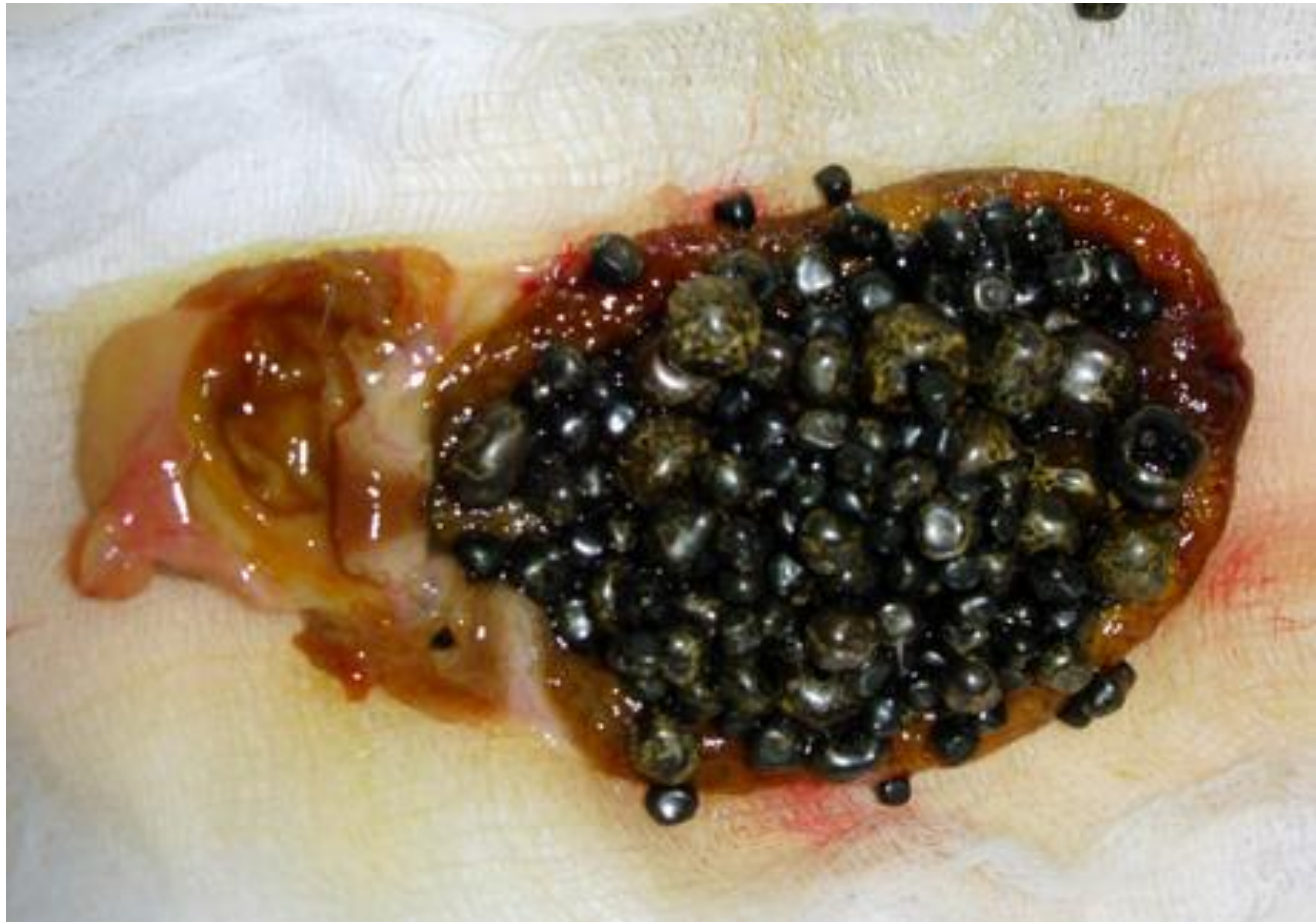# Схема холецистэктомии («от шейки»)



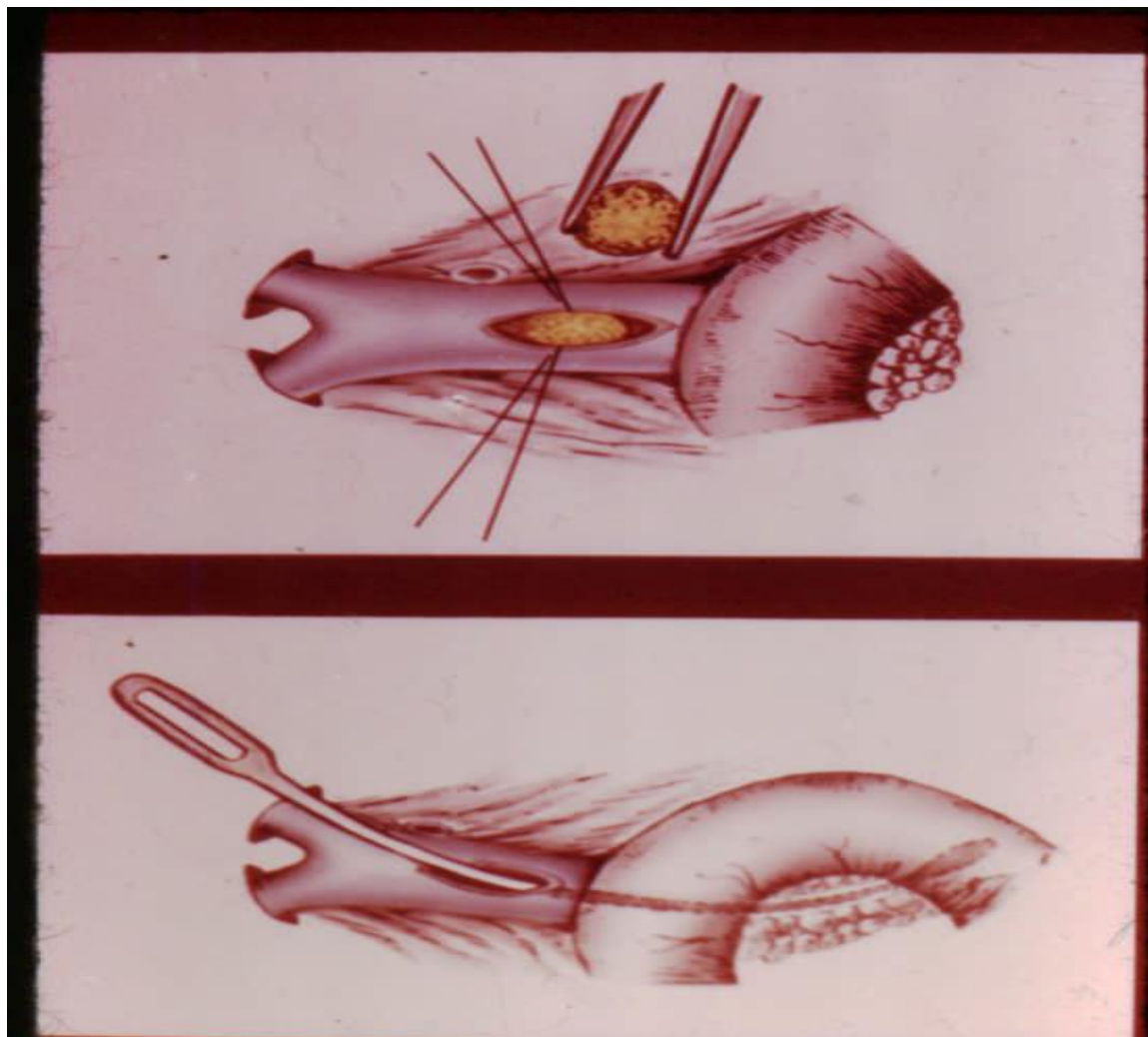
# Холецистэктомия из минидоступа (1).



# Калькулезный холецистит (макропрепарат)

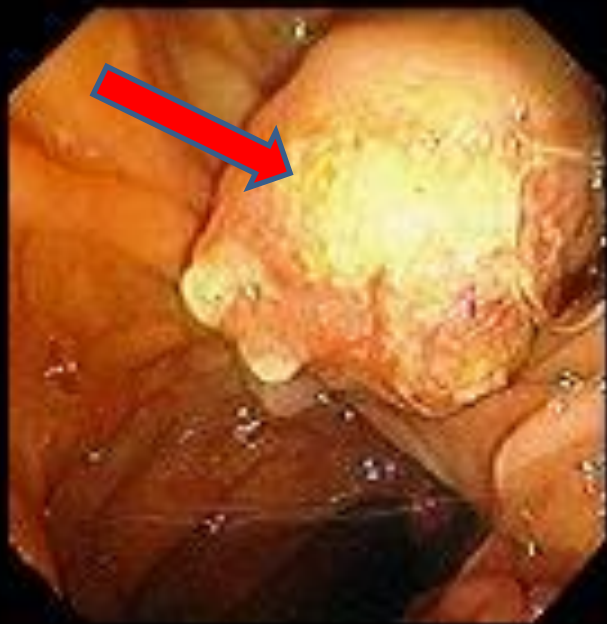

# Схема холедохолитотомии

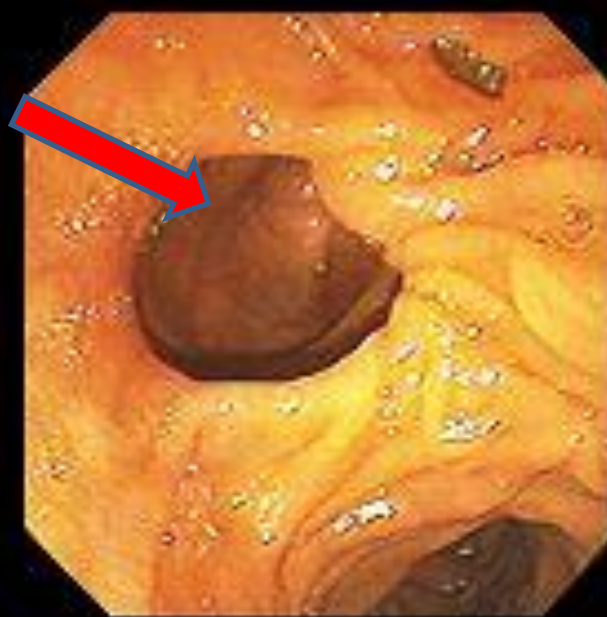



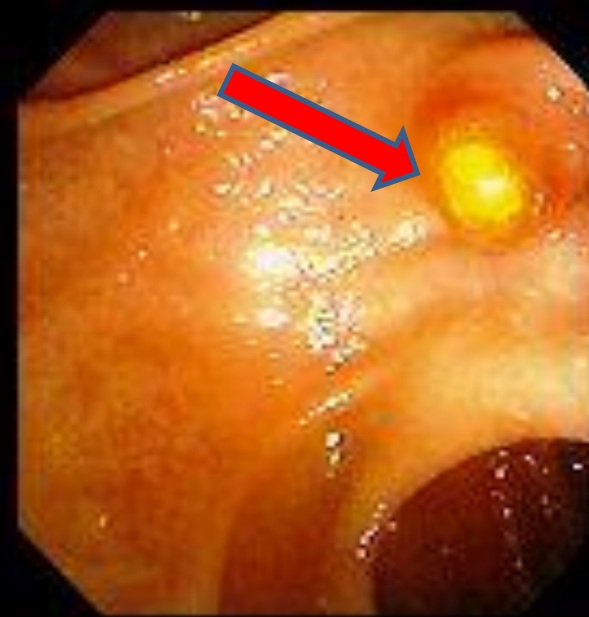
# Эзофагогастродуоденоскопия (ЭГДС).



рак БДС

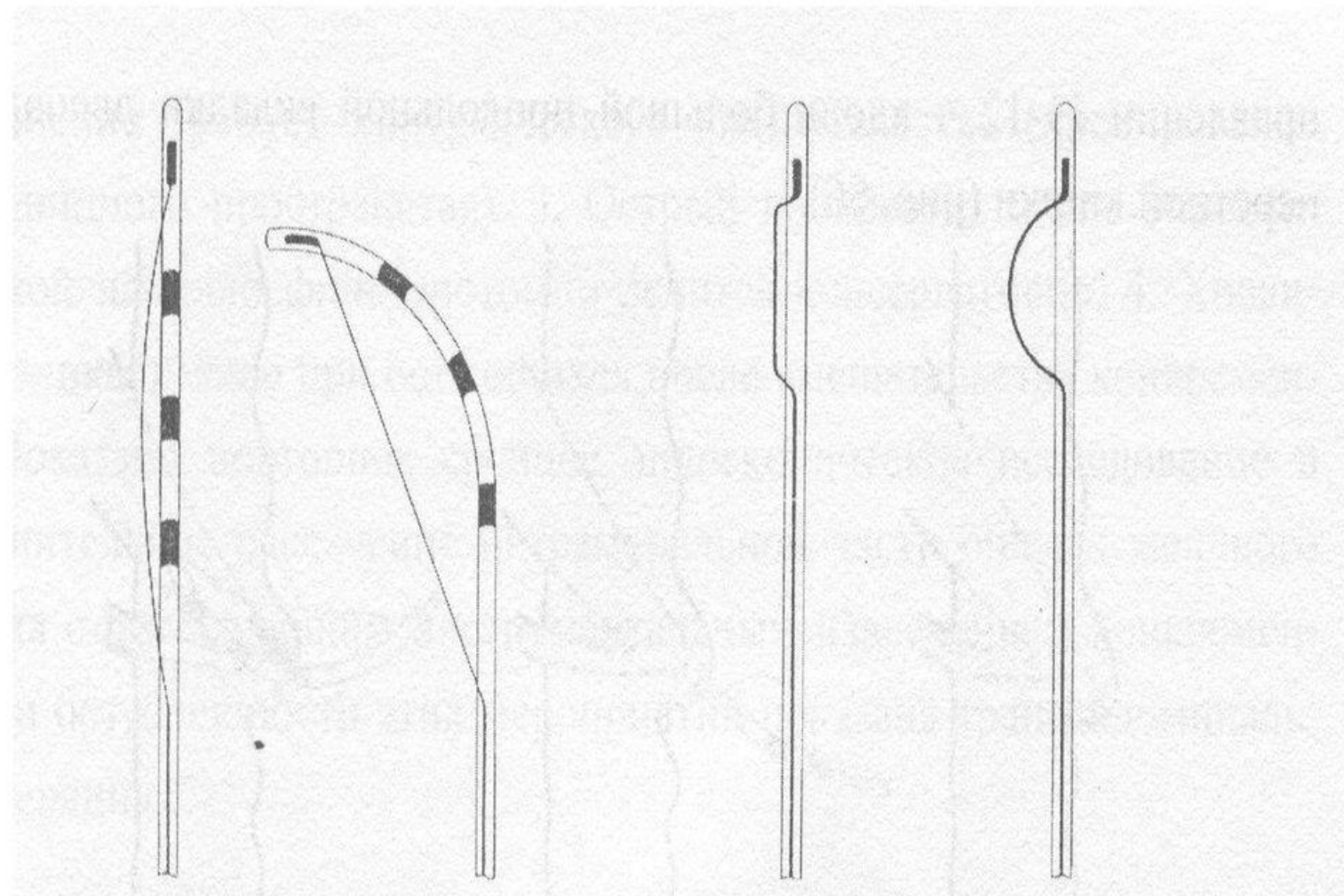


дивертикулы ДПК

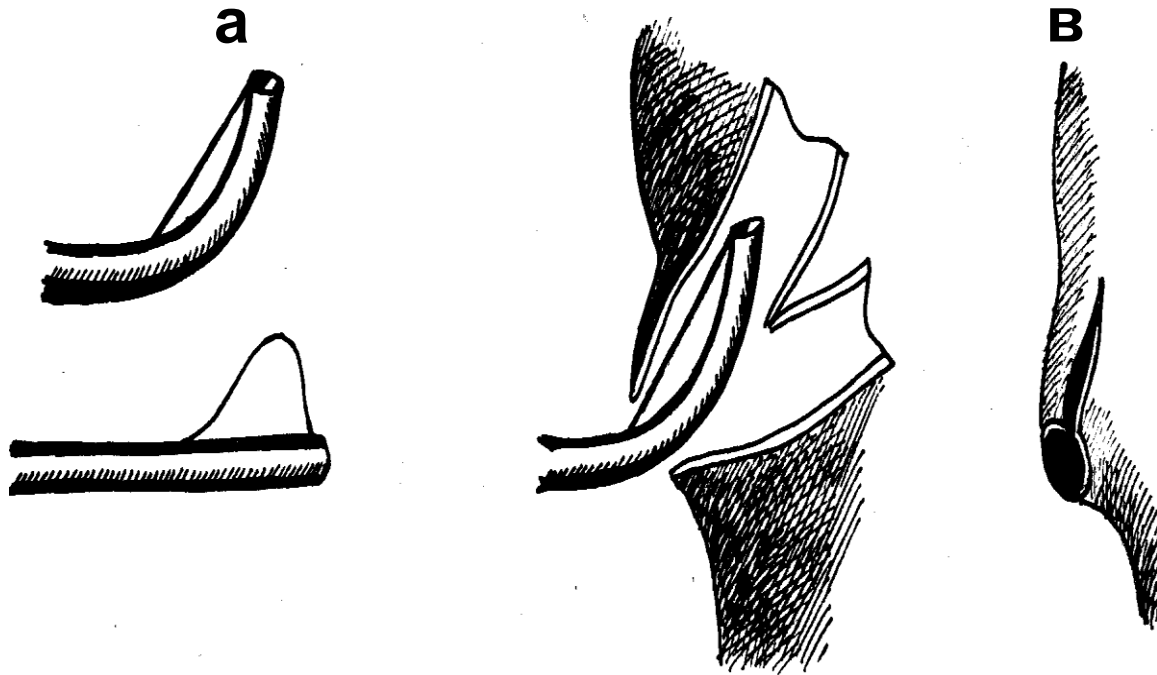


вклиненный камень

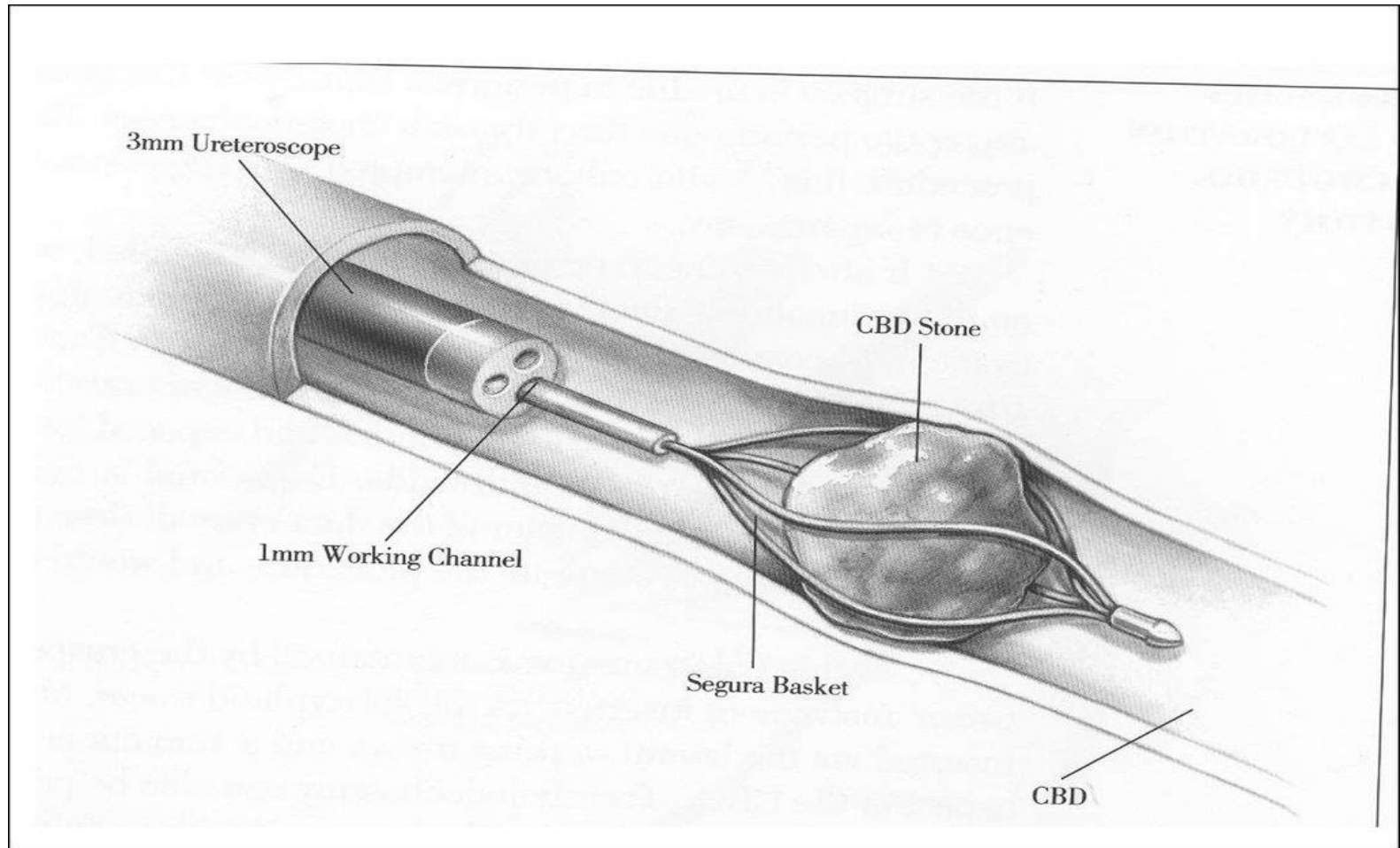
# Папиллотомические петли



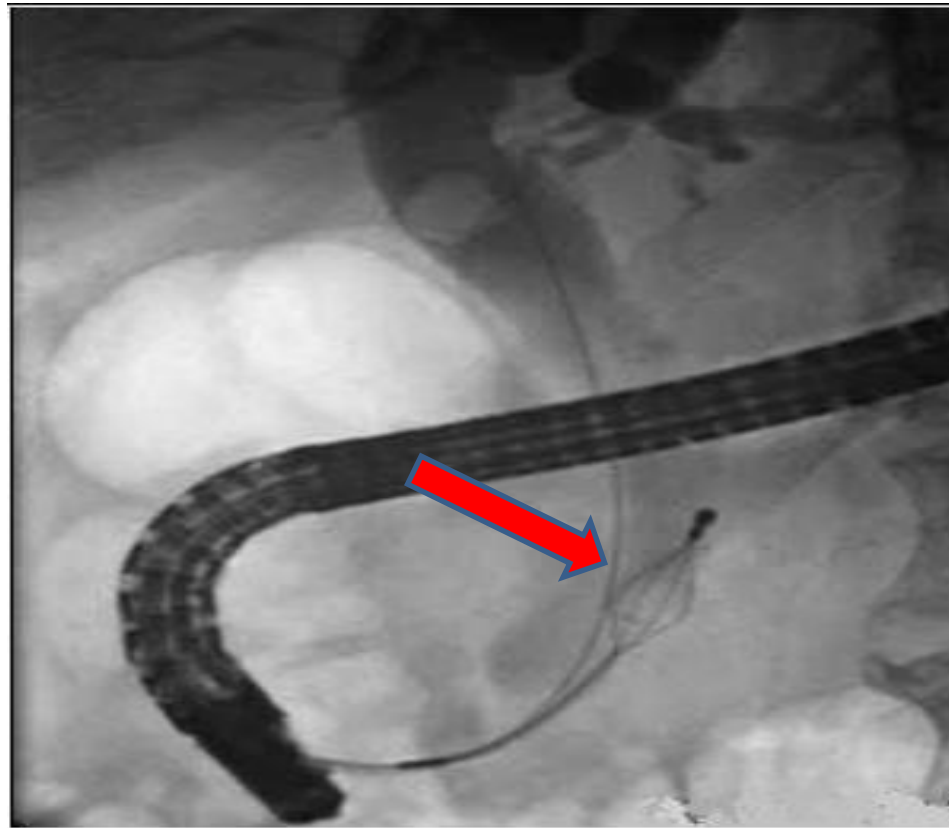
# Схема эндоскопической папиллотомии



# Схема эндоскопической холедохолитотрипсии



**Извлечение конкремента из  
холедоха корзиной Дормиа.  
Эндоскопия.**

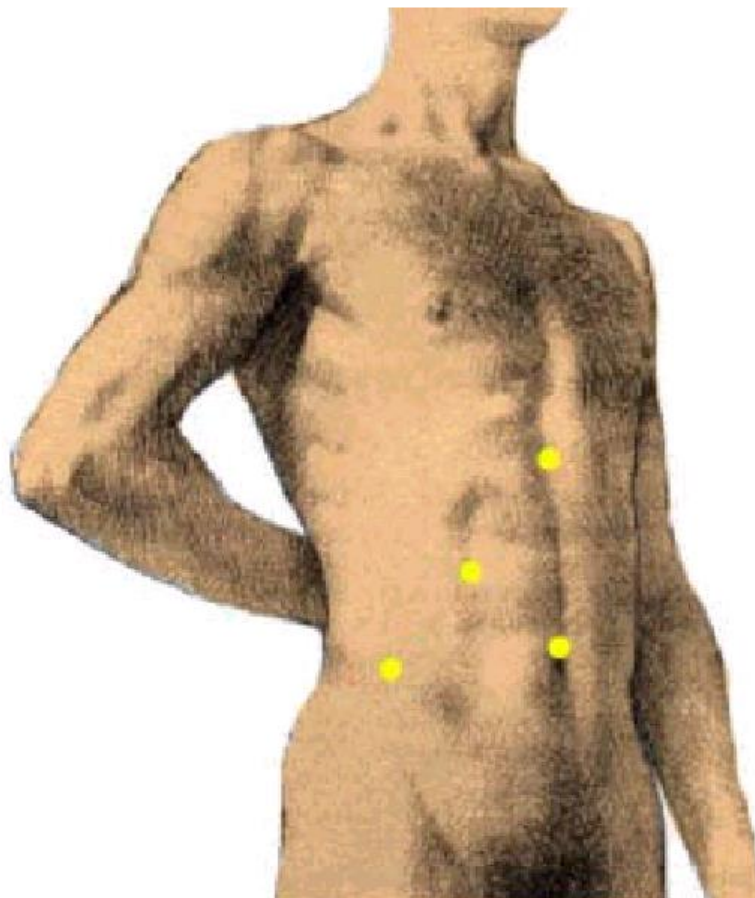


# Лапароскопическая холецистэктомия

**E. Mucbe 1985**



# Места проколов брюшной стенки для выполнения ЛЭ.

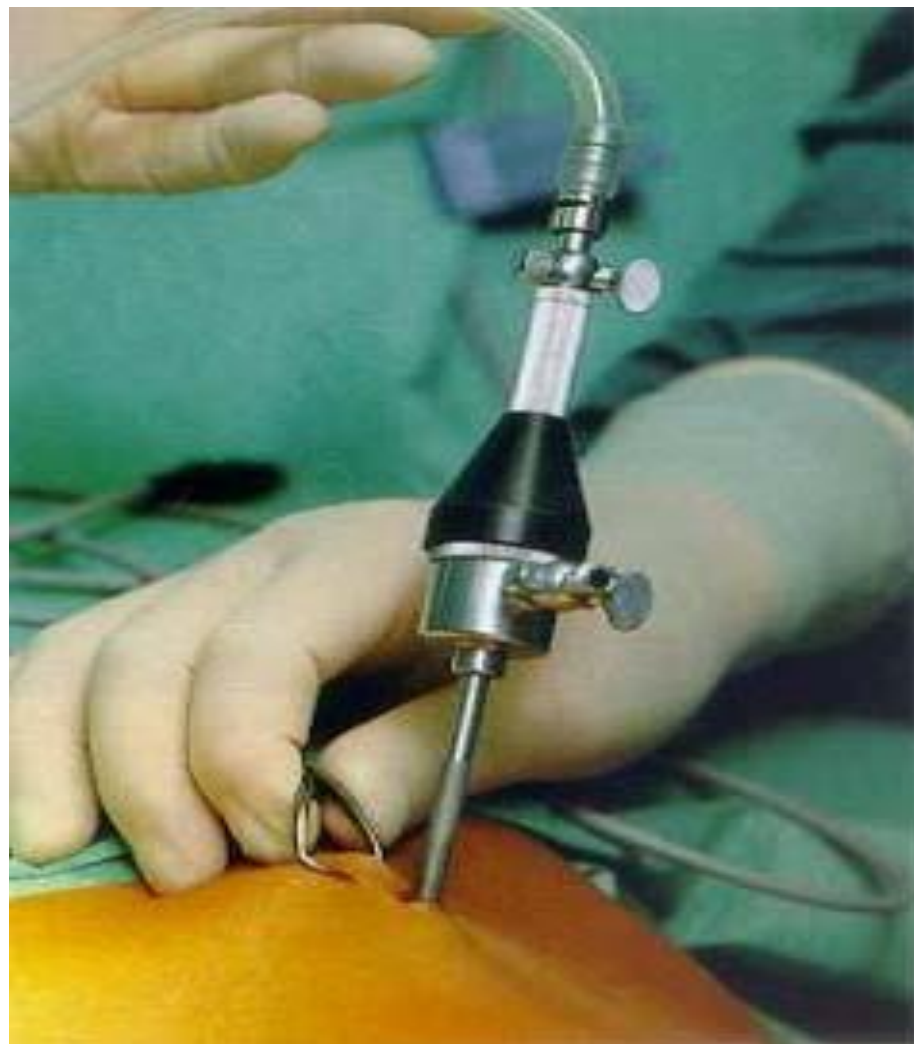

# Общий вид лапараскопа





**В брюшную полость  
введен троакар**

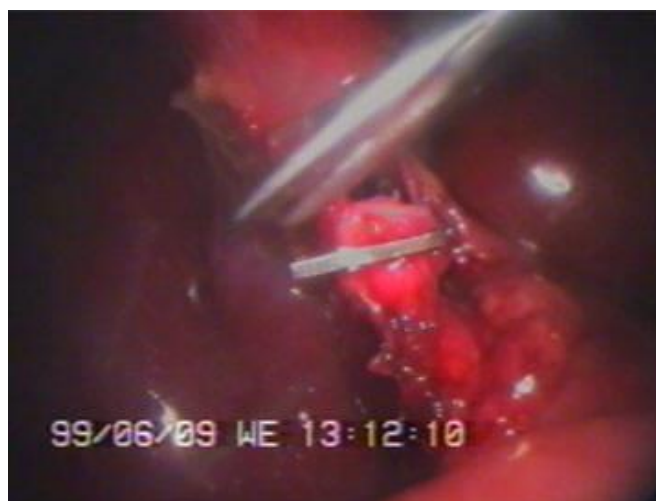
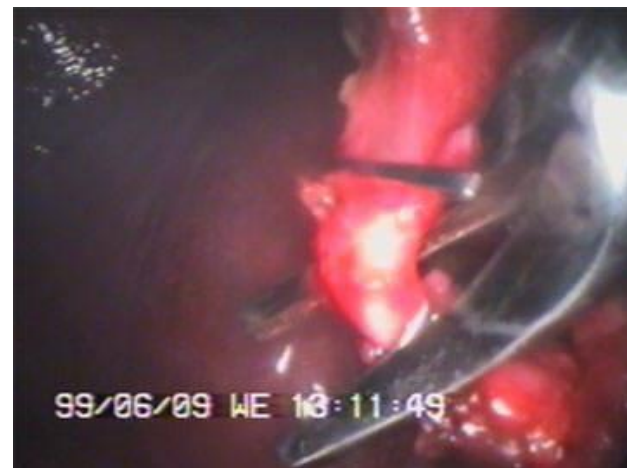
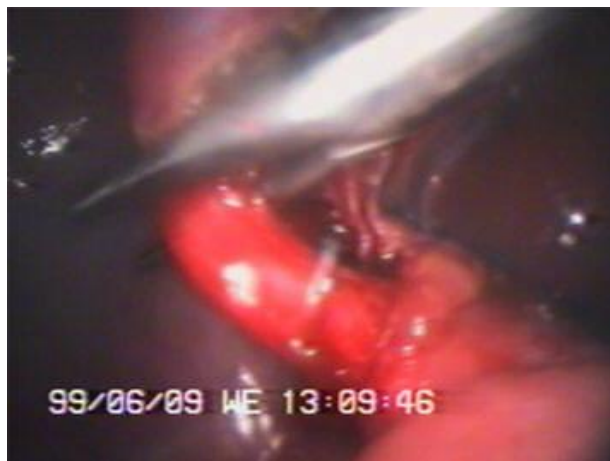

# Рабочие инструменты для эндовидеохирургии.

специальные инструменты для выполнения лапароскопического



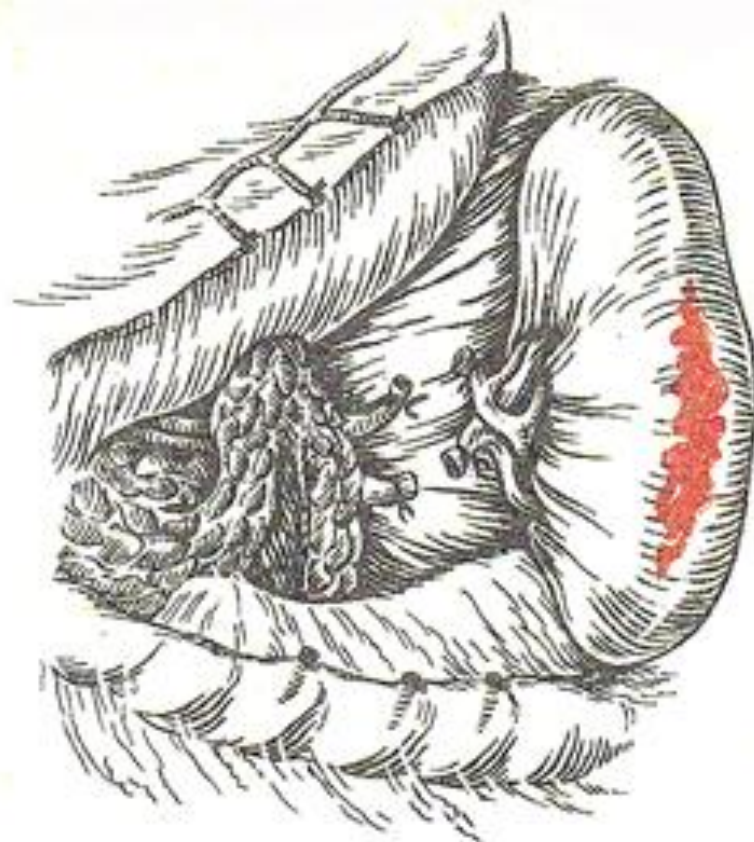
# Этапы лапароскопического рассечения пузырного протока



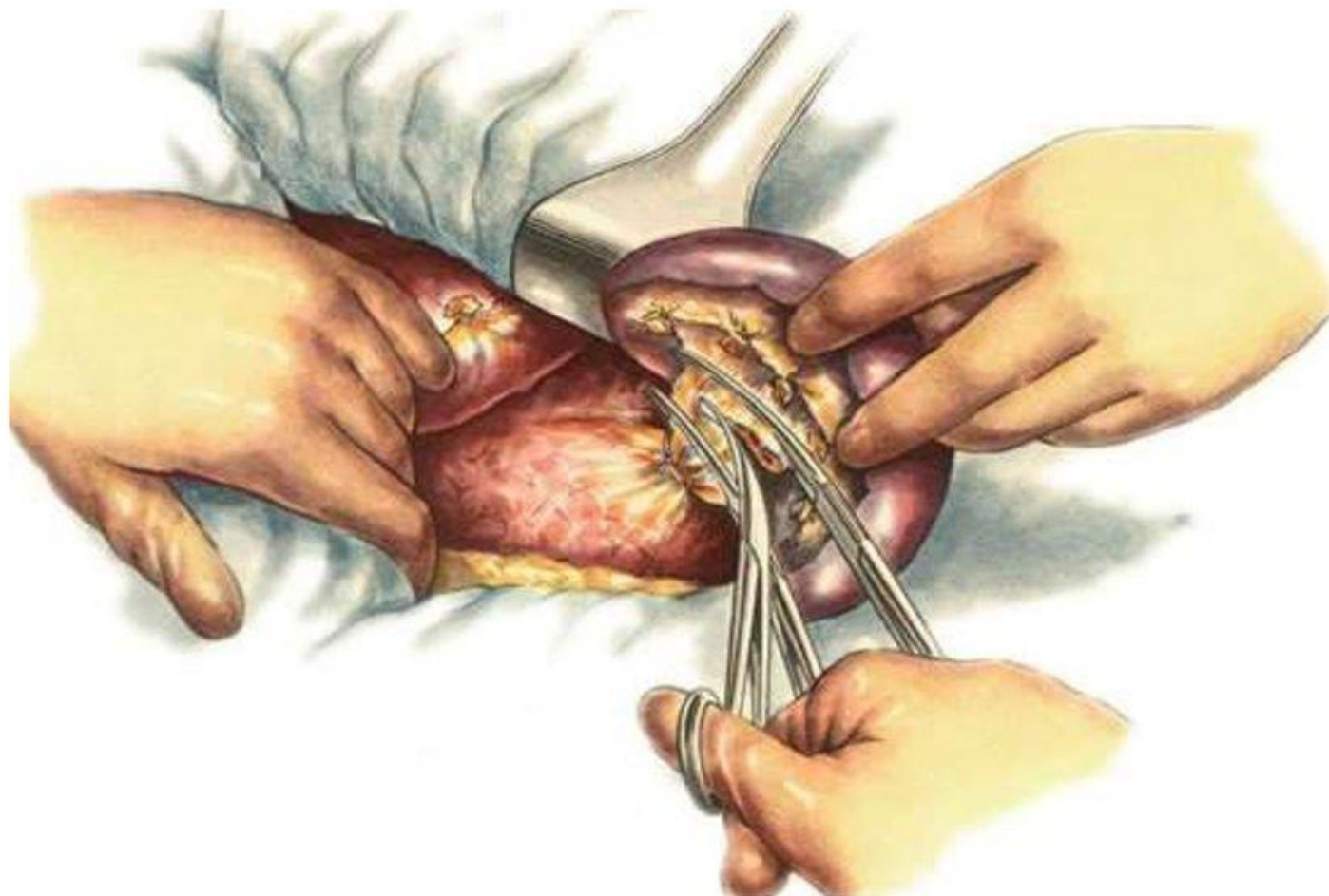
# Операции на селезенке.

- **Операции при ранениях и разрывах селезенки.**
- **Кисты, абсцессы, опухоли селезенки.**
- **Спленомегалия.**

# *Перевязка селезеночной артерии и вены*

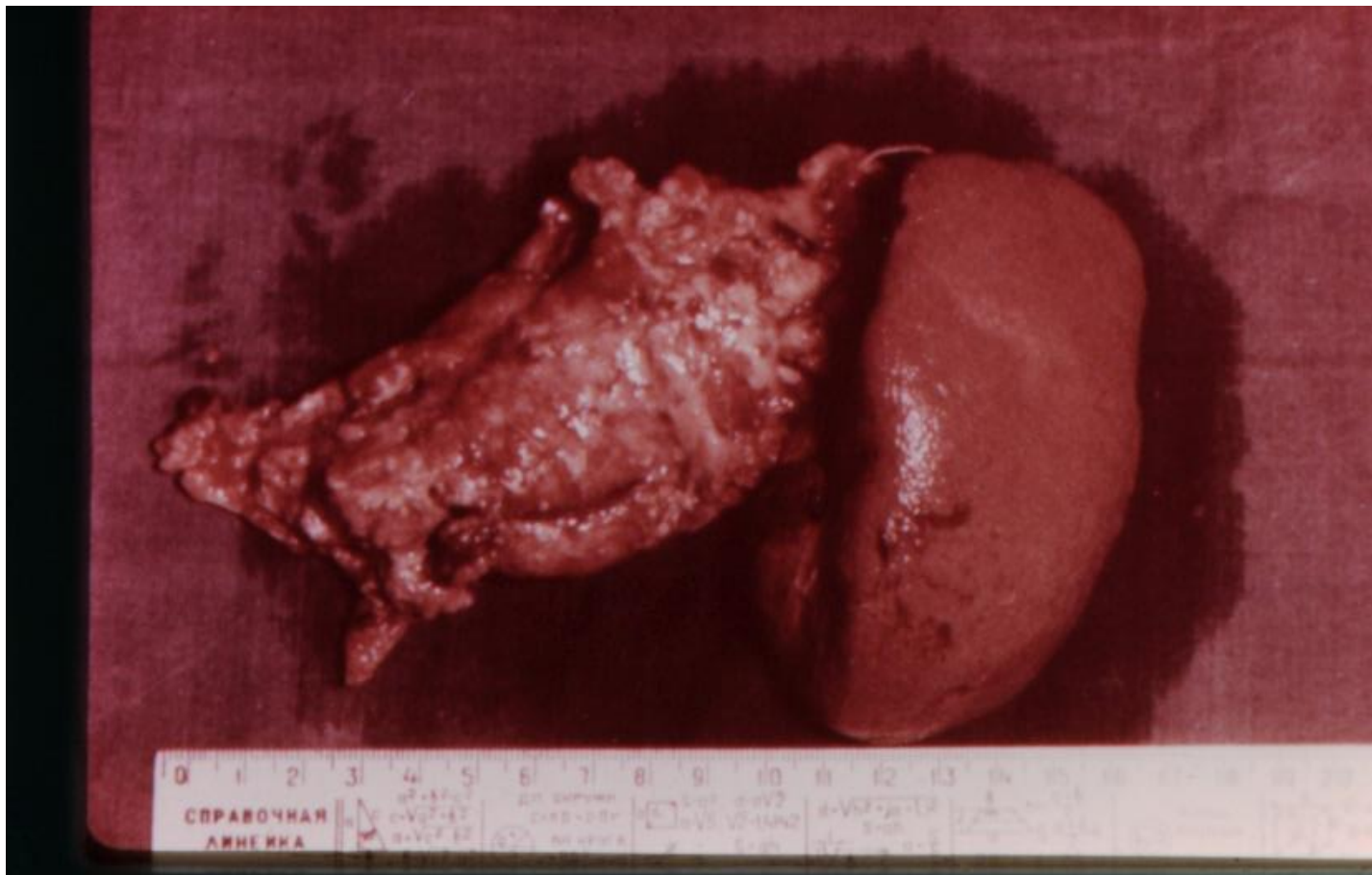


# Спленэктомия



Рассечение ножки селезенки между зажимами.

# Макропрепарат тела и хвоста поджелудочной железы и селезенки при панкреонекрозе

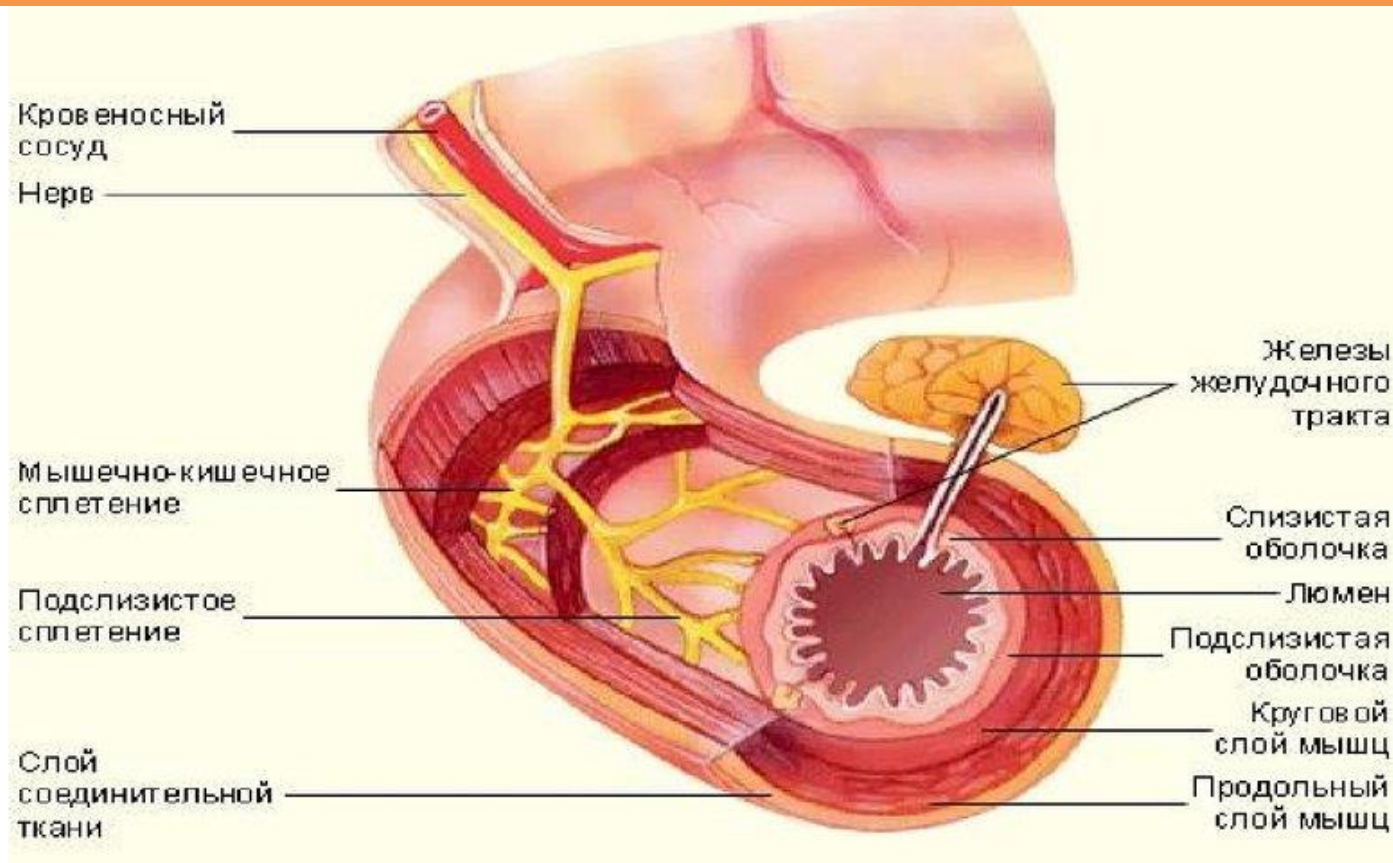


**Операции на кишечнике.  
Кишечный шов.**



# Футлярное строение стенки

## ТОНКОЙ КИШКИ

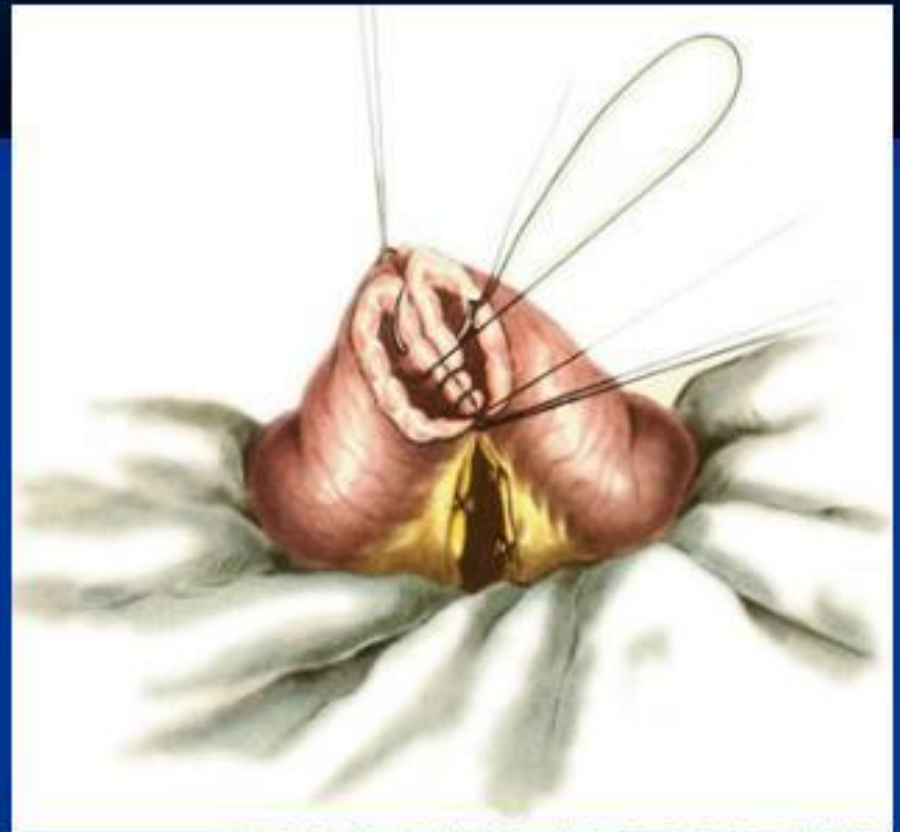
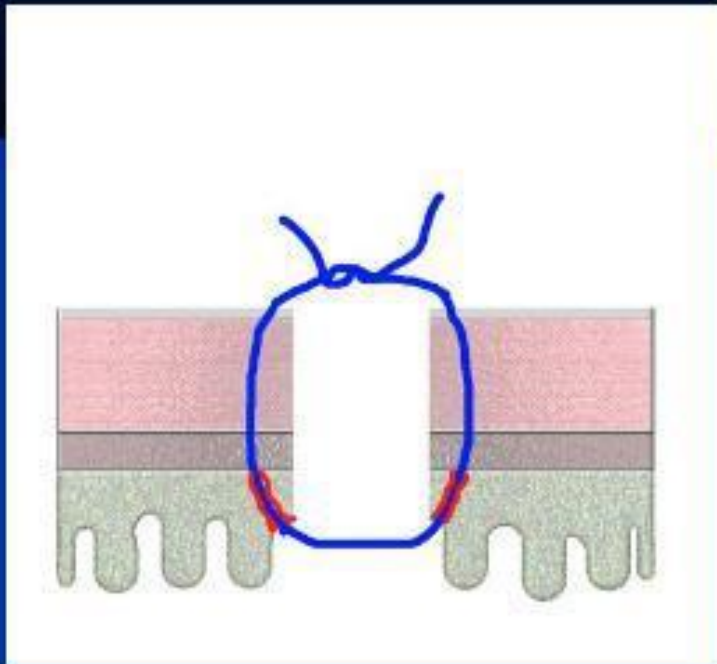


# **Требования, предъявляемые к кишечным швам**

- 1. ГЕРМЕТИЧНОСТЬ**
- 2. МЕХАНИЧЕСКАЯ ПРОЧНОСТЬ**
- 3. ГЕМОСТАТИЧНОСТЬ**
- 4. «АСЕПТИЧНОСТЬ»**

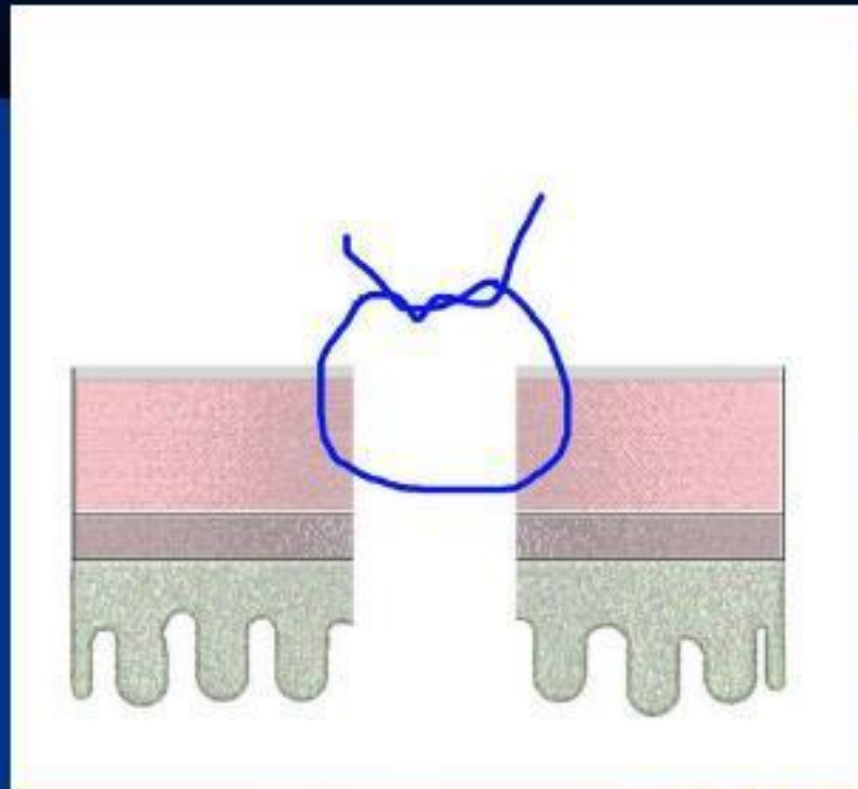
# Однорядные швы

Краевой через все слои шов Жели



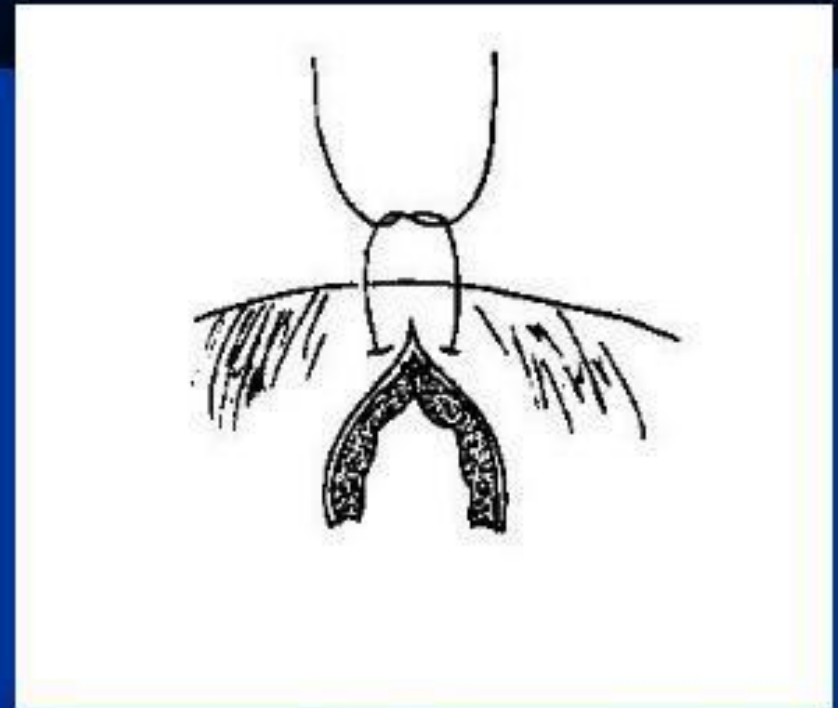
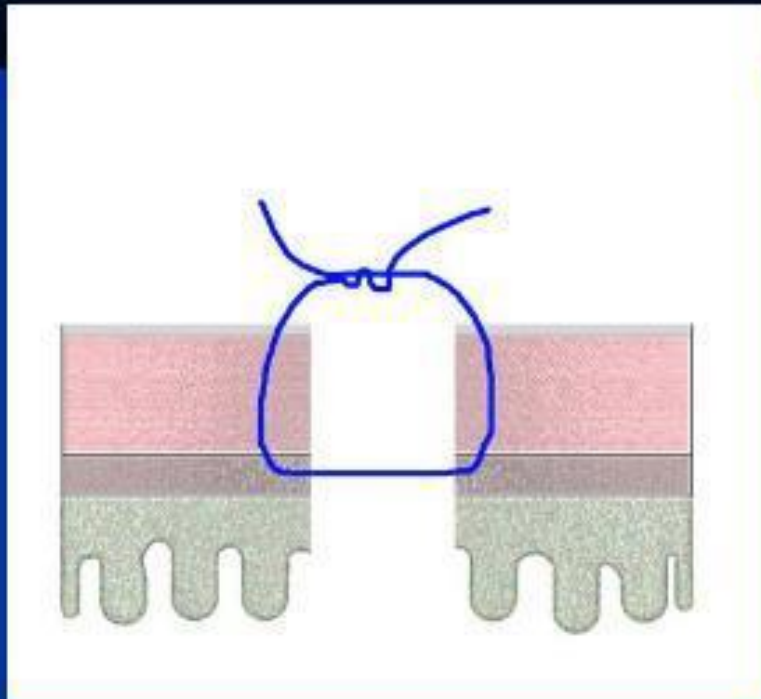
# Однорядные швы

Краевой серозно-мышечный шов Бира



# Однорядные швы

Краевой серозно-мышечно-подслизистый шов Пирогова



# Однорядные швы

Краевой серозно-мышечно-подслизистый шов с внутренним расположением узелков Матешука

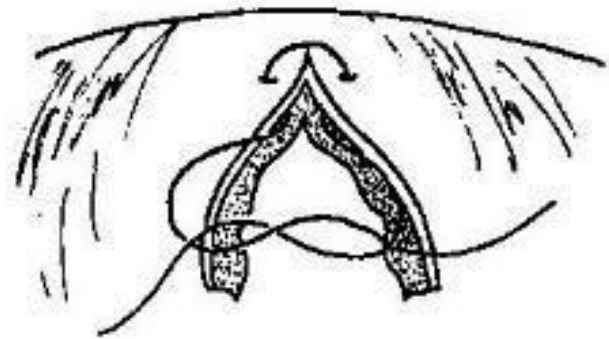
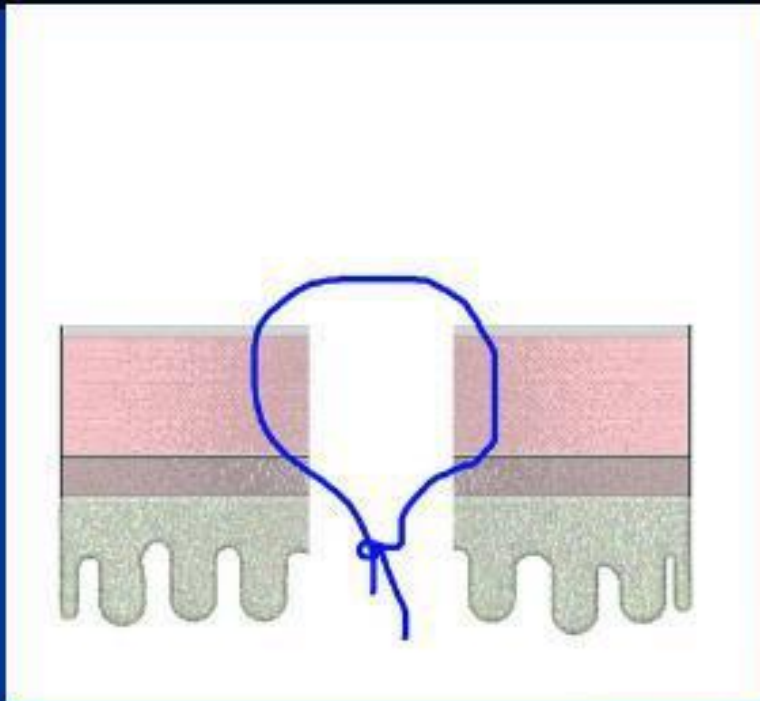
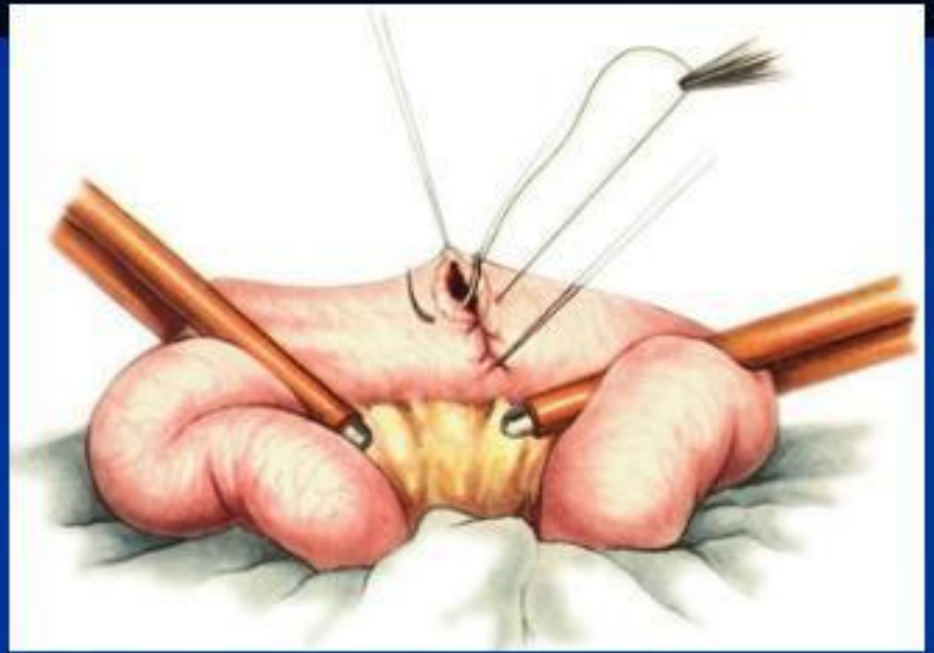
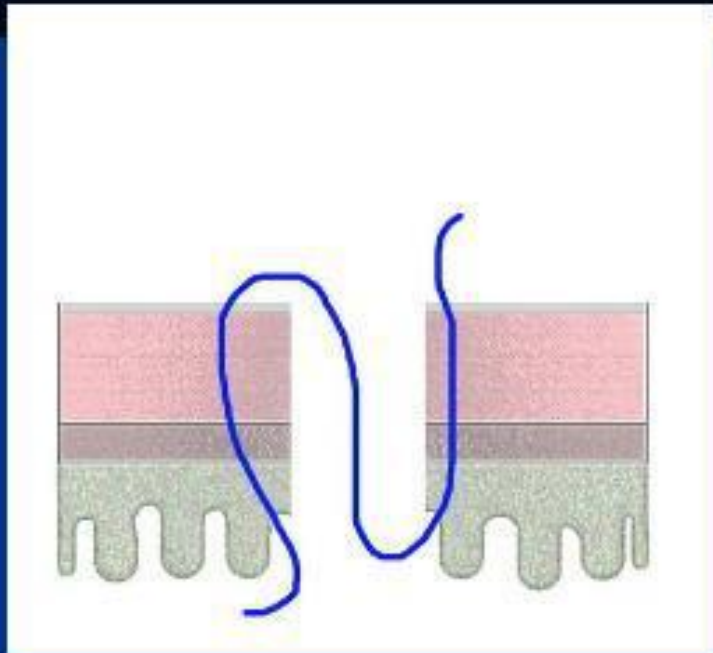


Рис. 31 Однорядный внутриузелковый шов Матешука.

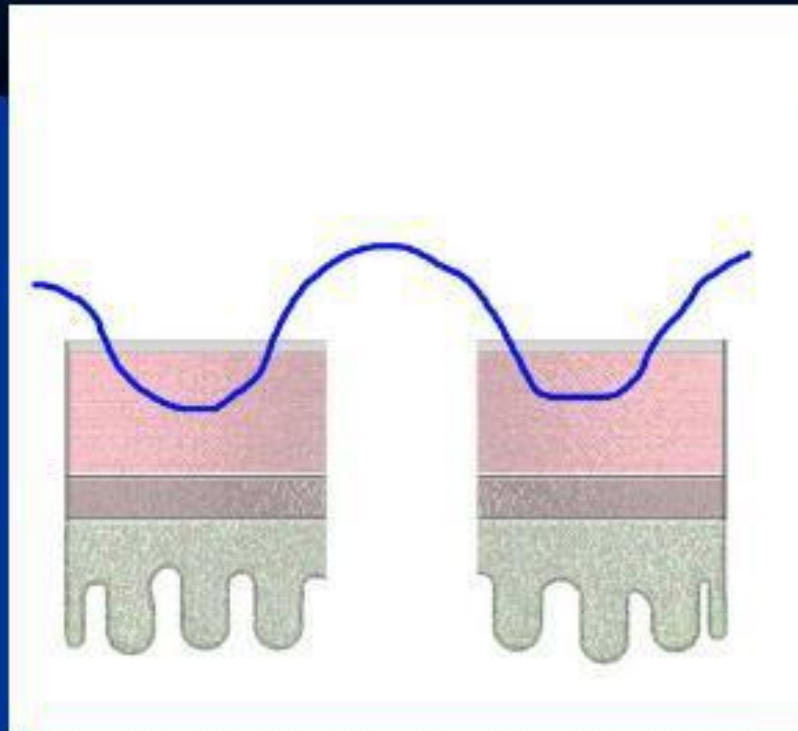
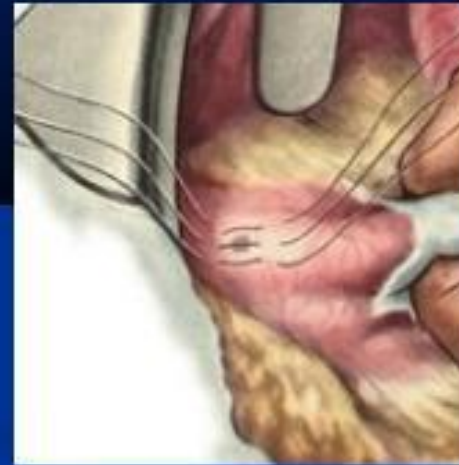# Однорядные швы

Скорняжный (вворачивающий) шов Шмидена

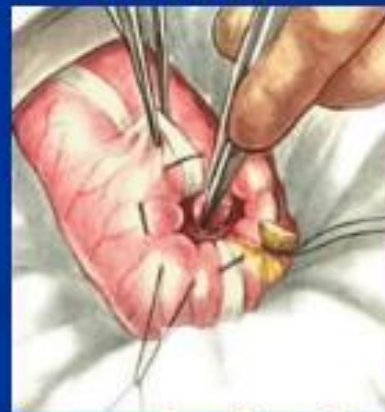

# Однорядные швы

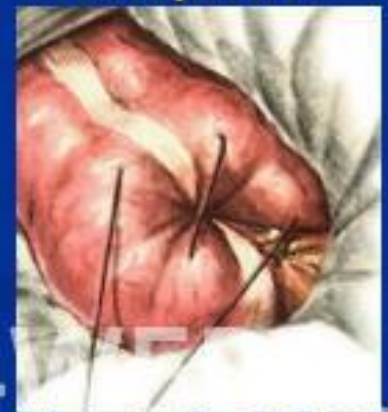Серозно-серозный шов Ламбера



кисетный



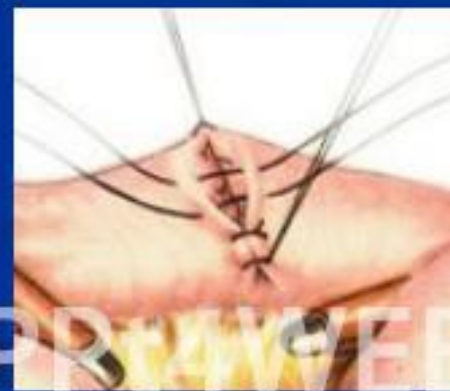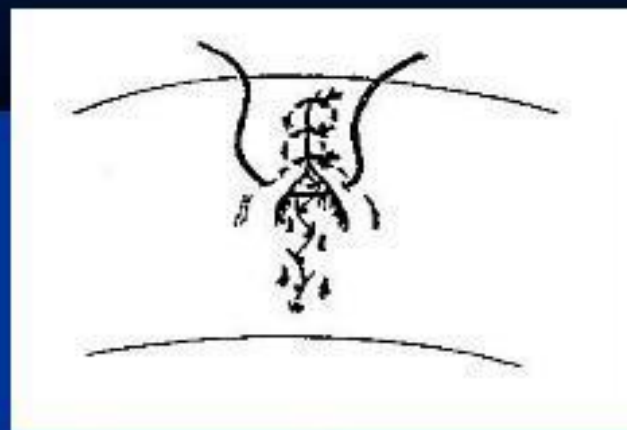
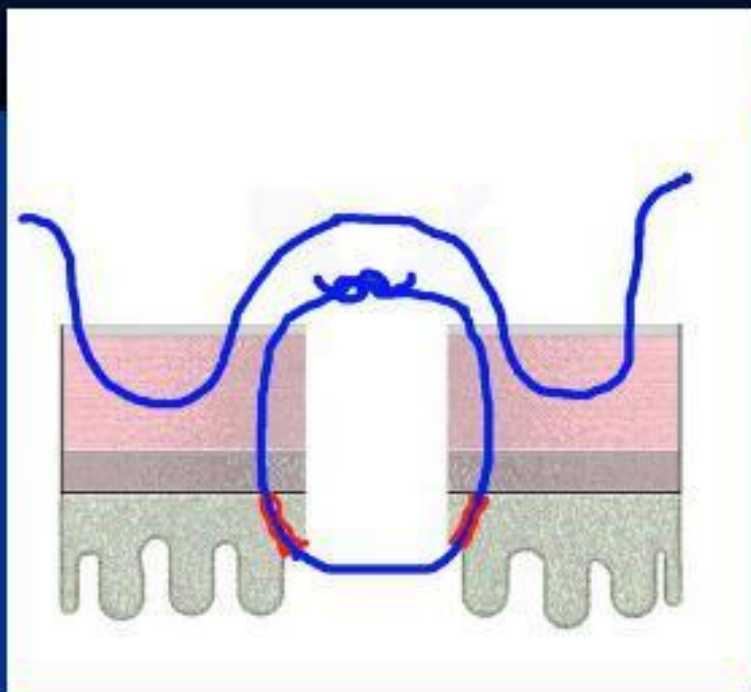
Z-образный



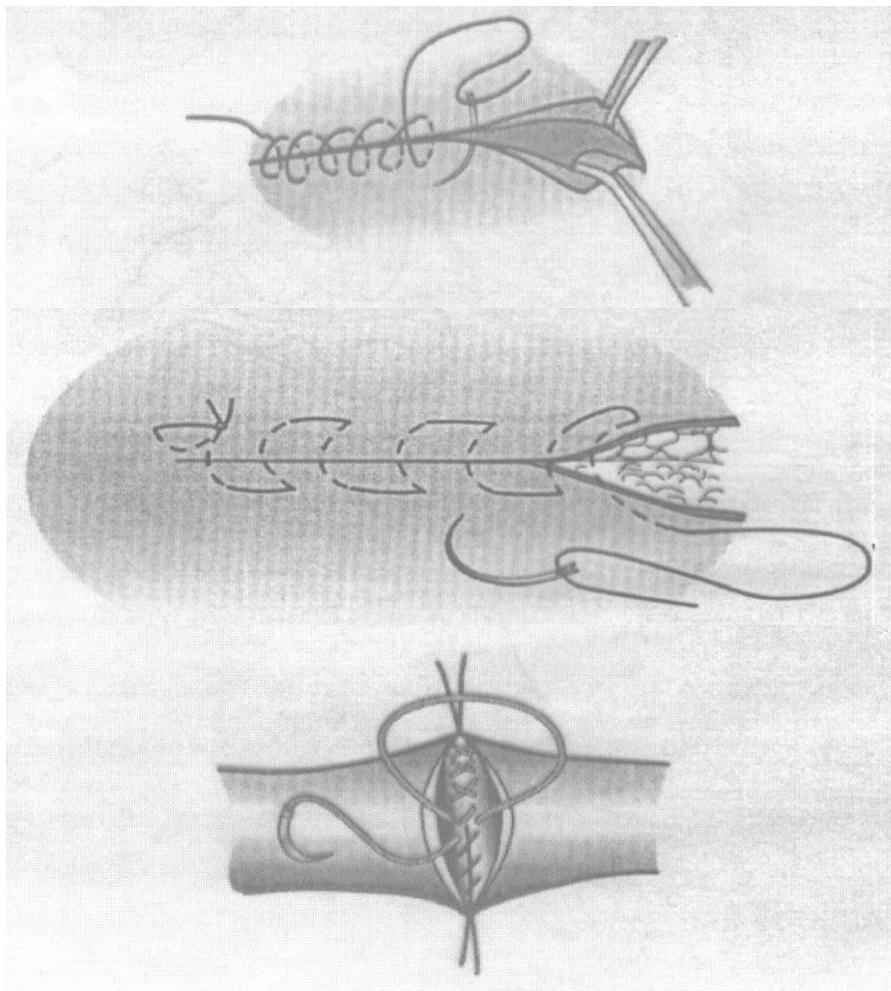


# Двухрядные швы

Шов Альберта: шов Жели и шов Ламбера



# Разновидности непрерывного шва

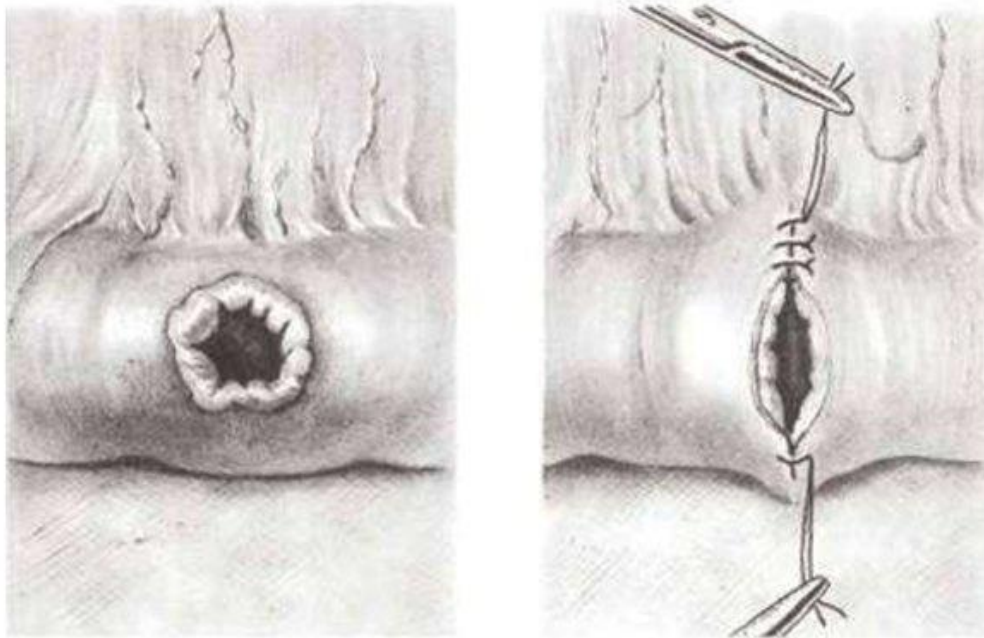


**Обвивной шов**

**Матрачный шов**

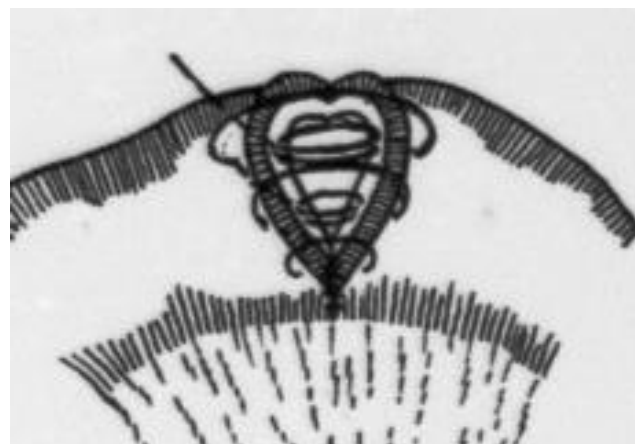

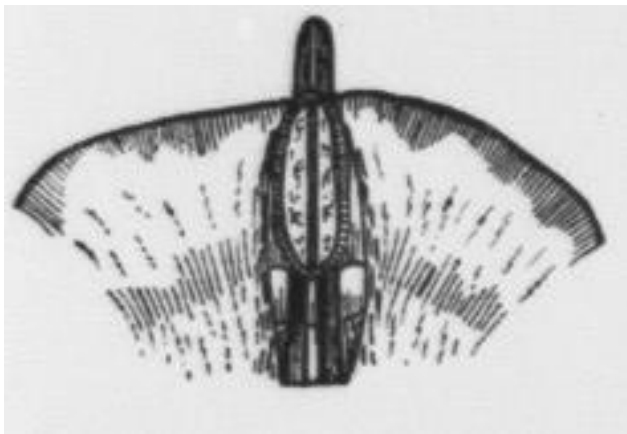
**Крестообразный  
встречный шов**

# Общий принцип наложения швов на кишечнике

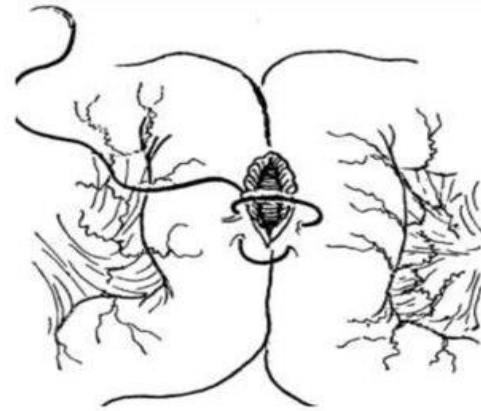
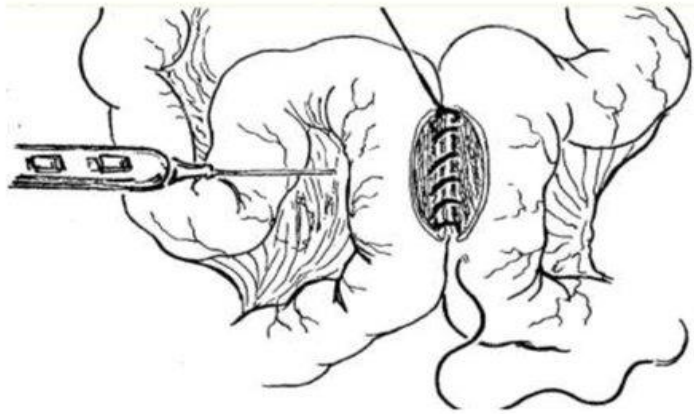


Поперечно чтобы не сузить просвет кишки

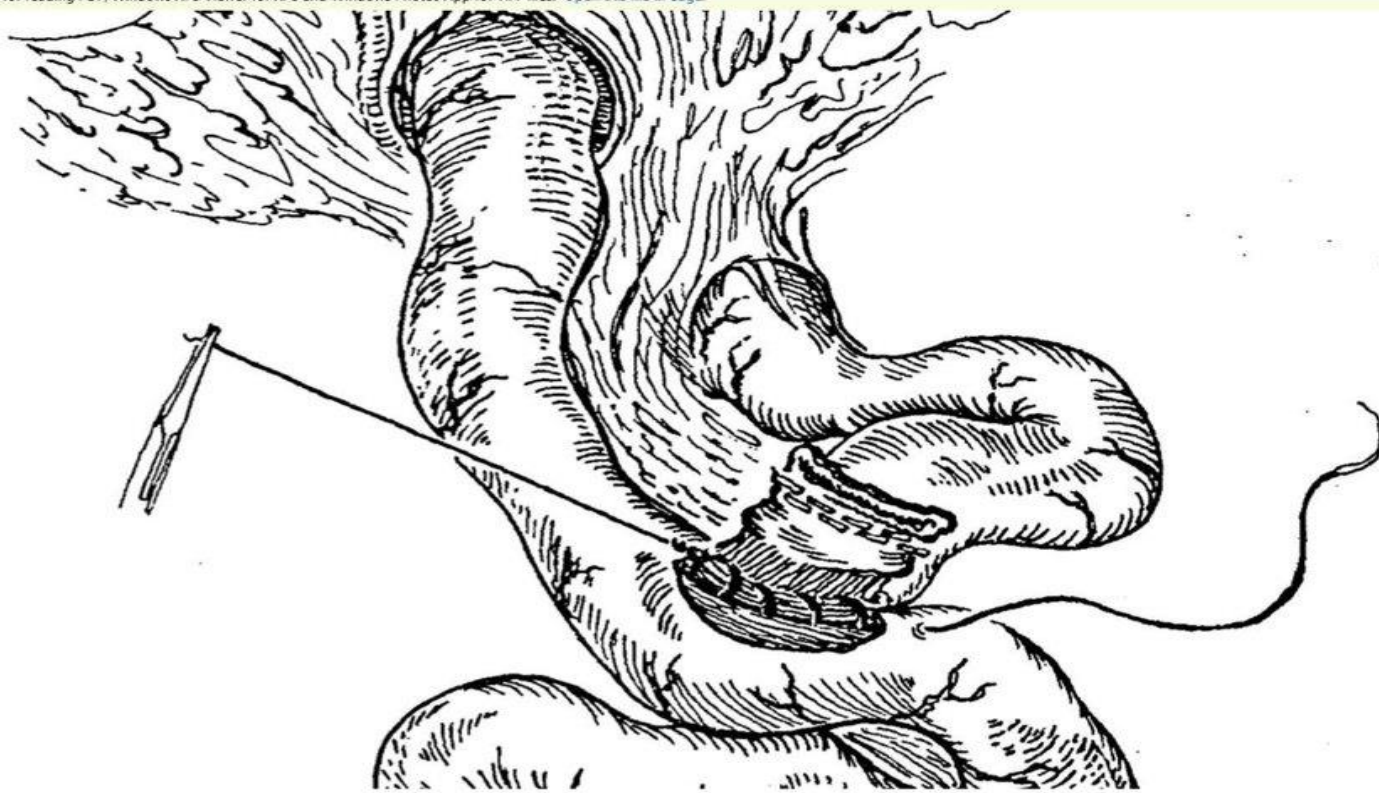
# Схема формирования энтеро-энтероанастомоза по типу «конец в конец»



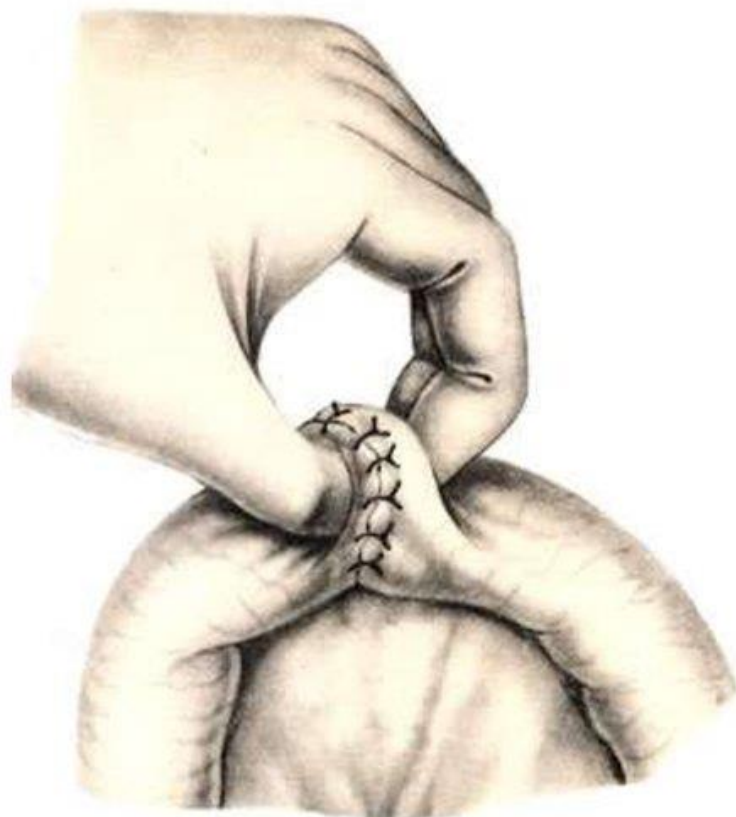# Схема анастомоза по типу «бок в бок»



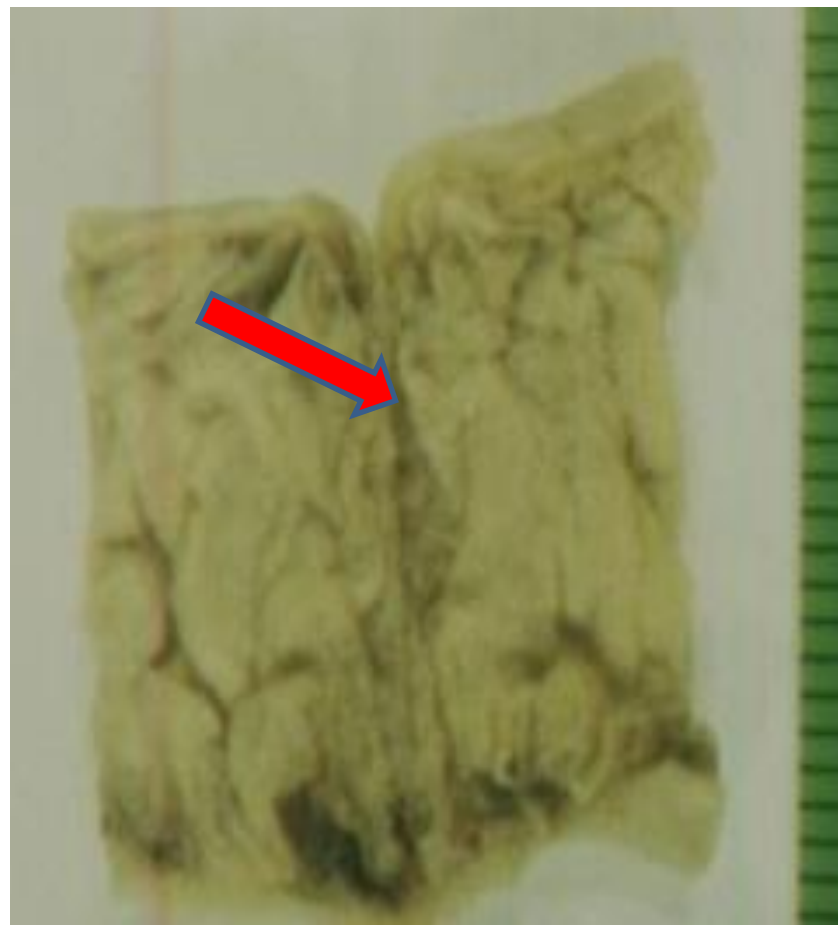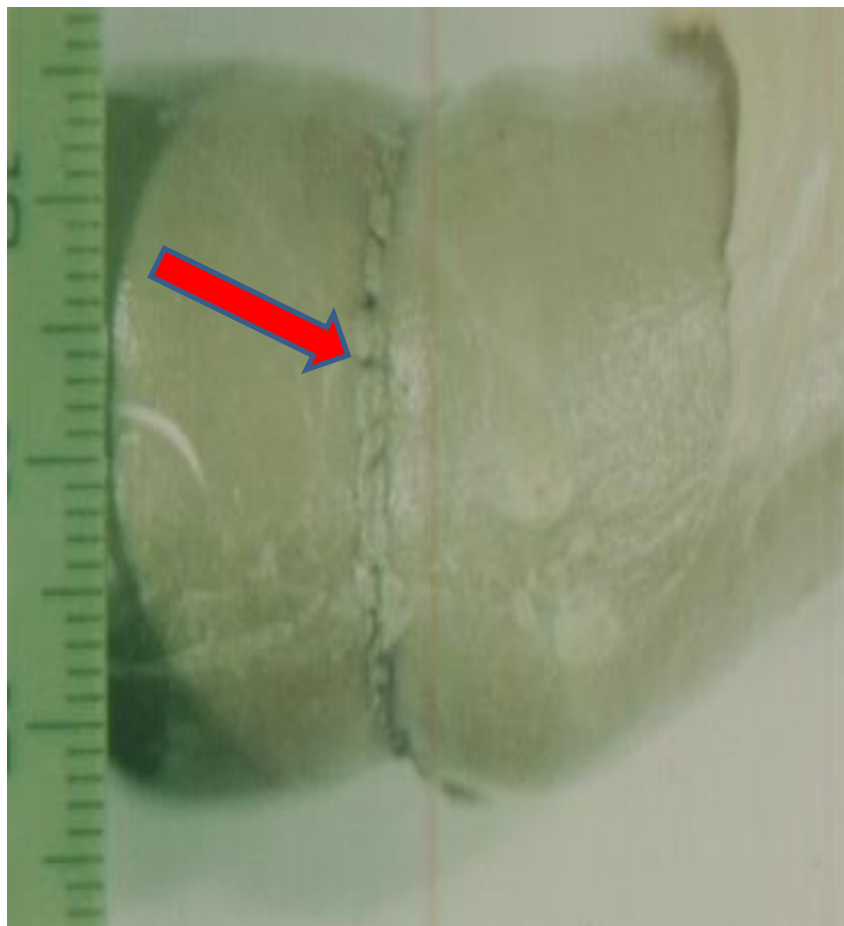
# Схема анастомоза по типу «конец в бок»



# Проверка проходимости просвета анастомоза

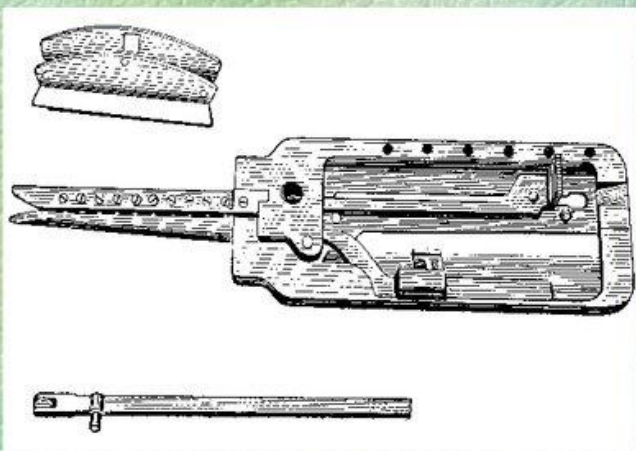


# Кишечный шов с хорошей адаптацией слоев стенки

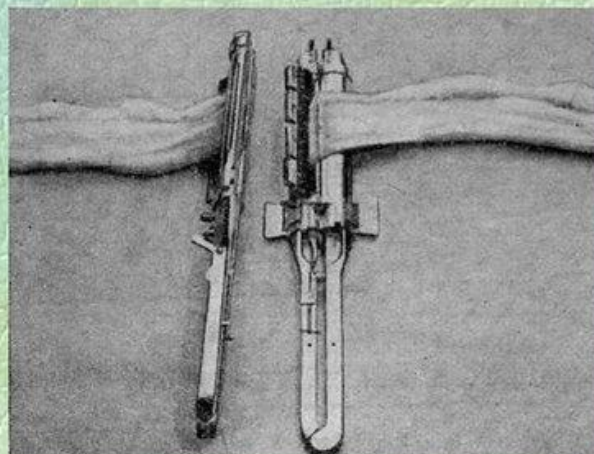




## Аппараты для наложения анастомозов

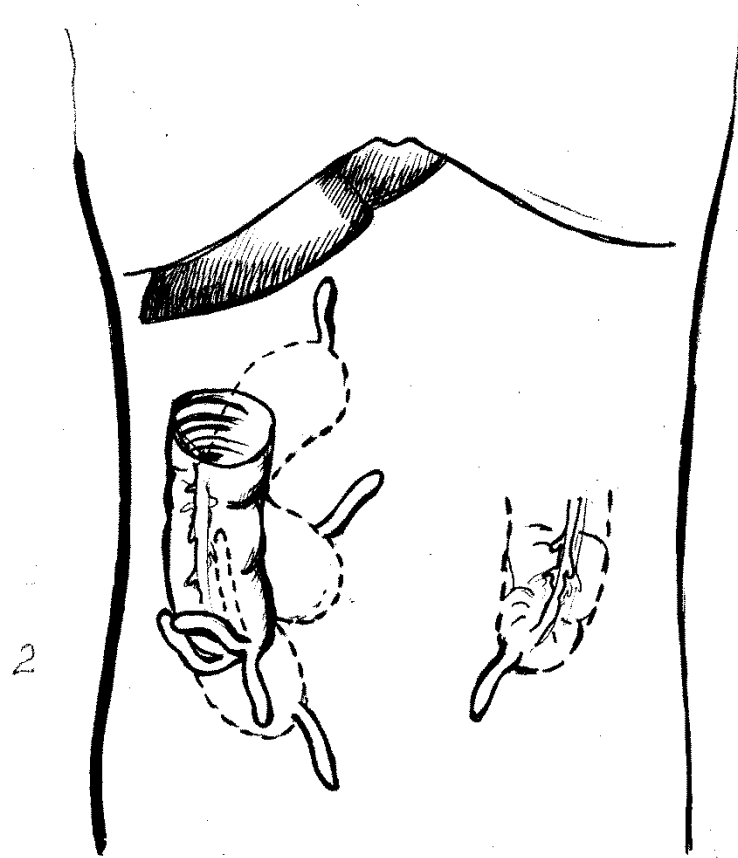


желудочно-кишечных (НЖКА)

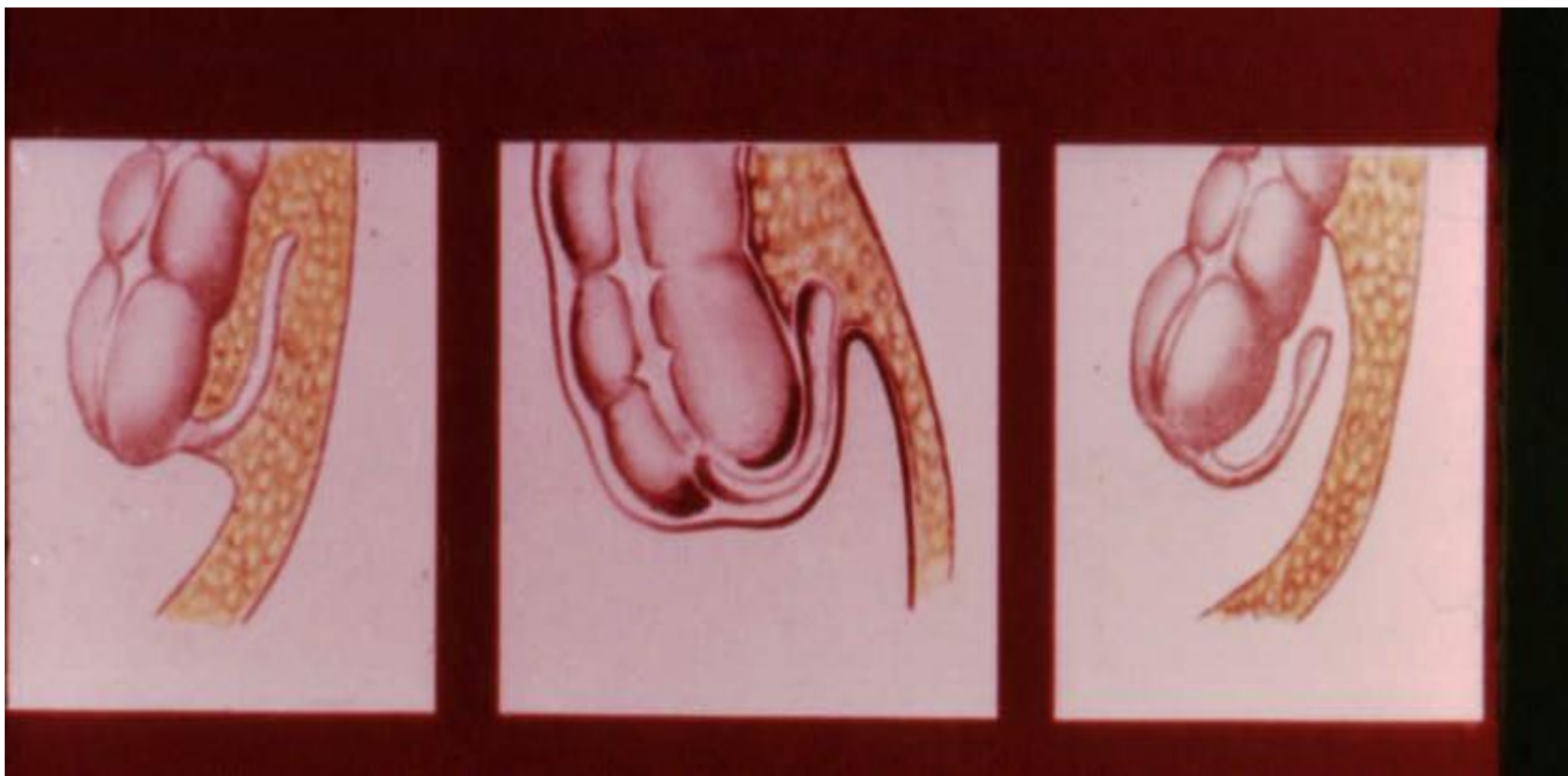

межкишечных

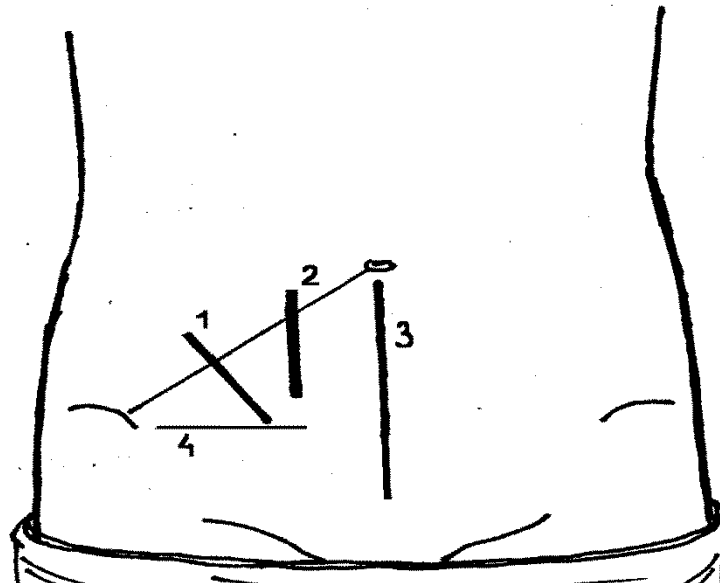
# Схема вариантов локализации червеобразного отростка.



# Схема расположения аппендикса по отношению к забрюшинному пространству



# Схемы оперативных доступов при аппендэктомии.



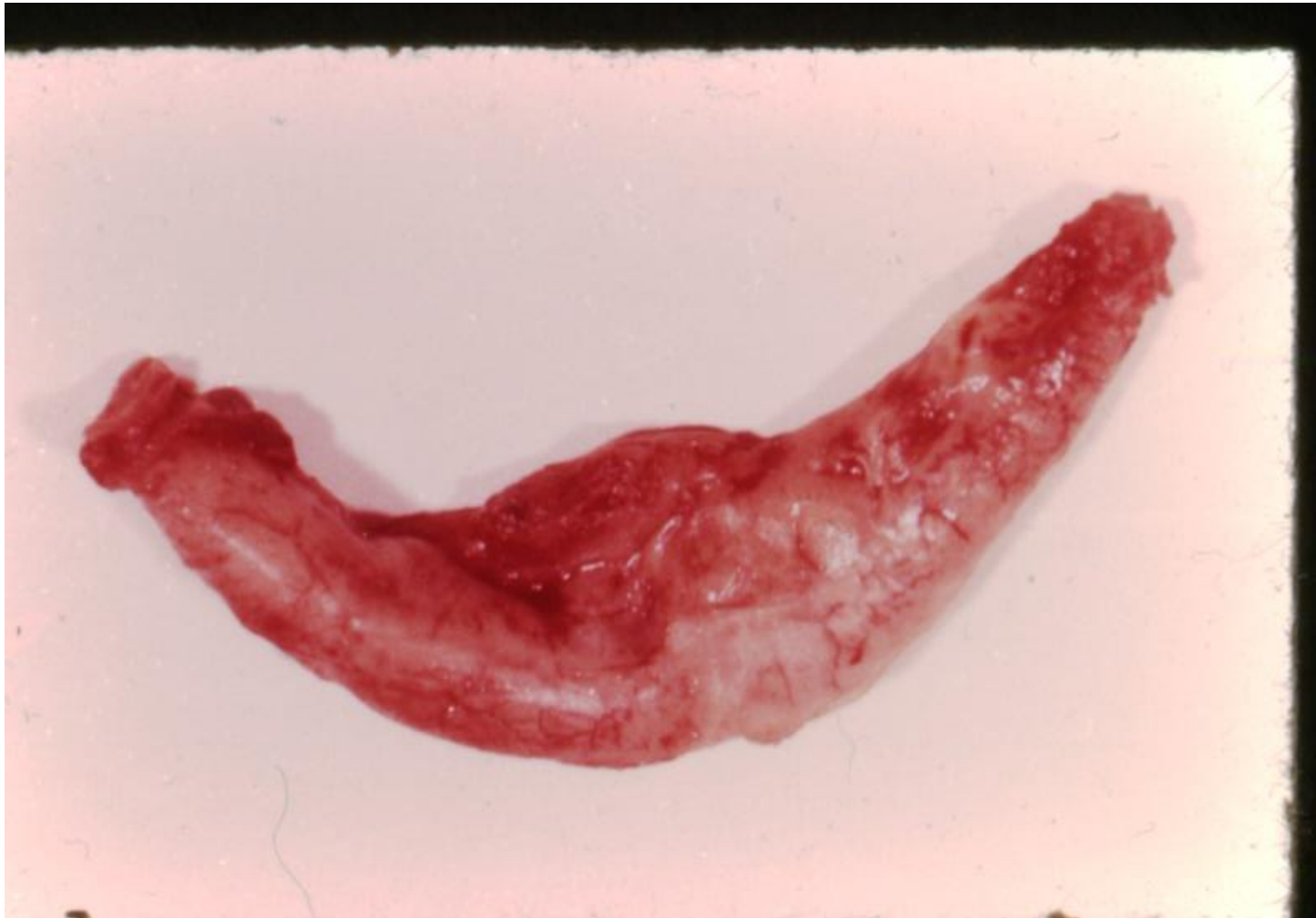
1. Мак-Бурнея -Волковича-Дьяконова.

2. Ленандера.

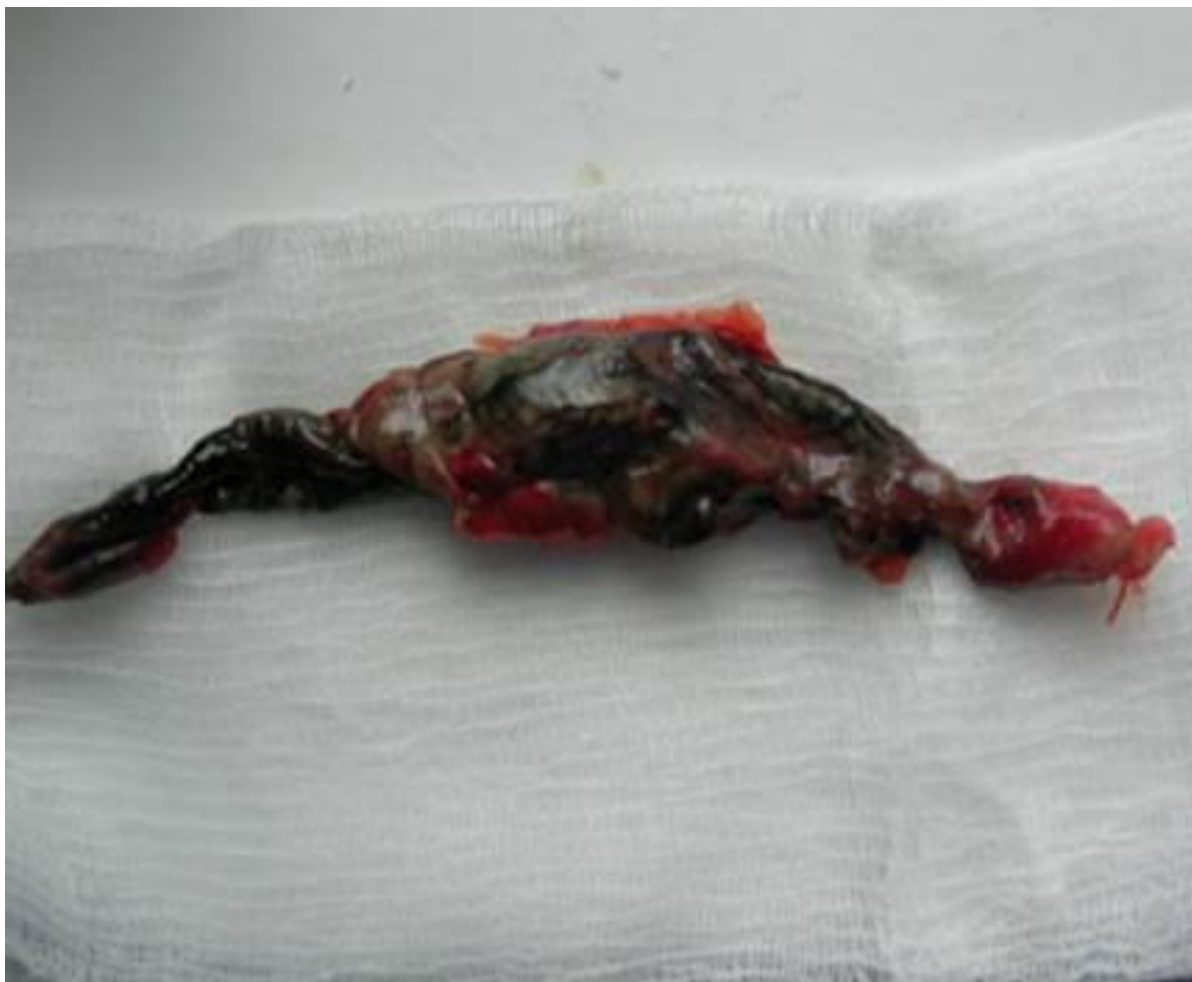3. Нижне-срединный.

4. Кера.

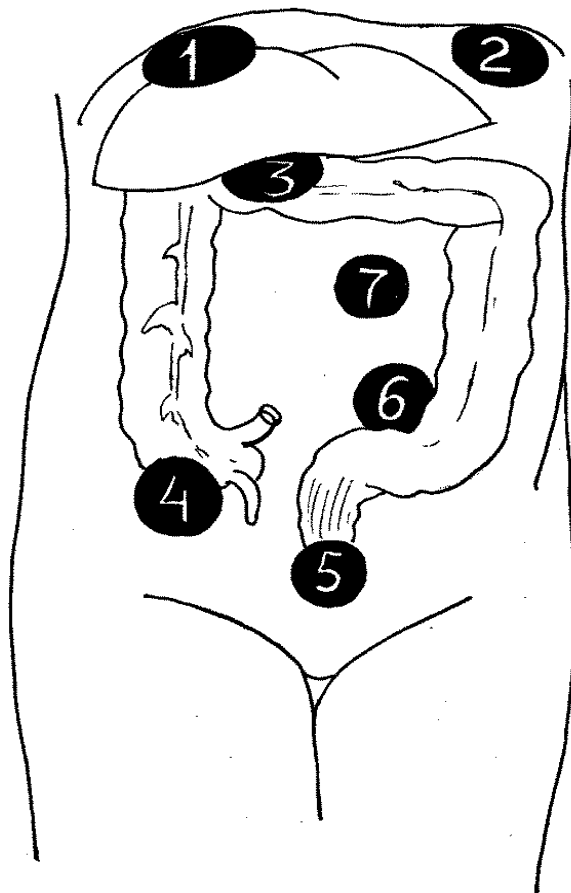
# Флегмона червеобразного отростка (макропрепарат)



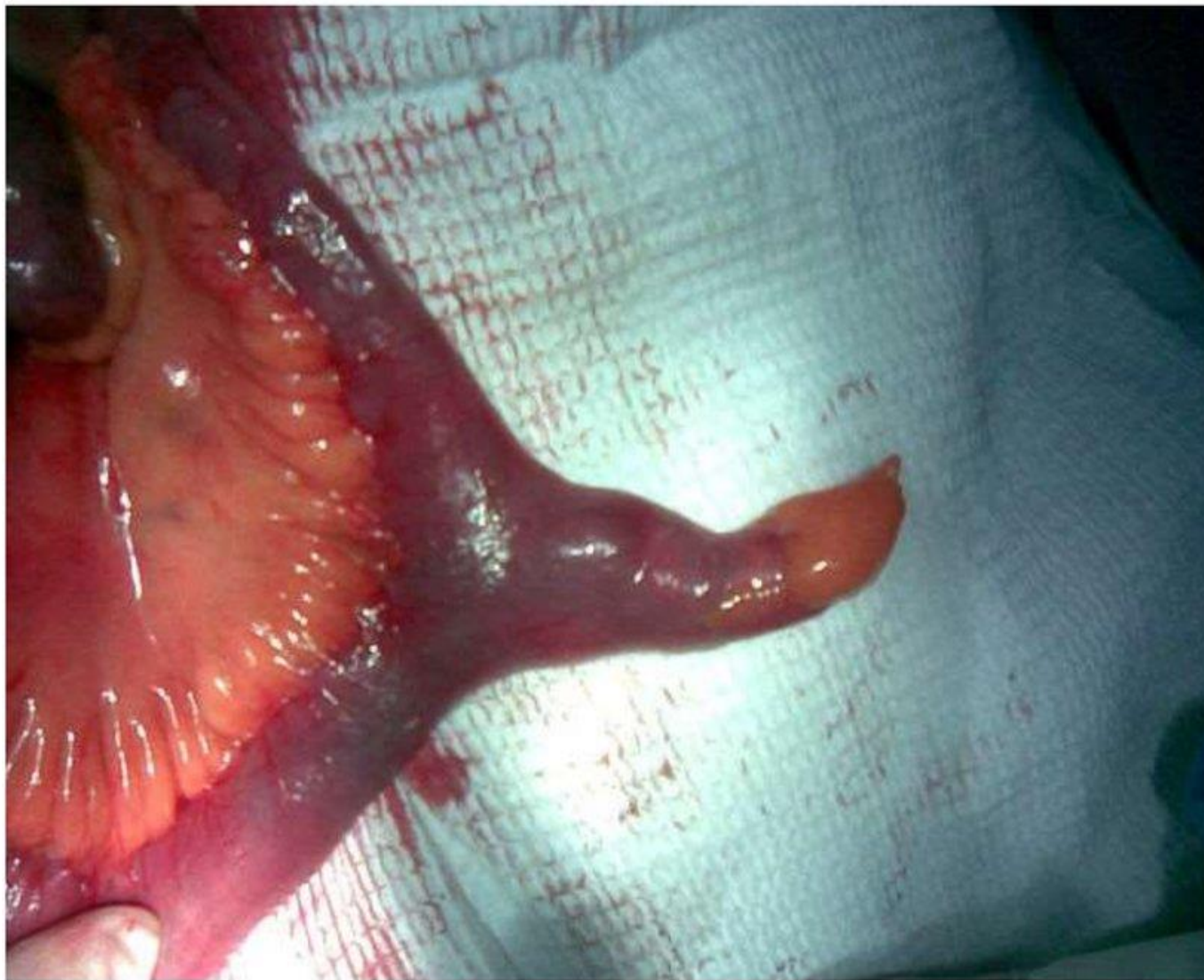# Гангрена червеобразного отростка (макропрепарат).



**Острый аппендицит.  
Возможные локализации  
абсцессов после операции.**

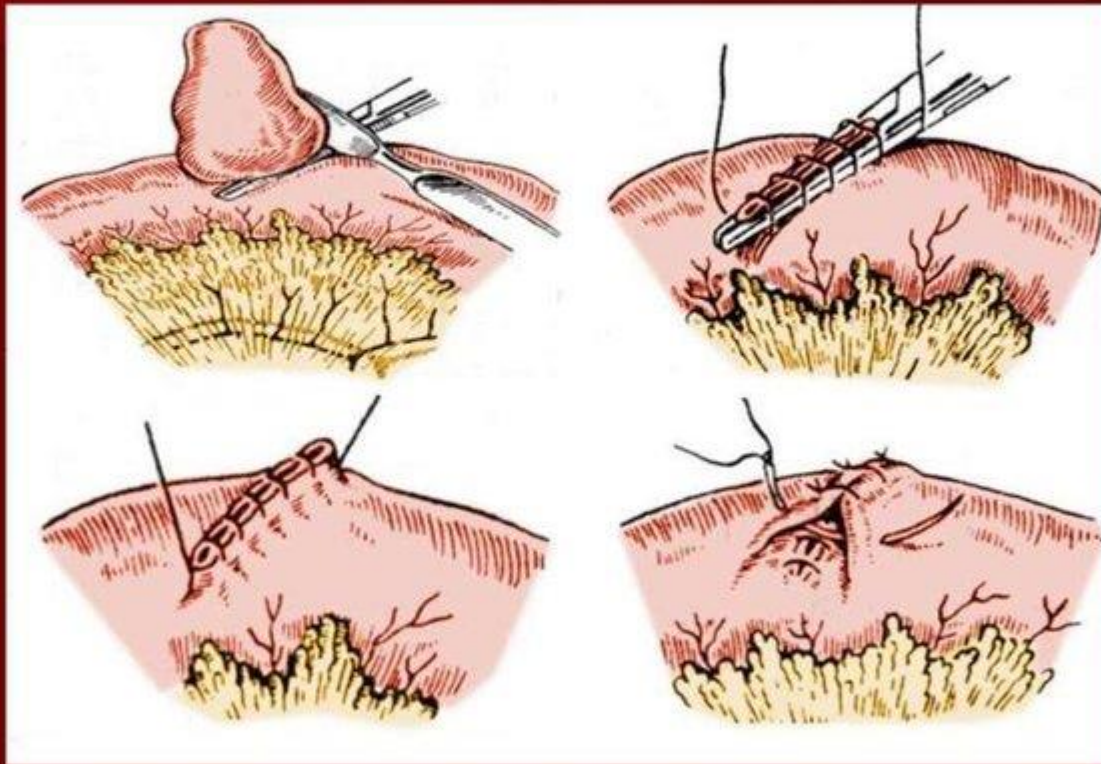


# ДИВЕРТИКУЛ МЕККЕЛЯ

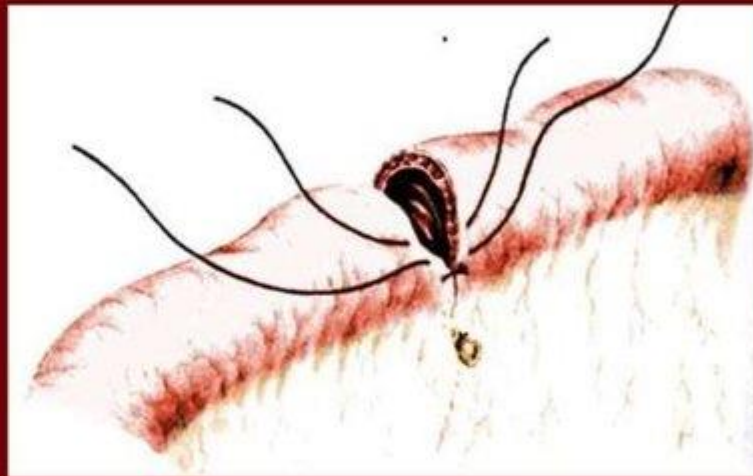
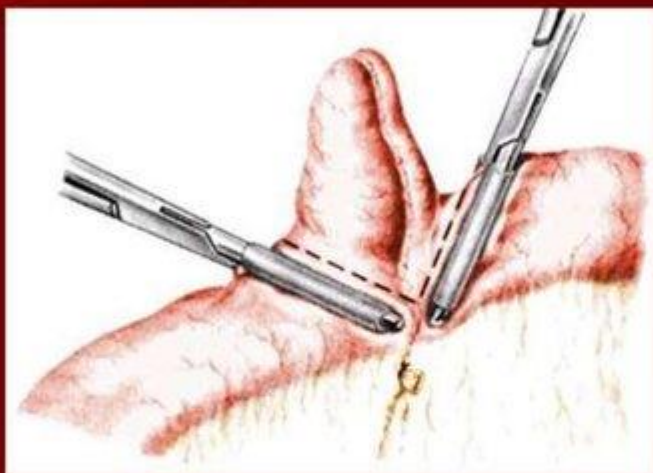



# Операции при дивертикуле Меккеля

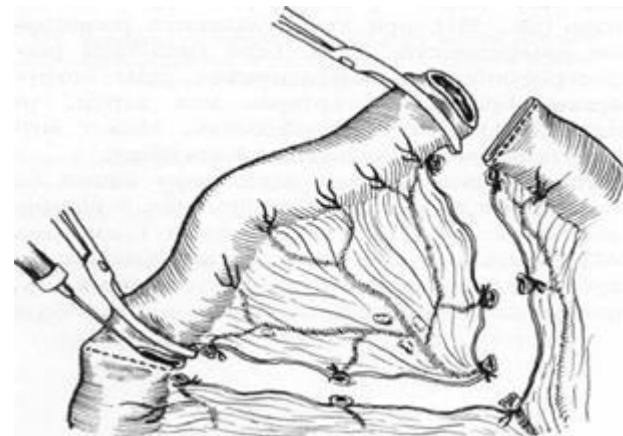
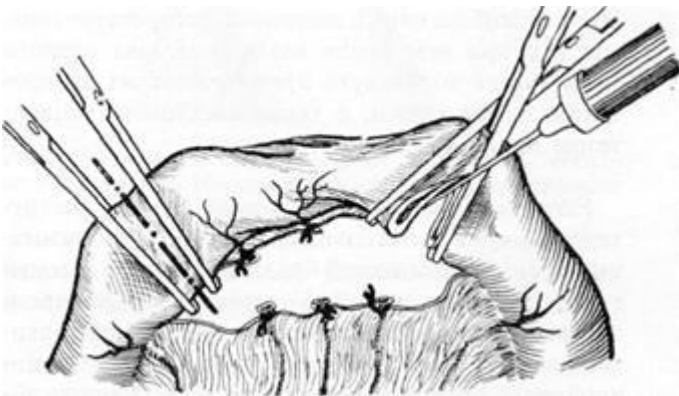


# Операции при дивертикуле Меккеля

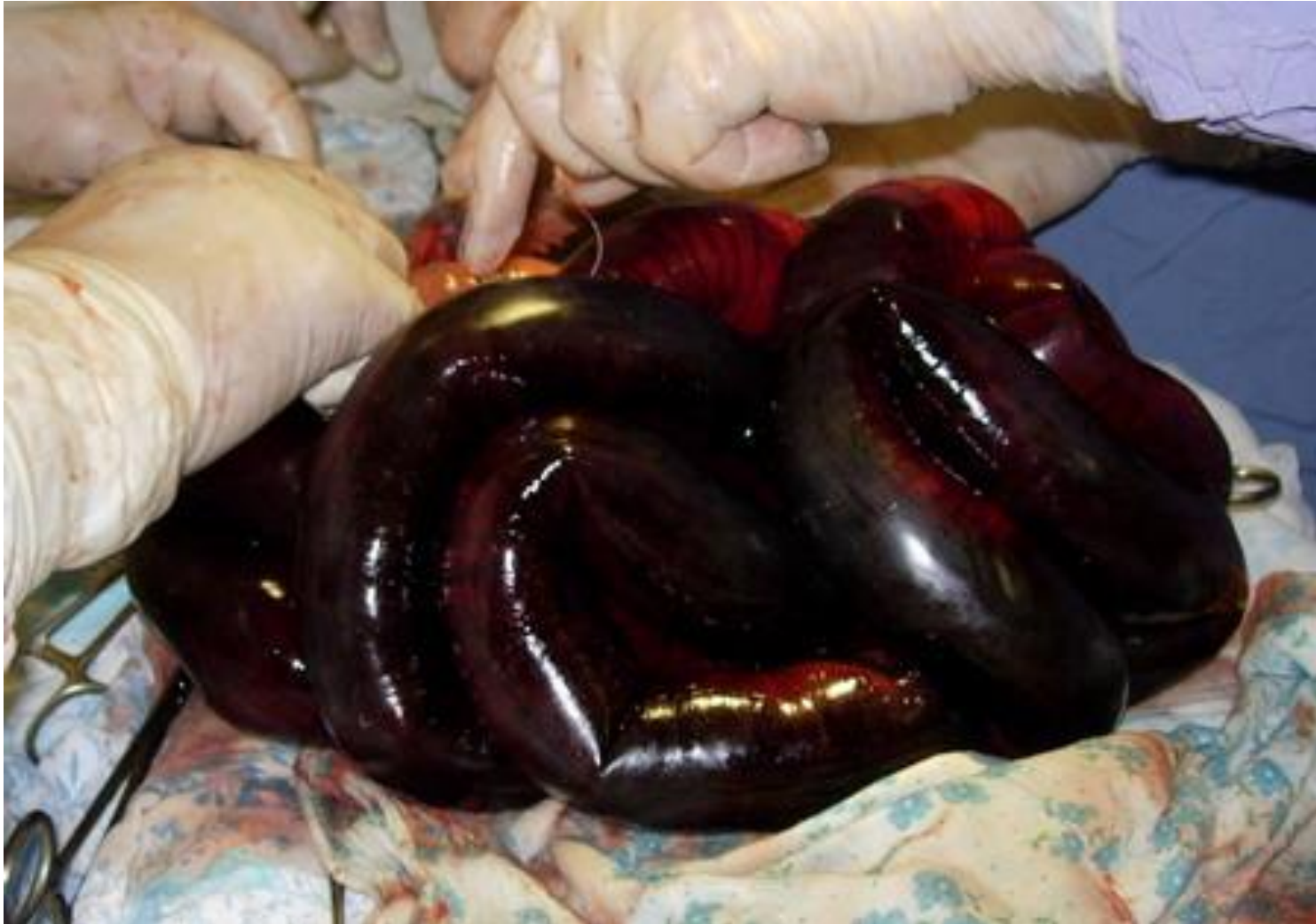

# Виды резекции тонкой кишки

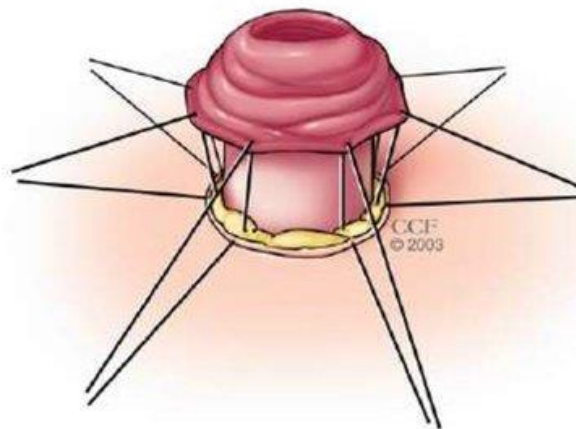
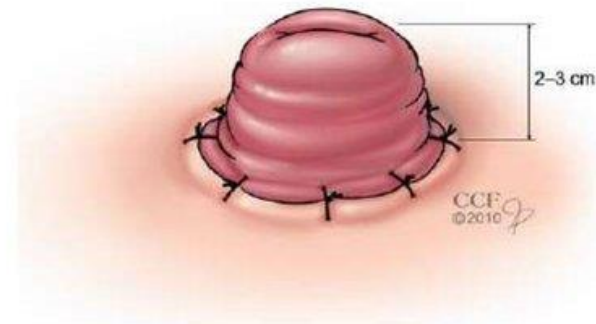
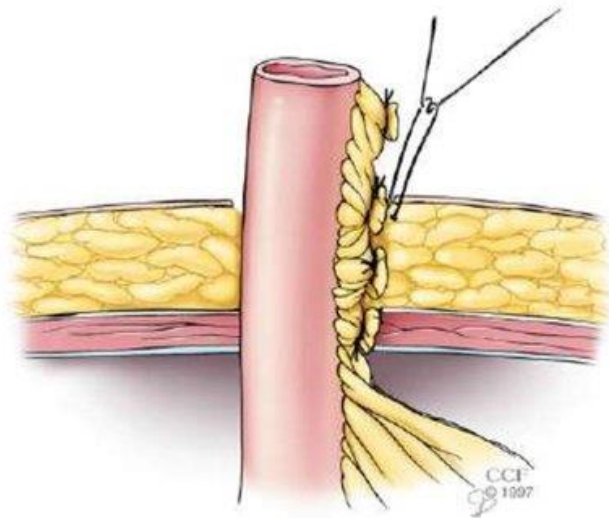
- Обширная краевая резекция
- Клиновидная резекция с брыжейкой
- Клиновидная резекция без брыжейки



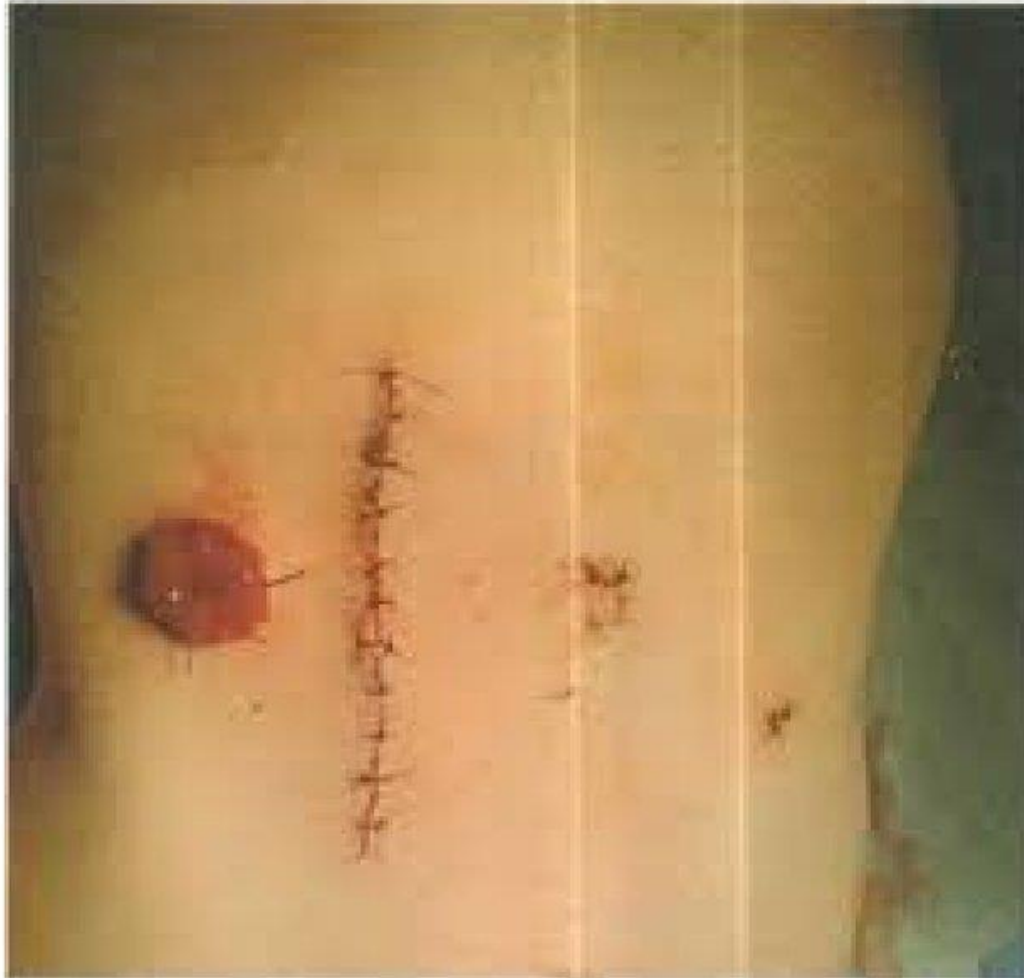# Мезентериальный тромбоз, некроз тонкой кишки



# Концевая илеостомия по Бруку



# Илеостома



# Колостомия

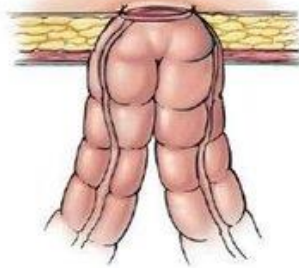
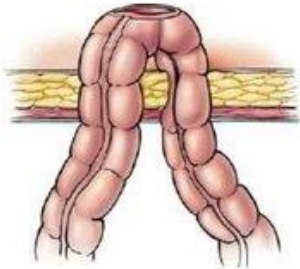
Колостомией называют хирургическое вмешательство на толстом отделе кишечника с целью создания искусственного выходного отверстия для его содержимого. Колостомия показана в случаях невозможности дальнейшего продвижения каловых масс ниже места создания искусственного отверстия, либо при патологиях, ограничивающих физиологию акта дефекации.

Какие диагнозы чаще всего служат  
основанием для проведения поперечной  
колостомии?

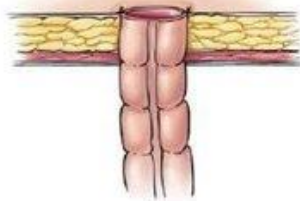
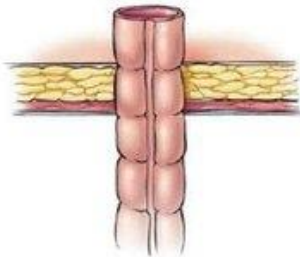
- Дивертикулиты.
- Онкологические заболевания кишечника.
- Закупорка кишечника.
- Травмирующие факторы.
- Врожденные дефекты толстой кишки.



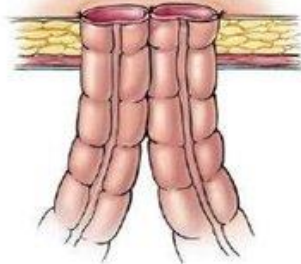
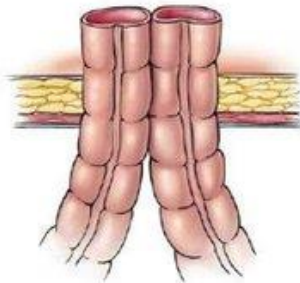
# Типы колостом



Петлевая



Концевая



Двуствольная

# Колостомия

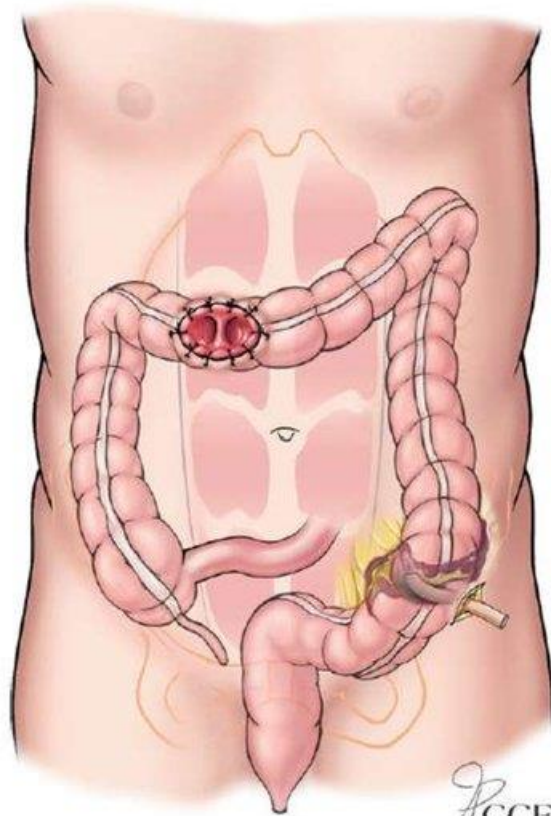


Fig. 11.20 Loop transverse colostomy. Illustration © CCF

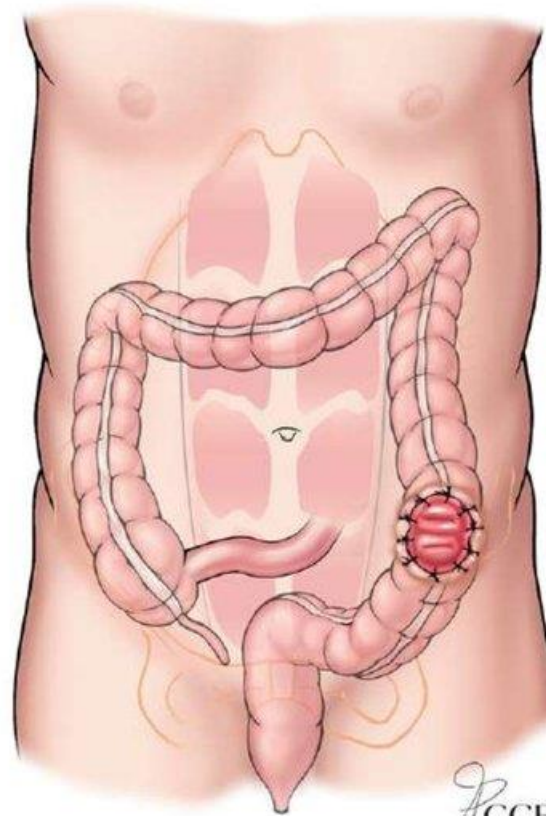
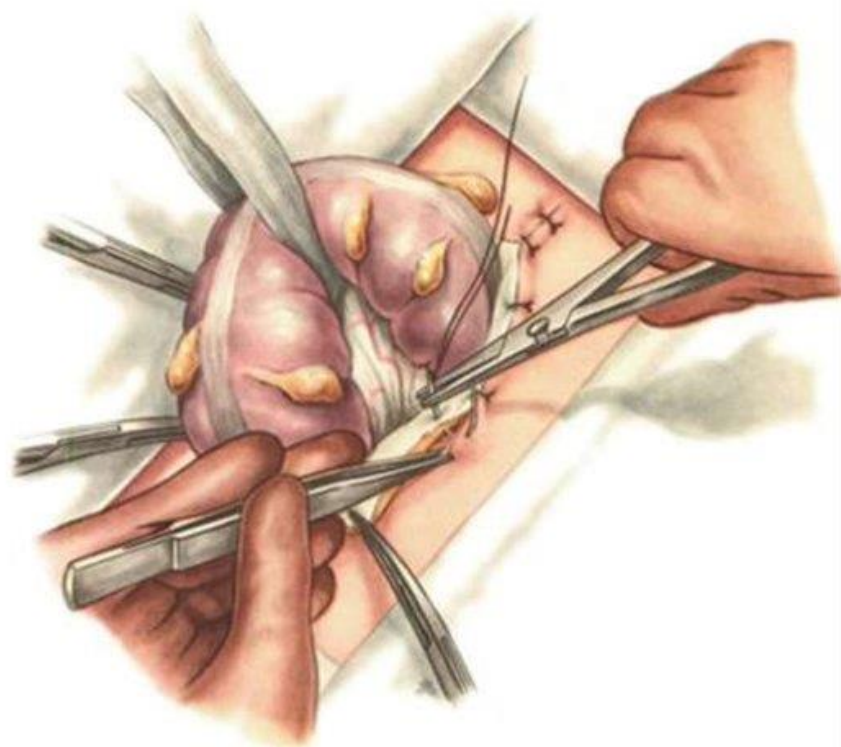
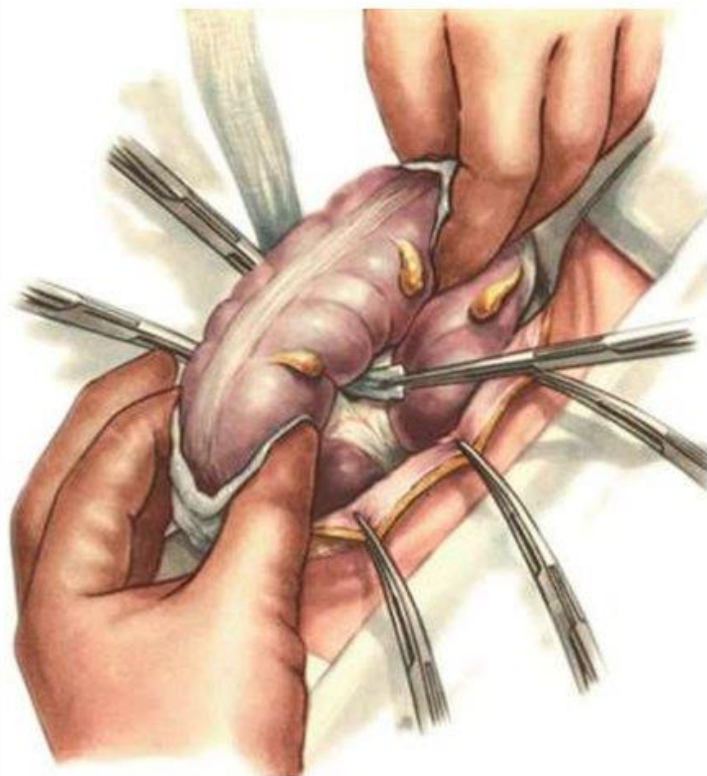
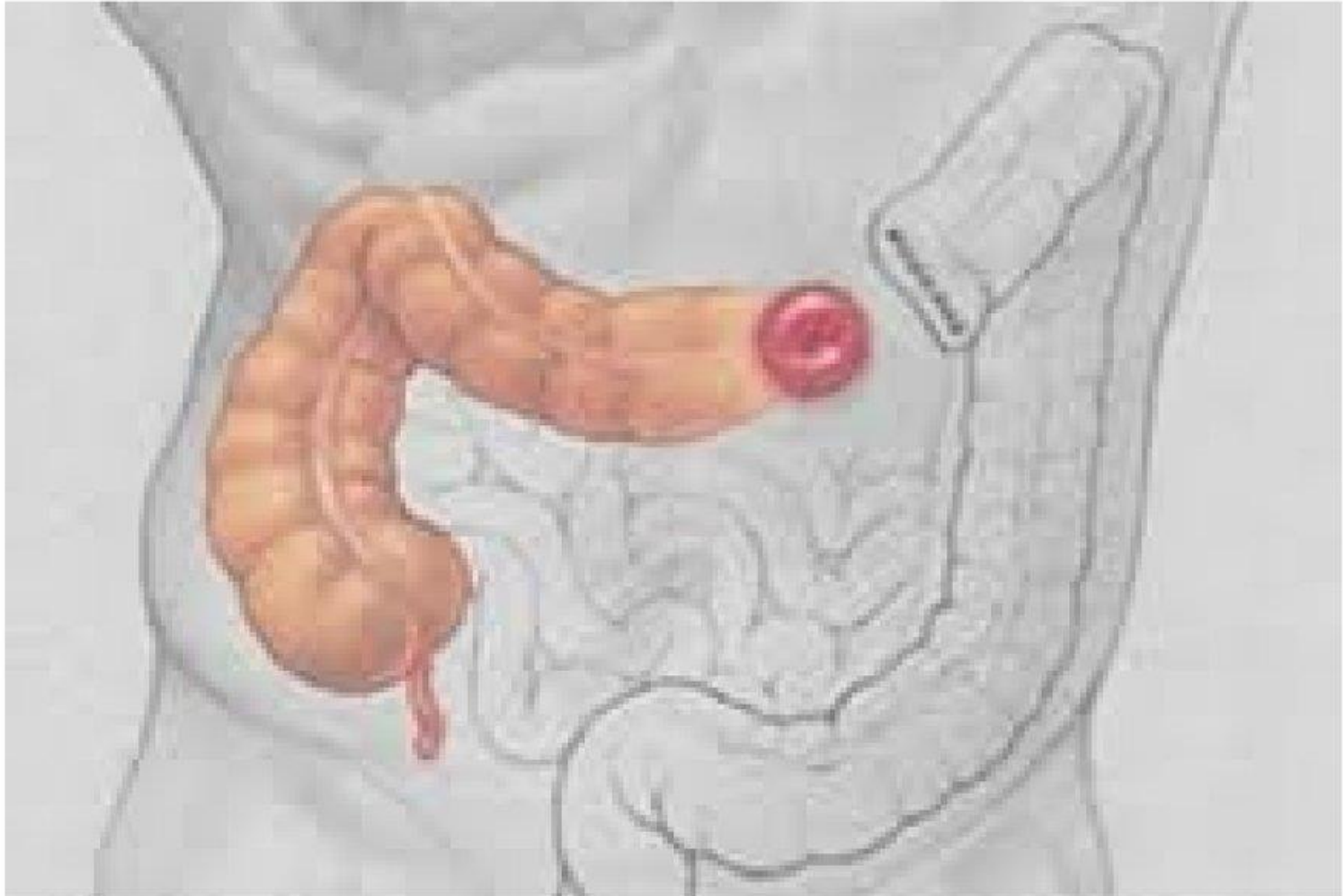

Fig. 11.21 Loop sigmoid colostomy. Illustration © CCF

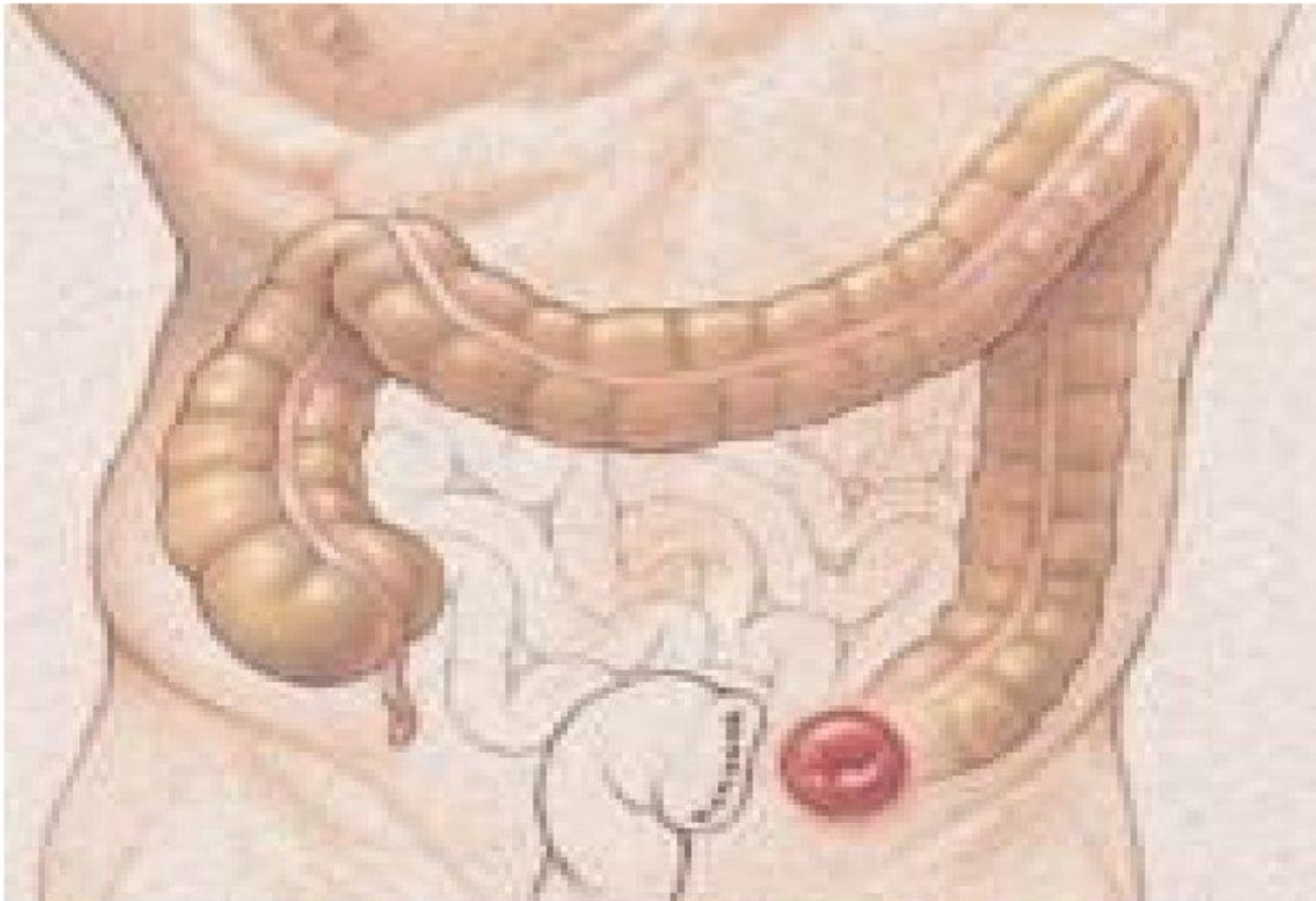
# Колостомия



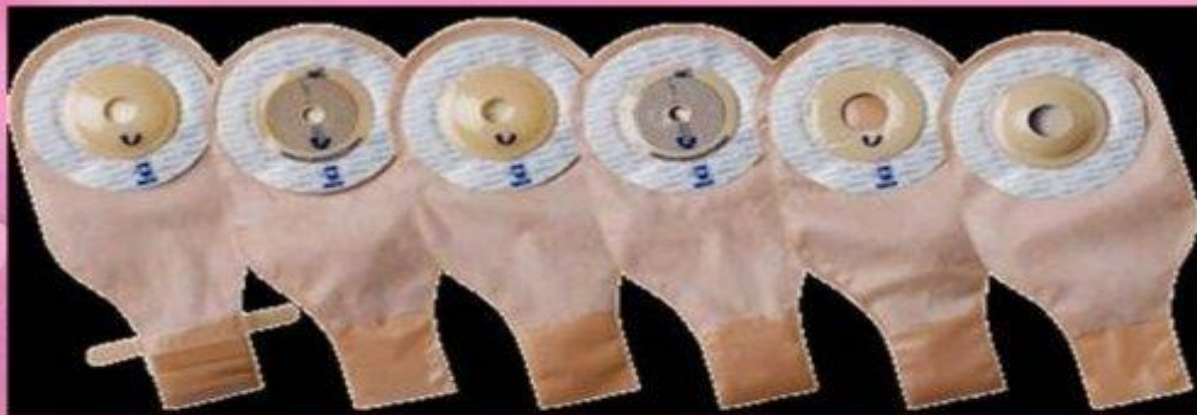# Трансверзостома



# Сигмостома



# Виды калоприемников

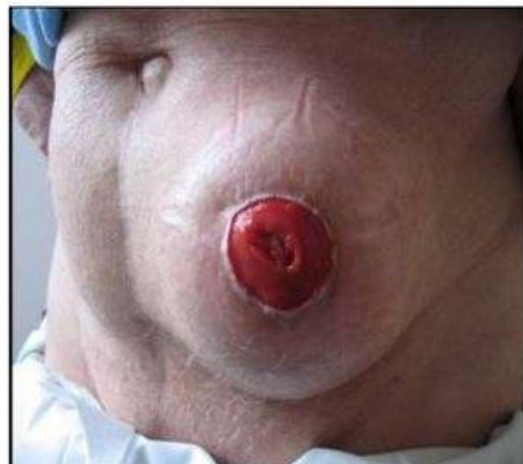
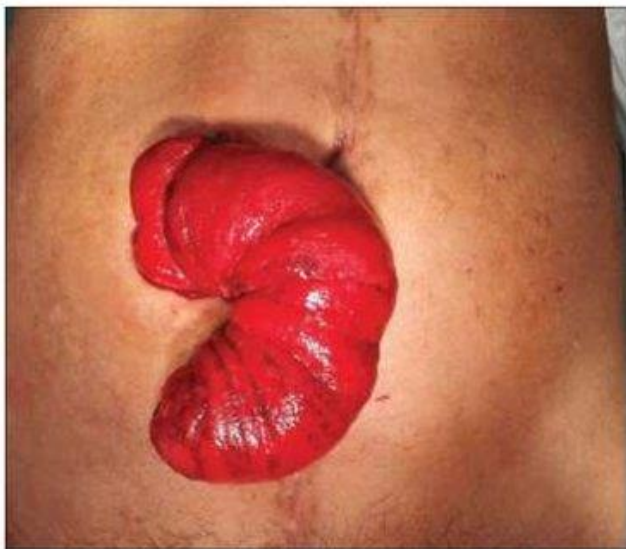
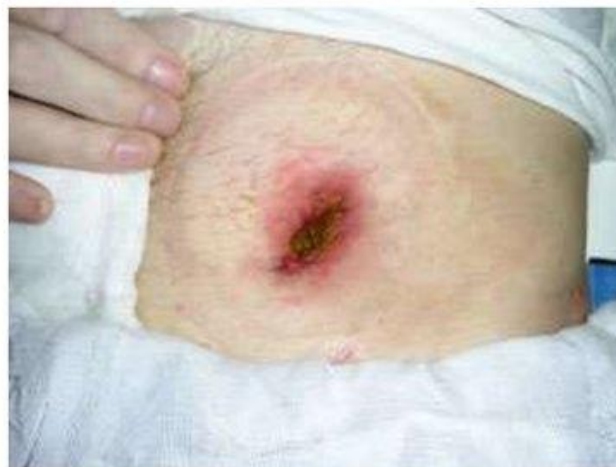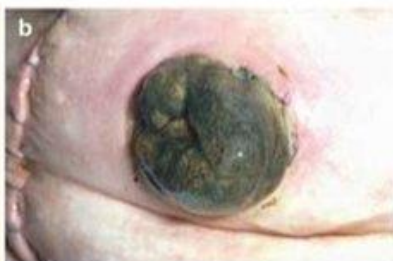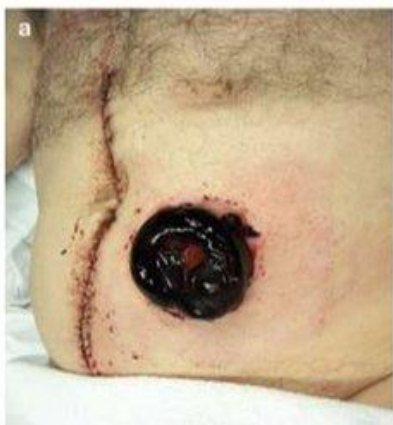*Фото. Виды калоприемников с различным типом клеящихся пластин*

# Осложнения колостом

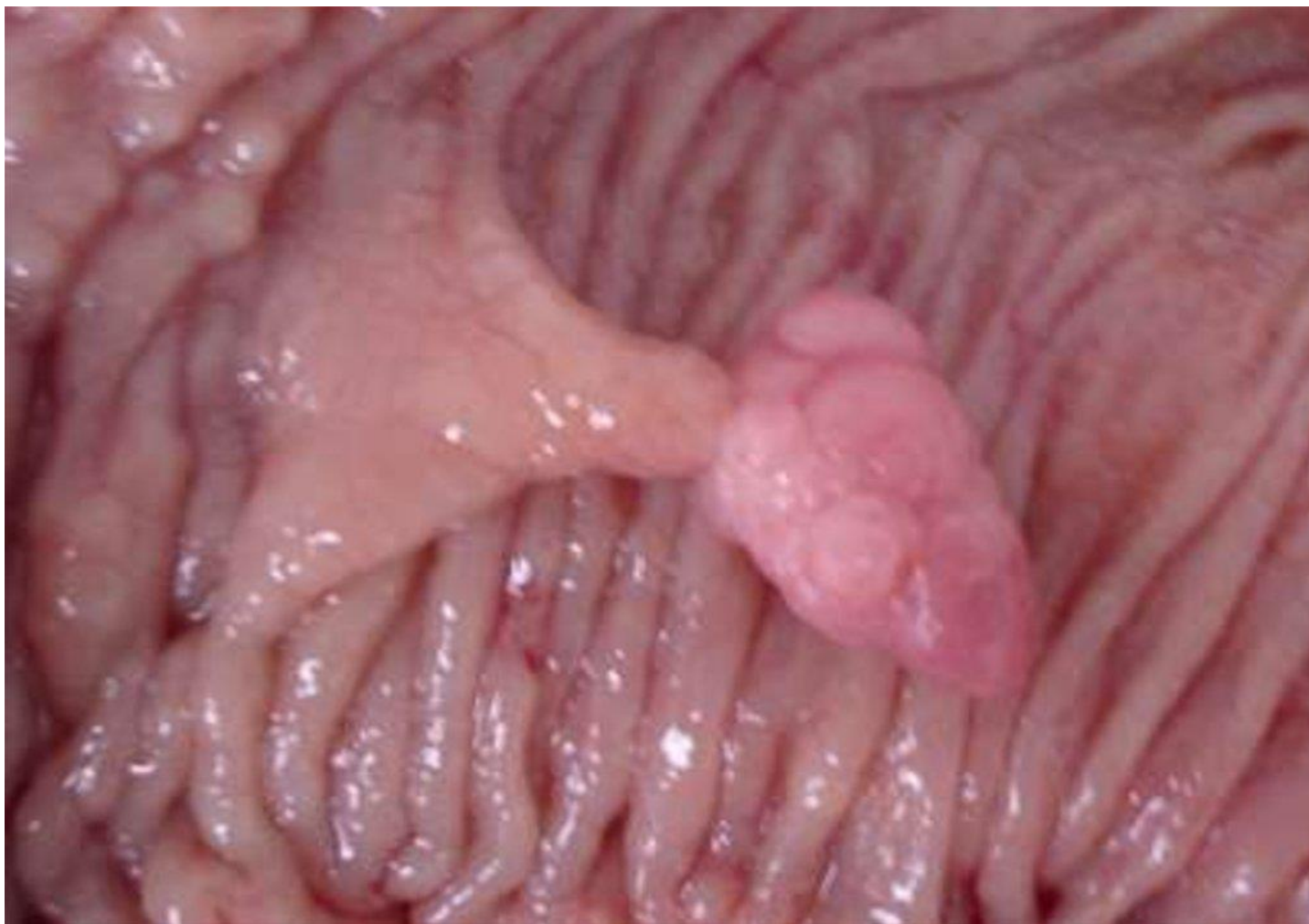- некроз
- ретракция
- стеноз
- пролапс стомы
- параколостомический абсцесс
- парастомальная грыжа
- перистомальный дерматит

# Так это выглядит

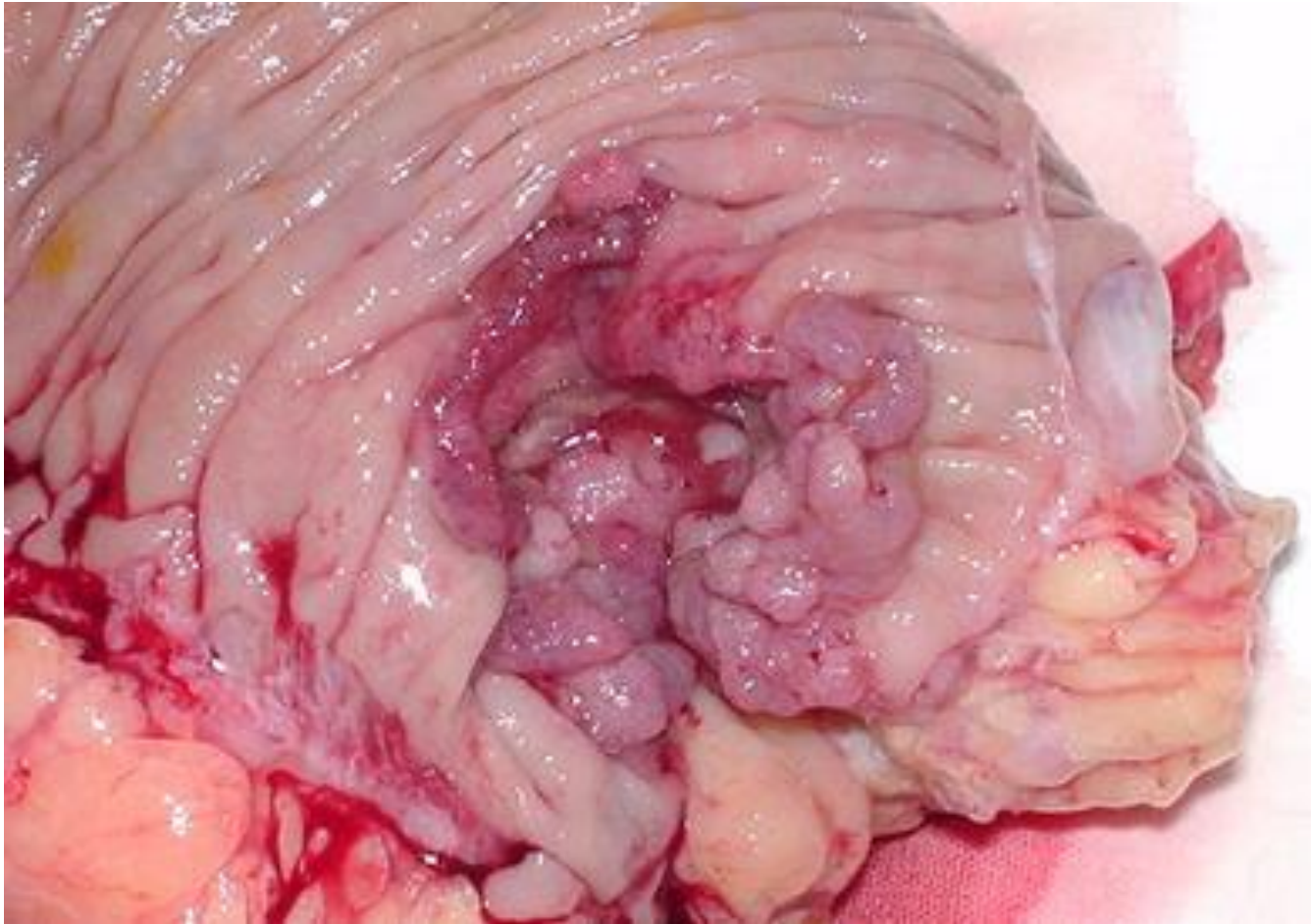




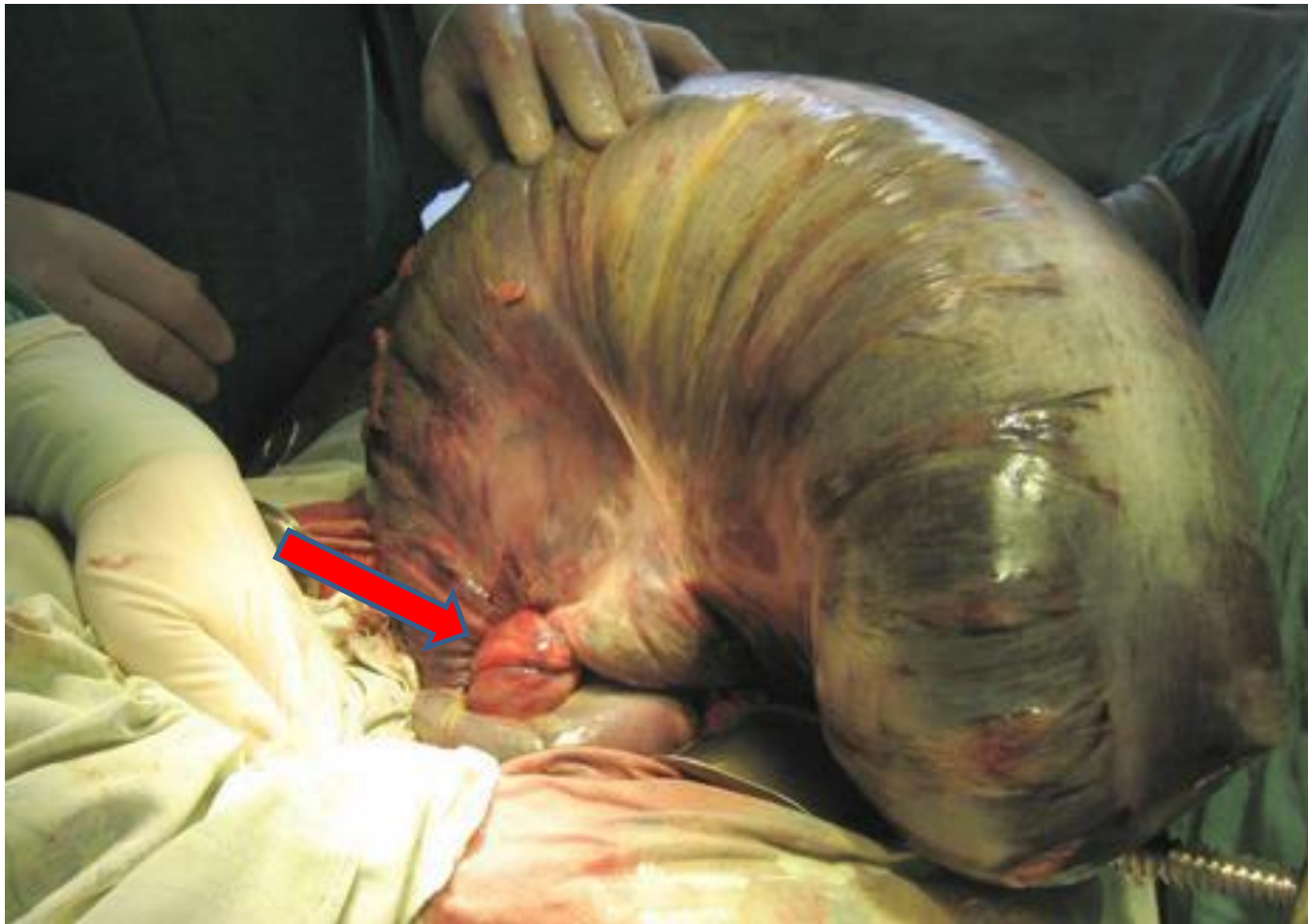# Малигнизированный полип толстой кишки



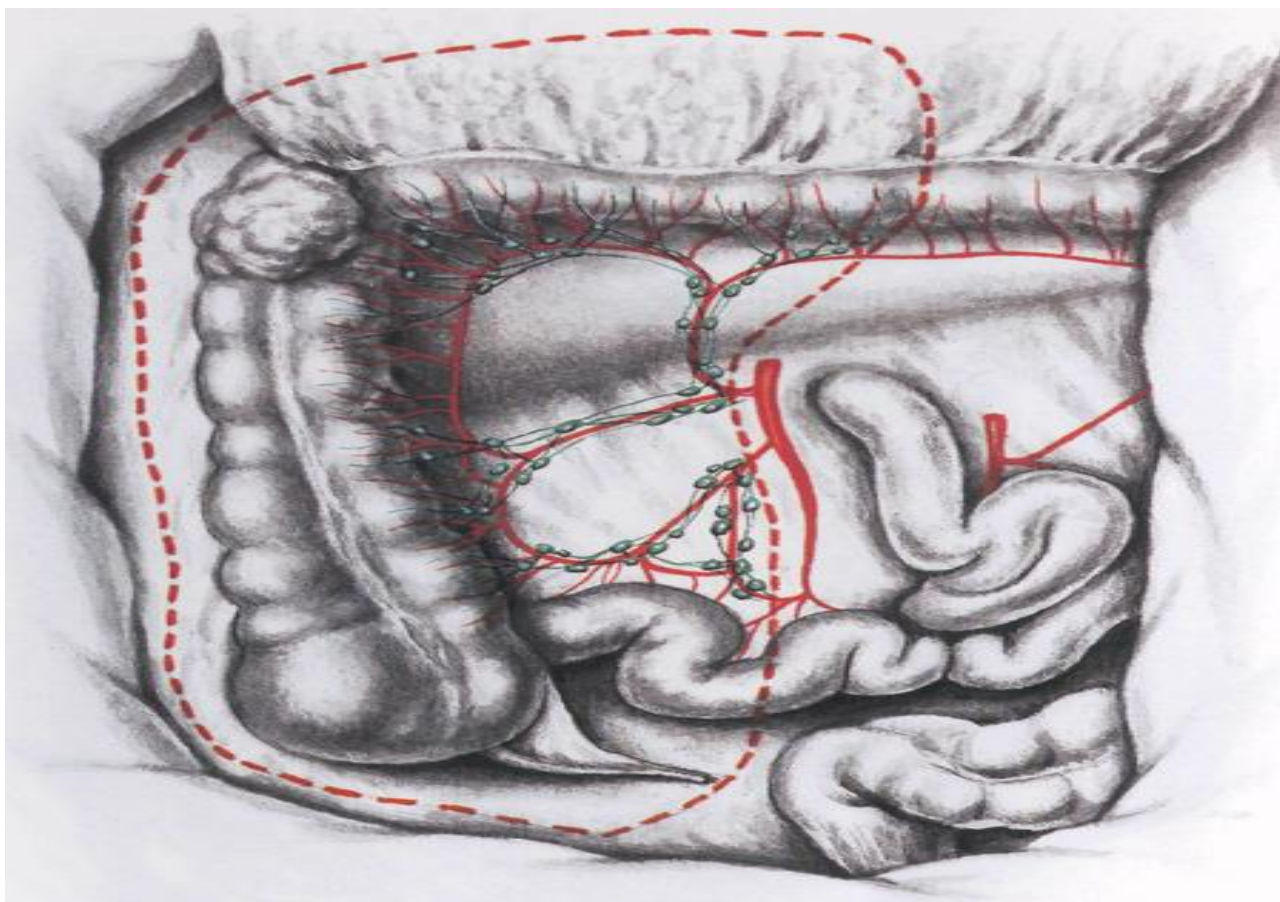
# Рак толстой кишки. Макропрепарат.



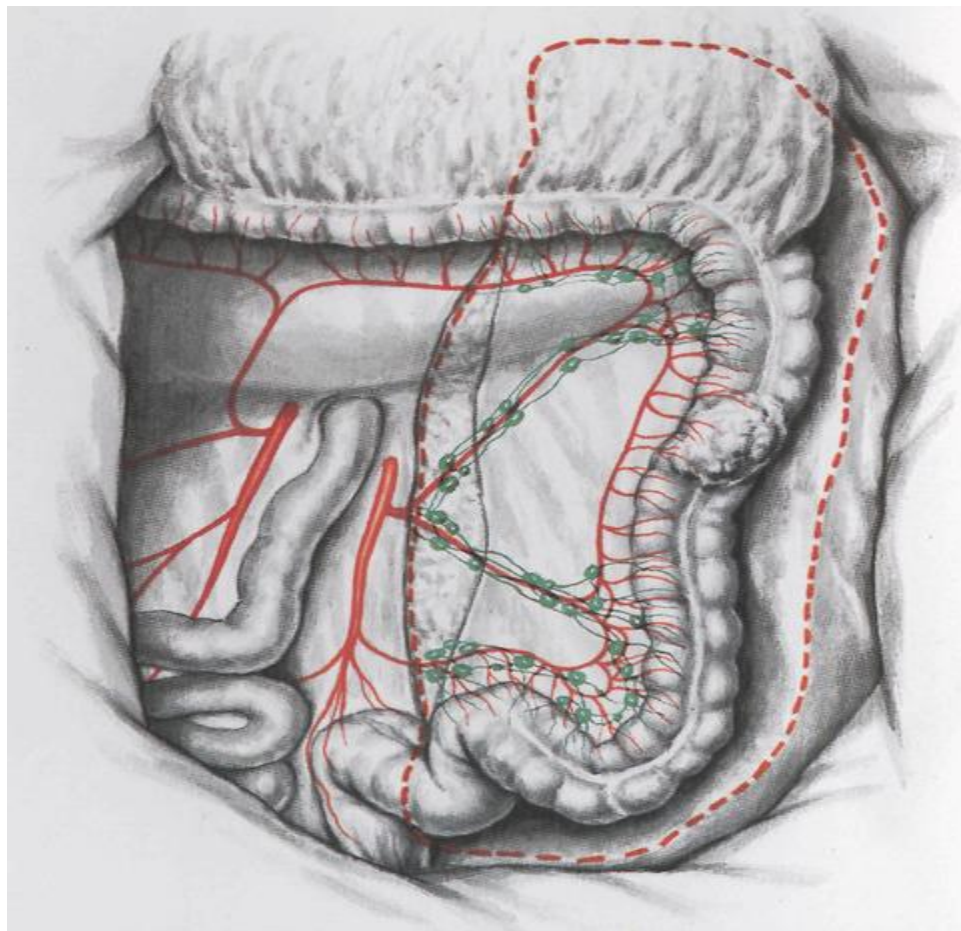
# Заворот и некроз СИГМОВИДНОЙ КИШКИ.



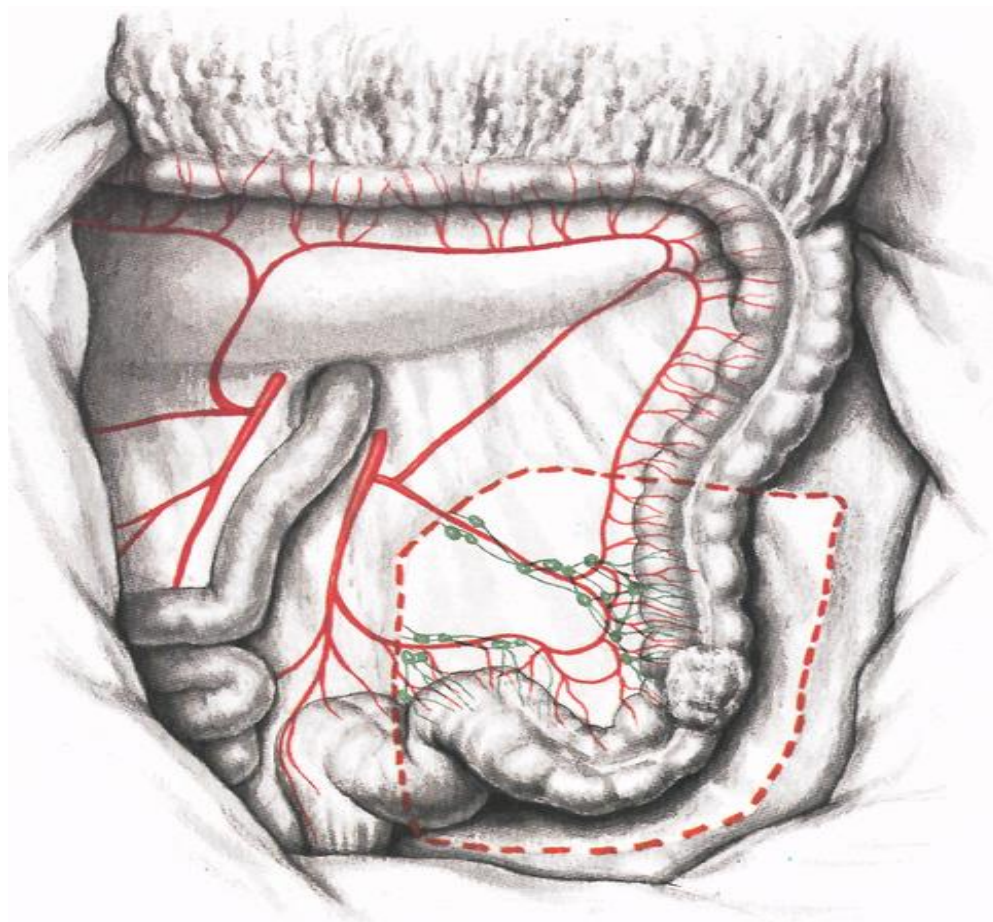
# Схема правосторонней гемиколэктомии.



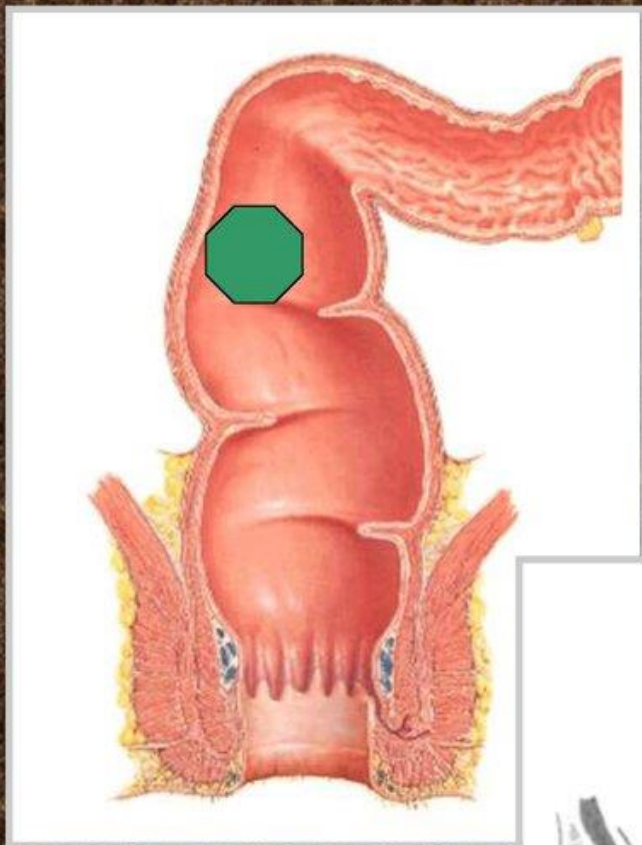
# Схема левосторонней гемиколэктомии.



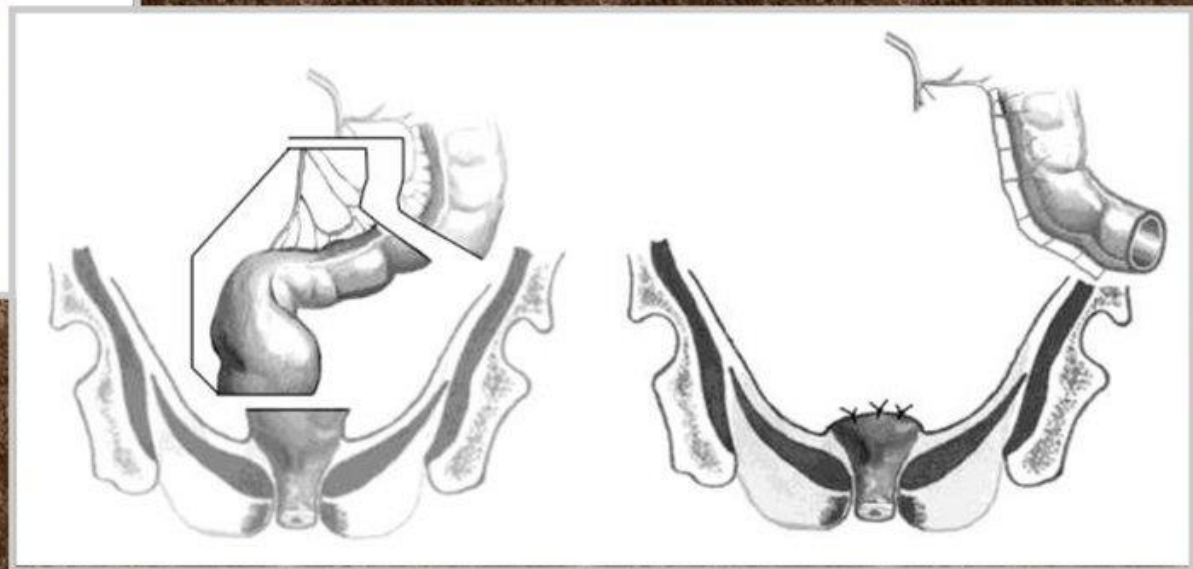
# Схема резекции СИГМОВИДНОЙ КИШКИ.



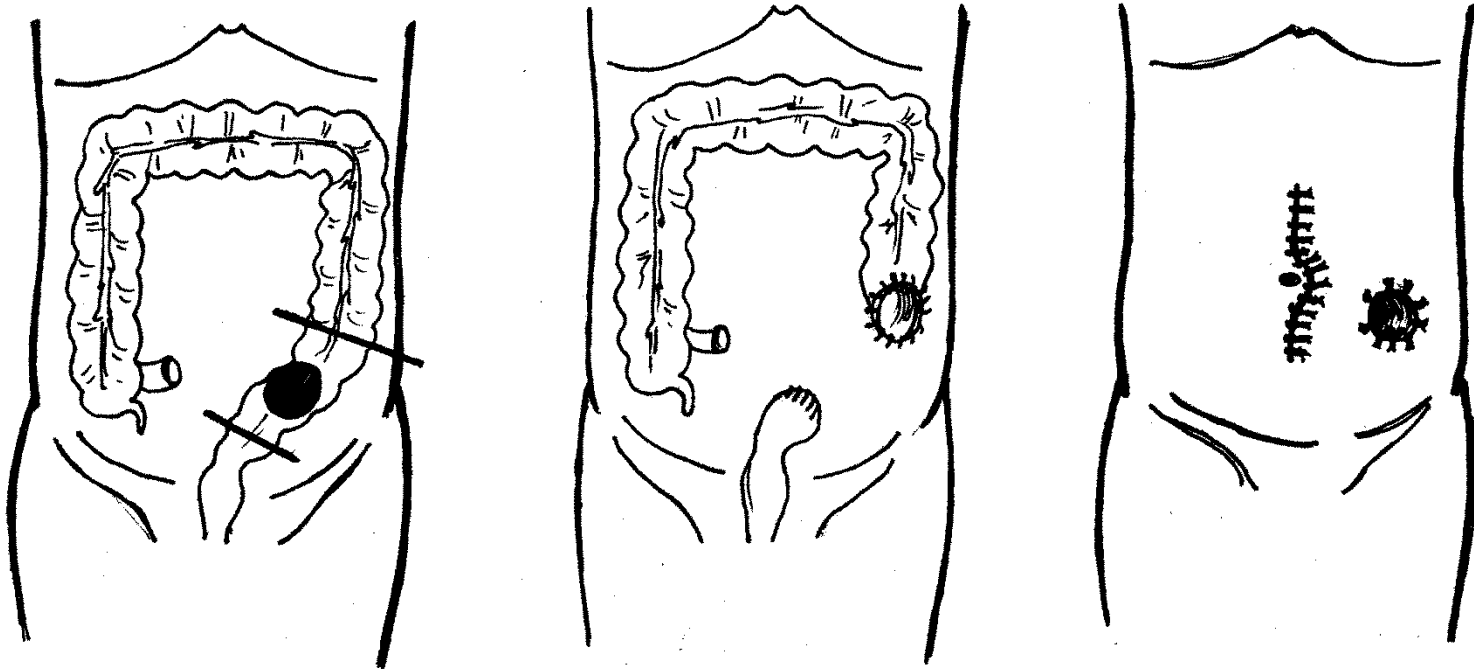
# ХИРУРГИЧЕСКОЕ ЛЕЧЕНИЕ



## ОПЕРАЦИЯ ГАРТМАНА



# Схема операции Гартмана.







**Благодарю за внимание!**