

**Сердце**



# **Топографическая анатомия сердца**

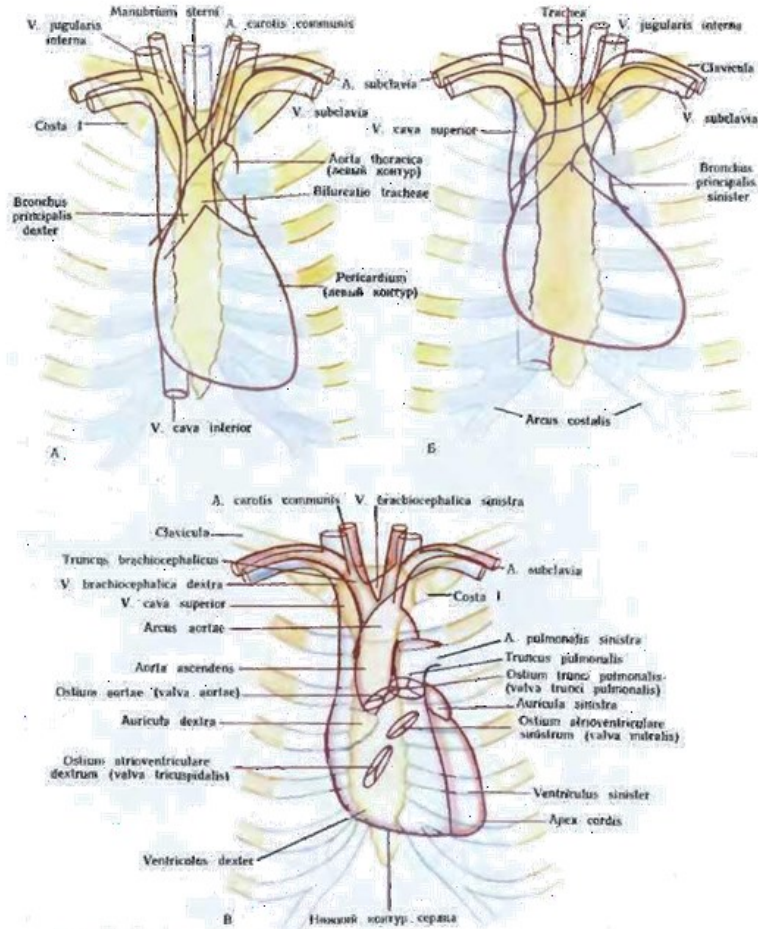


Рис. 61. Проекция на переднюю грудную стенку трахеи, сердца и крупных сосудов переднего средостения при различных их положениях. Проекция на переднюю грудную стенку клапанов сердца (схема).  
 а — низкое положение сердца, крупных сосудов и бифуркации трахеи; б — высокое положение сердца, крупных сосудов и бифуркации трахеи; в — проекция клапанов сердца.

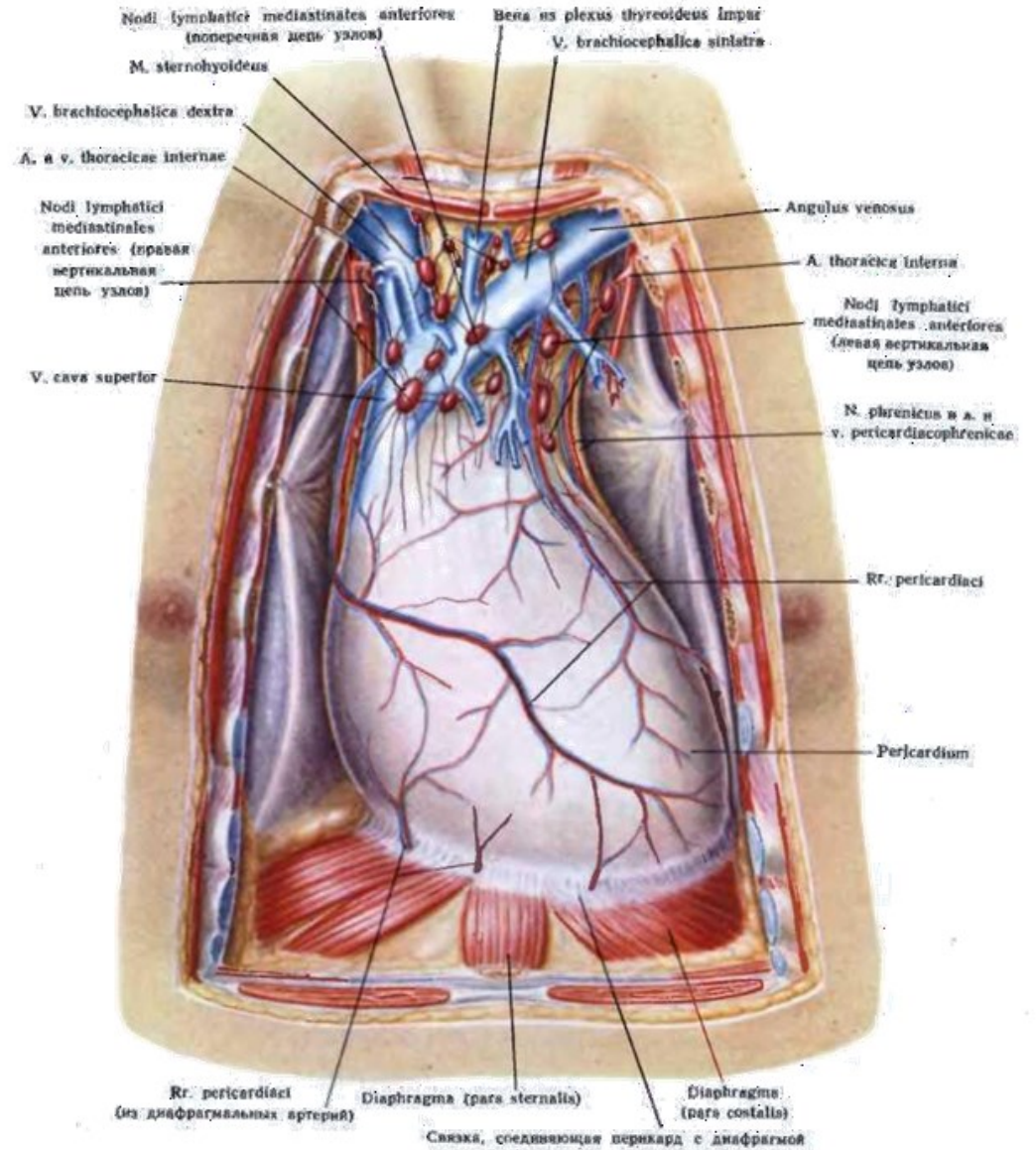


Рис. 59. Сосуды передней стенки околосердечной сумки. Верхняя полость вены, правая и левая предсердия.

**Сердце (cor) и перикард (pericardium)**

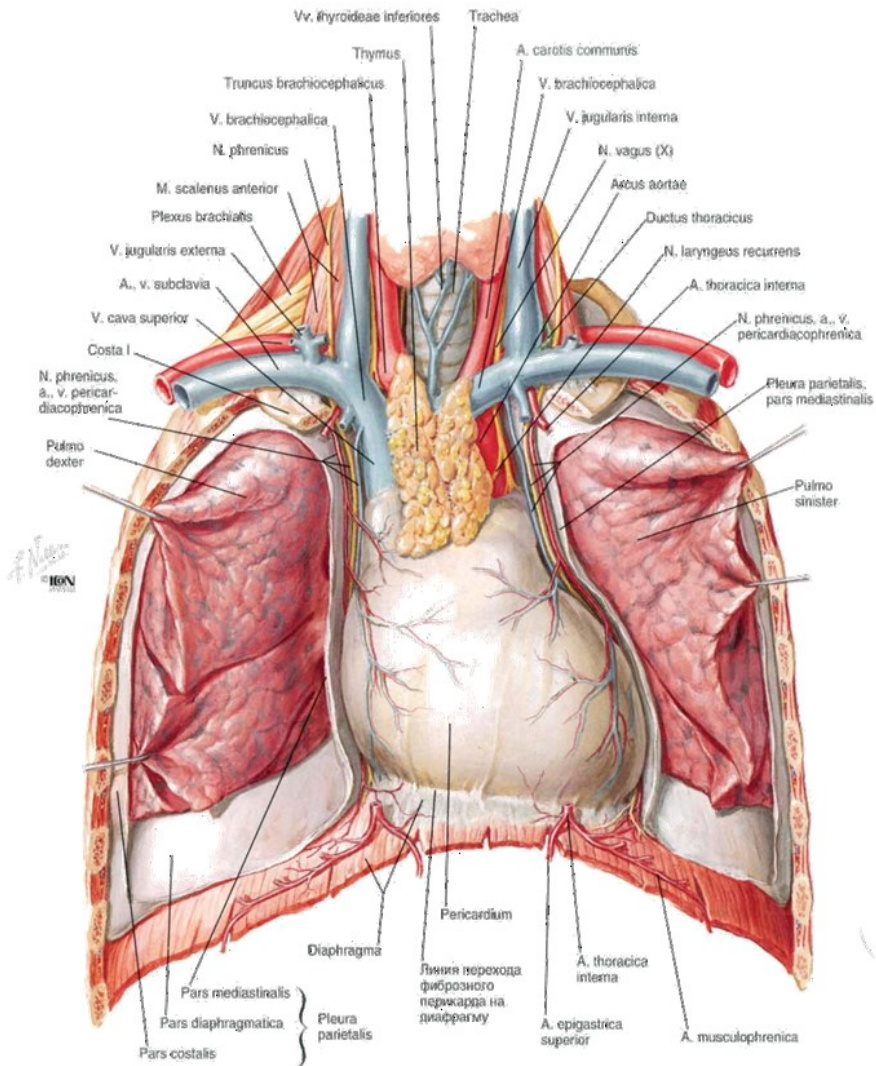
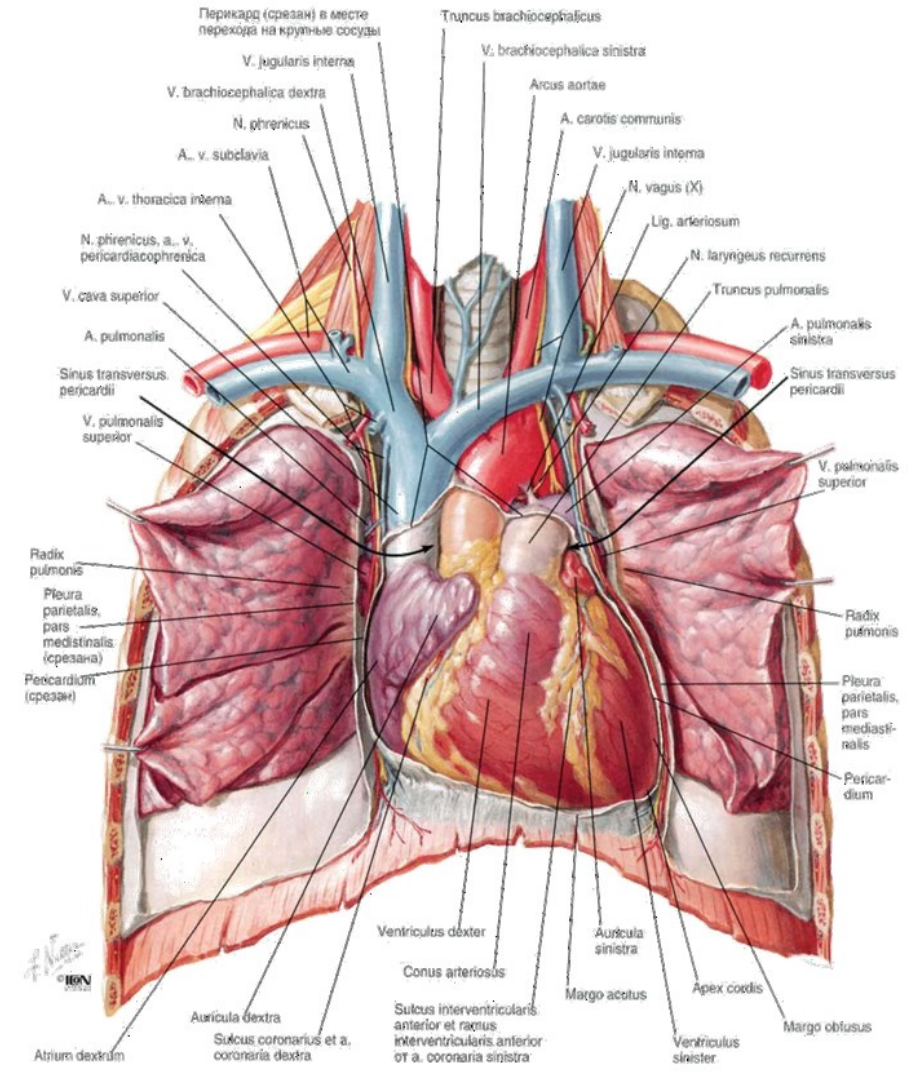


Рисунок 200

ГРУДНАЯ КЛЕТКА

**Сердце (cor), вид спереди**



СЕРДЦЕ

Рисунок 201

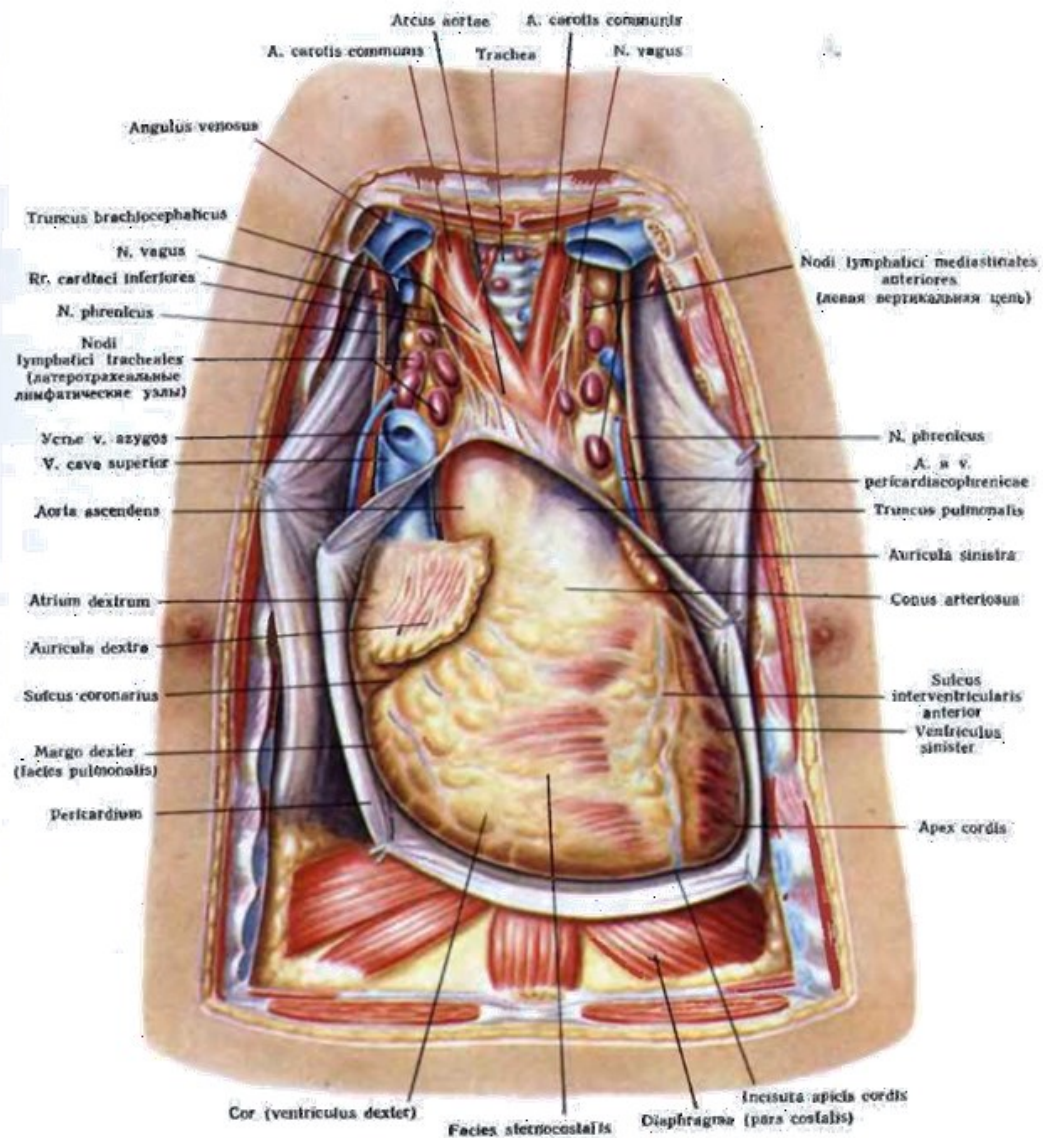


Рис. 63. Сердце, полости перикарда, дуга аорты. Передние медиастинальные лимфатические узлы. Вид спереди (1/2).

Перикард вскрыт и обнажена передняя стенка сердца. Удалены плечеголовые вены и часть верхней полой вены.

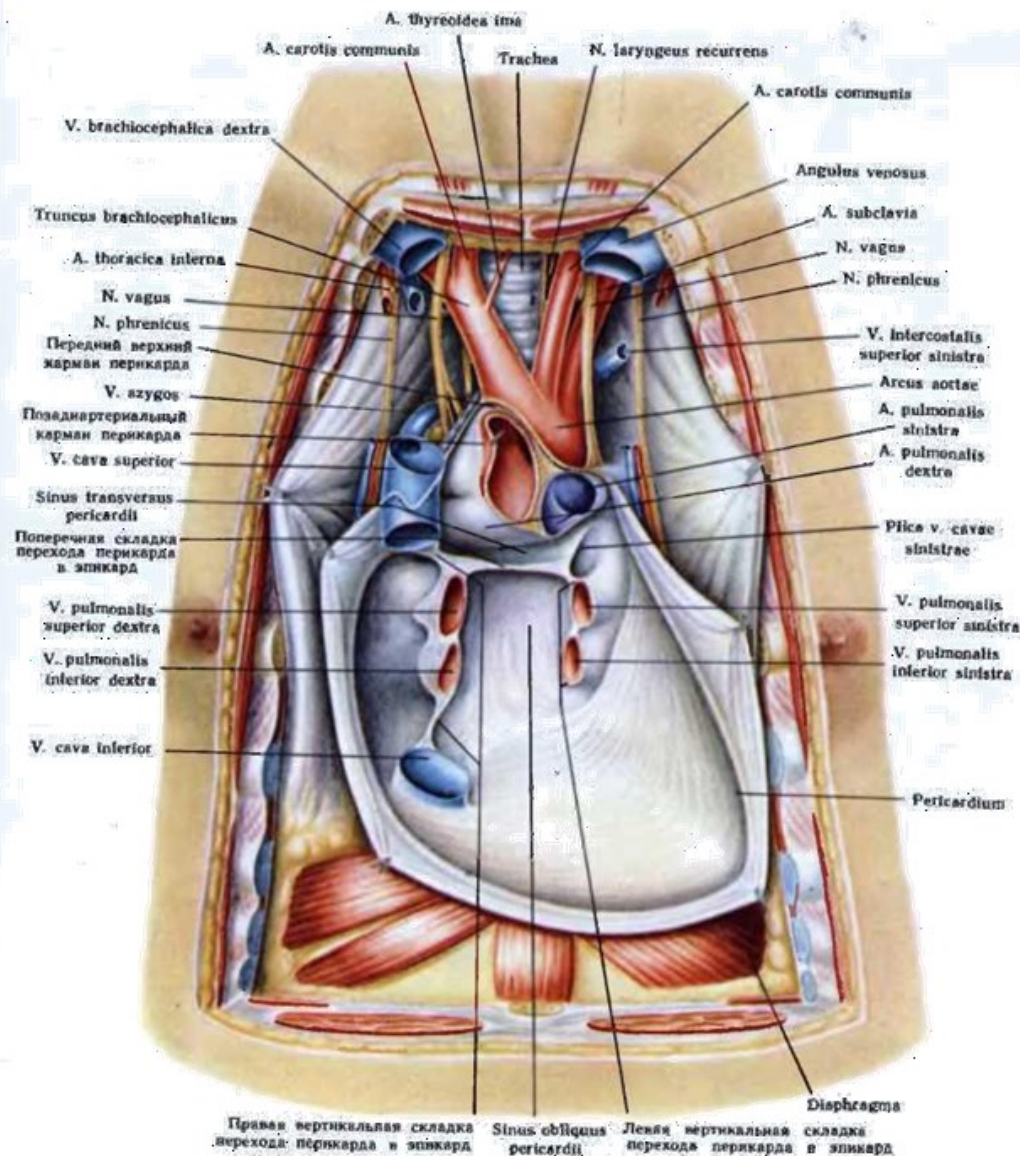


Рис. 60. Задняя стенка околосердечной сумки. Дуга аорты. Благунающие и диафрагмальные нервы. Вид спереди (1/2).

Удалена передняя стенка околосердечной сумки. После интраниверсального пересечения выходящих и входящих в сердце сосудов последнее удалено из полости перикарда.

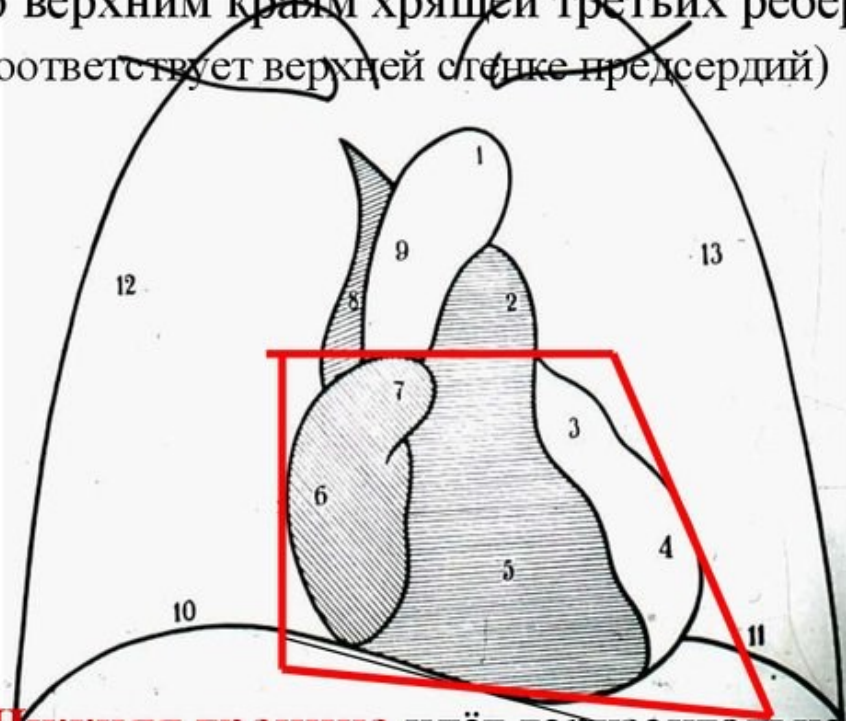
# ТОПОГРАФИЯ СЕРДЦА

1. Голотопия
2. Скелетотопия
3. Синтопия

# Скелетотопия сердца

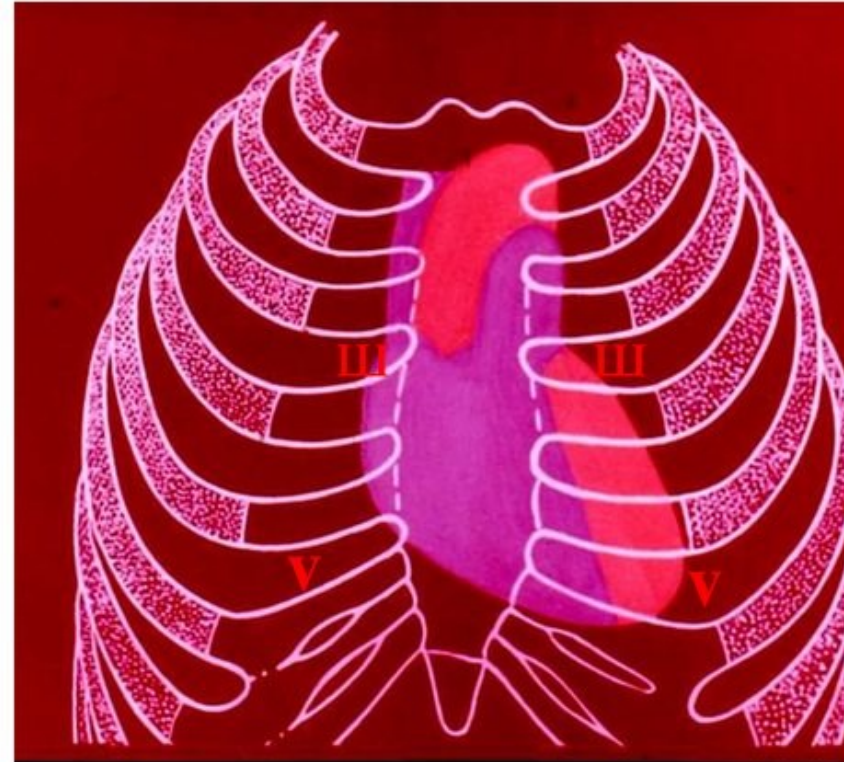
**Верхушка сердца** в пятое межреберье  
слева на 1-1.5 см медиальнее  
среднеключичной линии

**Верхняя граница** идёт горизонтально  
по верхним краям хрящей третьих рёбер  
(соответствует верхней стенке предсердий)



**Нижняя граница** идёт горизонтально  
от хряща пятого ребра по правой  
окологрудной линии к верхушке  
сердца (соответствует стенке правого  
желудочка)

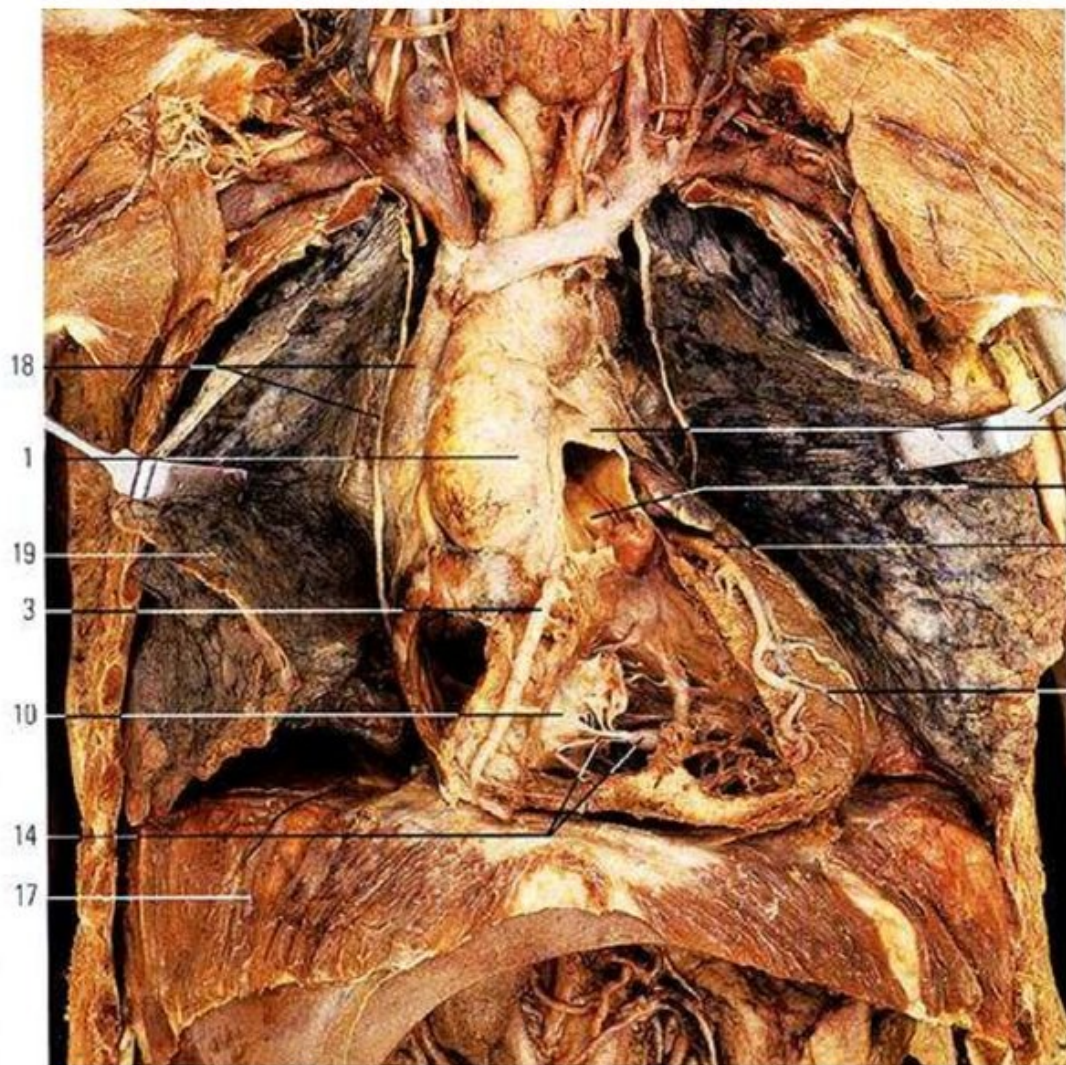
**Правая граница** проходит по правой  
окологрудной линии от III до V  
рёберного хряща;  
(соответствует стенке правого предсердия)



**Левая граница** идёт от хряща III ребра  
по левой окологрудной линии  
к верхушке сердца (соответствует стенке  
левого желудочка)



# Синтопия сердца



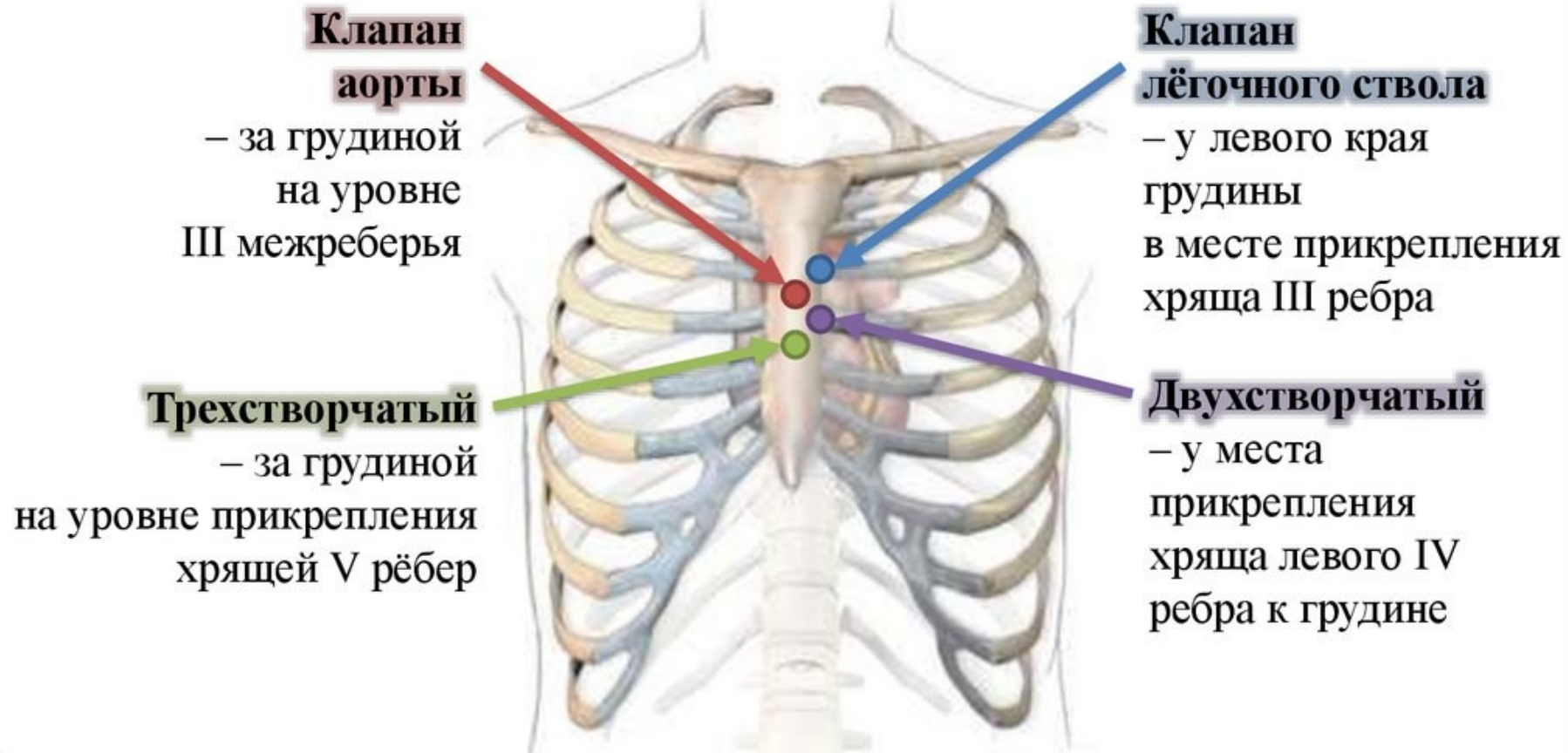
**Сверху** – тимус,  
крупные сосуды.

**Сбоку** –  
плевральные  
мешки левого и  
правого лёгкого.

**Сзади** – пищевод,  
нисходящая аорта...

**Снизу** -  
диафрагма

# Скелетотопия клапанов



**Клапан  
аорты**

– за грудиной  
на уровне  
III межреберья

**Клапан  
лёгочного ствола**

– у левого края  
грудины  
в месте прикрепления  
хряща III ребра

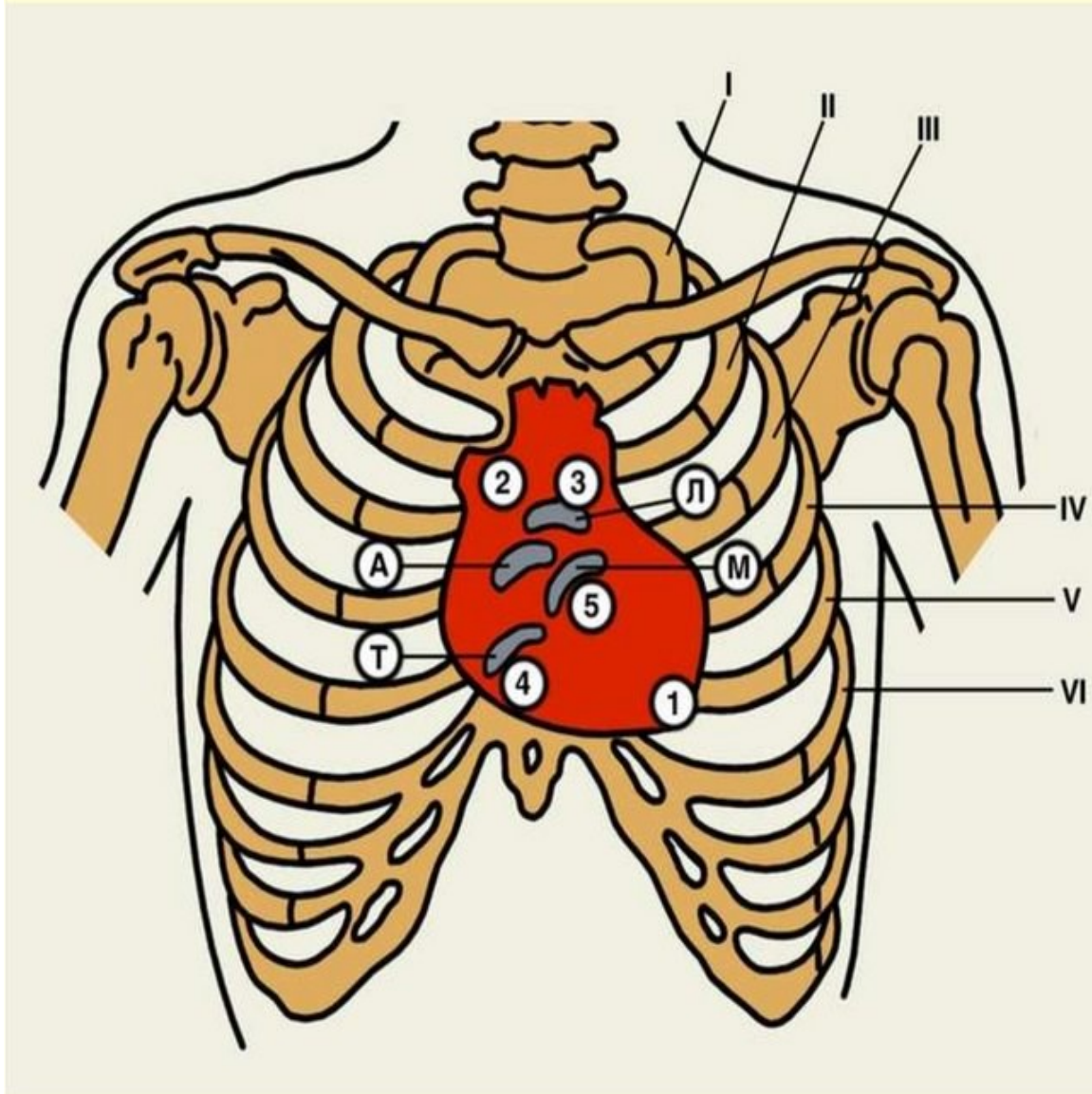
**Трехстворчатый**

– за грудиной  
на уровне прикрепления  
хрящей V рёбер

**Двухстворчатый**

– у места  
прикрепления  
хряща левого IV  
ребра к груди

## Схема проекции клапанов сердца на переднюю грудную стенку



А — проекция клапана аорты;  
Л — проекция клапана легочного  
ствола;  
М — проекция митрального  
клапана;  
Т — проекция трехстворчатого  
клапана.

### **Основные точки выслушивания шумов сердца:**

1 — верхушка сердца (проводятся шумы с митрального клапана);  
2 — II межреберье у правого края грудины (клапан аорты);  
3 — II межреберье у левого края грудины (клапан легочного ствола);  
4 — тело грудины над мечевидным отростком (трехстворчатый клапан);  
5 — точка Боткина-Эрба - IV межреберье слева от грудины (проводятся диастолический шум аортальной недостаточности и шумы митрального клапана).

Римскими цифрами обозначены ребра.

## Предсердия, желудочки и межжелудочковая перегородка

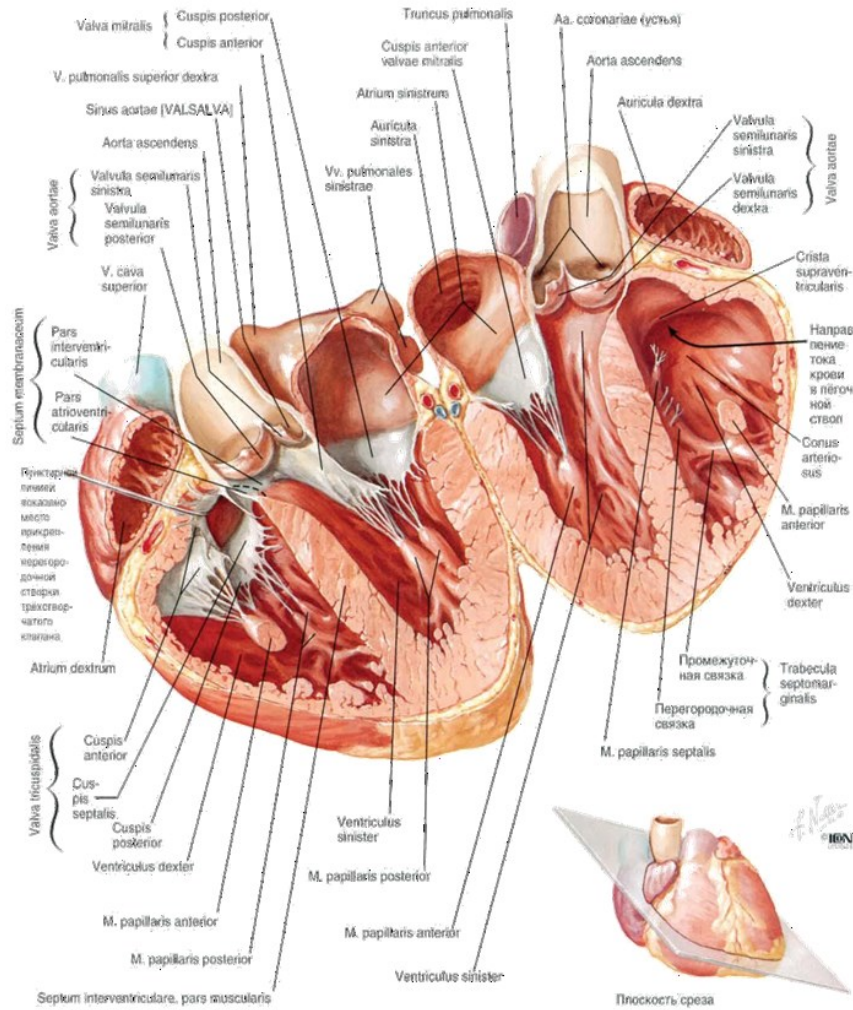
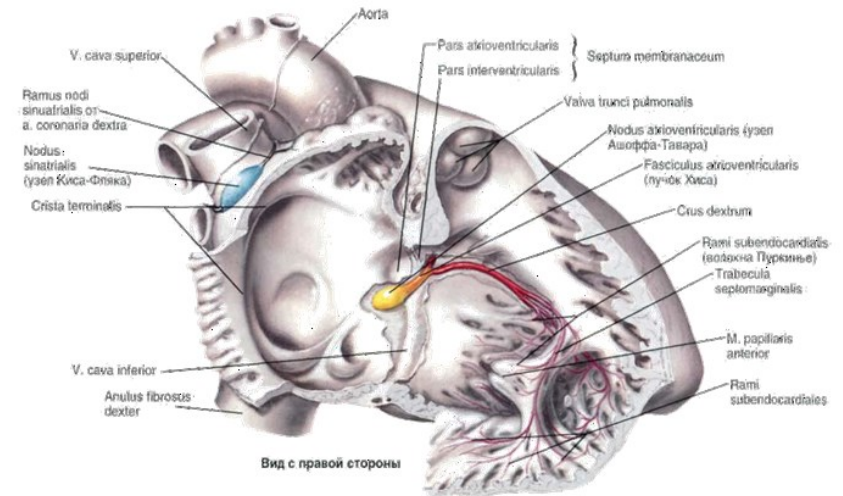


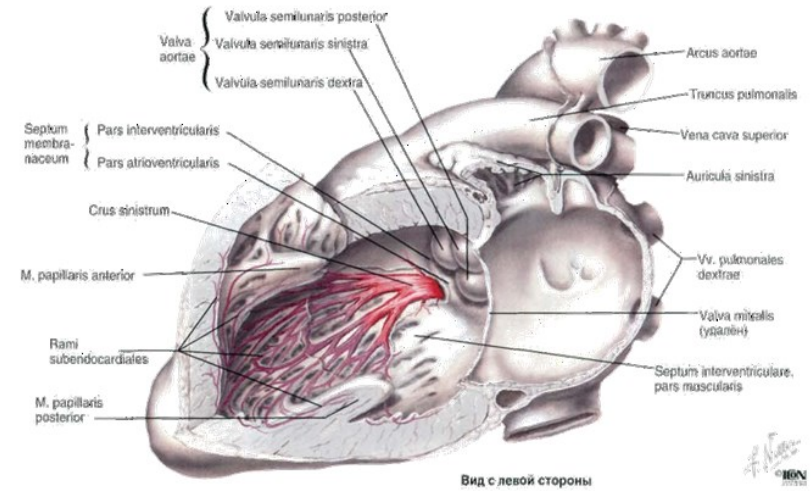
Рисунок 212

ГРУДНАЯ КЛЕТКА

## Проводящая система сердца



Вид с правой стороны

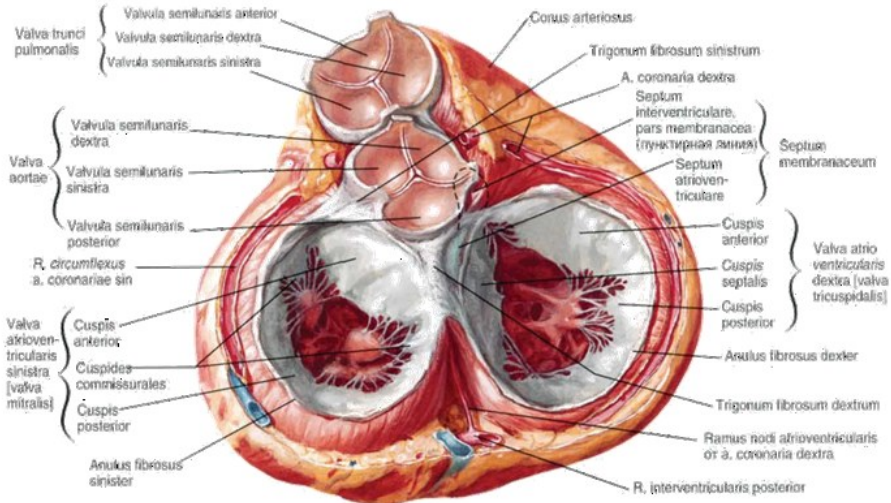


Вид с левой стороны

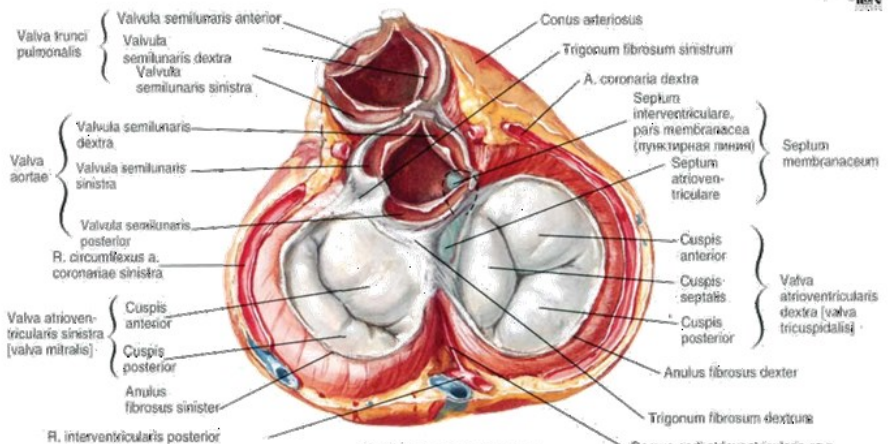
СЕРДЦЕ

Рисунок 213

## Клапаны (valvae) и фиброзный скелет сердца

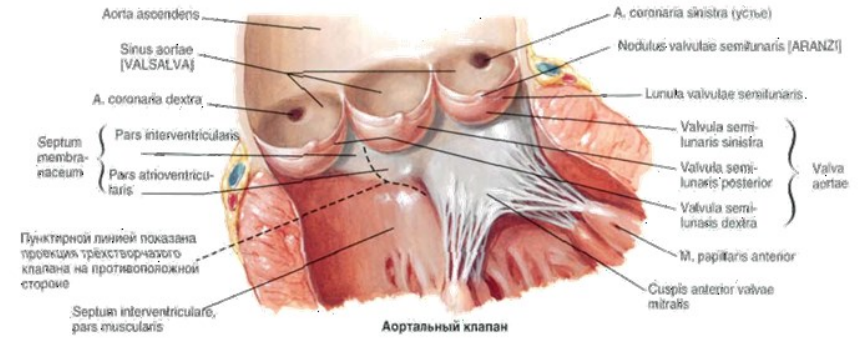


Сердце во время диастолы: вид со стороны основания при удалённых предсердиях

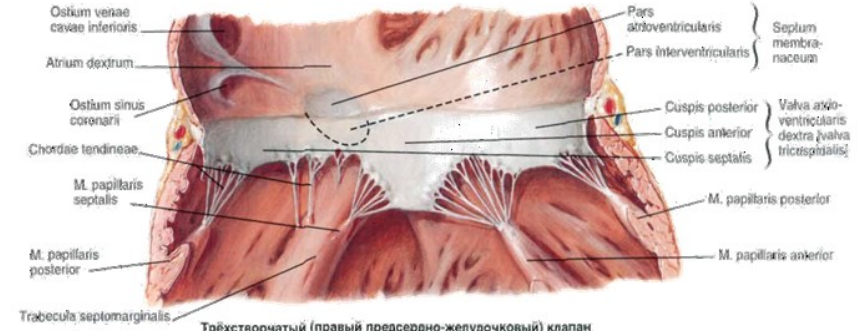


Сердце во время систолы: вид со стороны основания при удалённых предсердиях

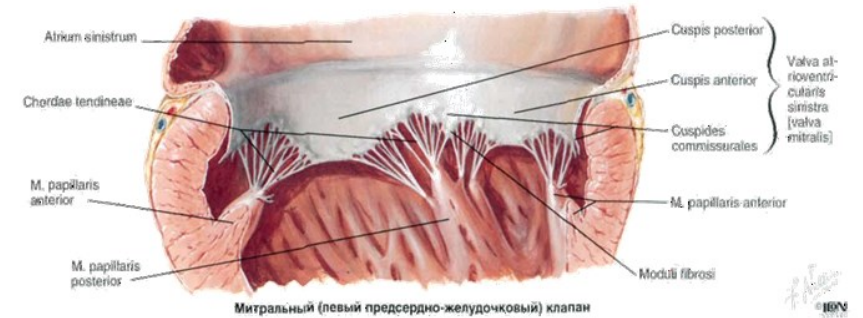## Клапаны (valvae) и фиброзный скелет сердца (продолжение)



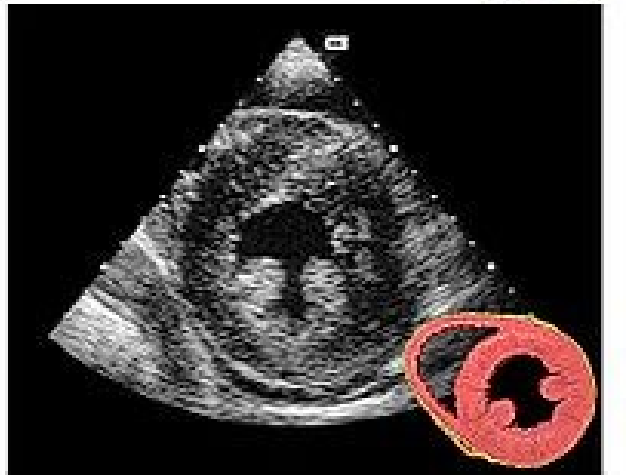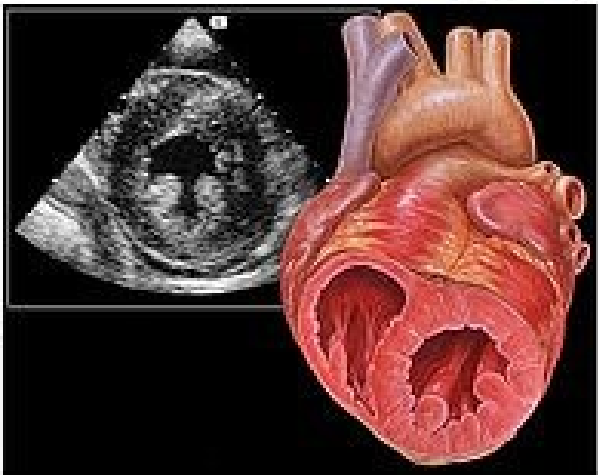
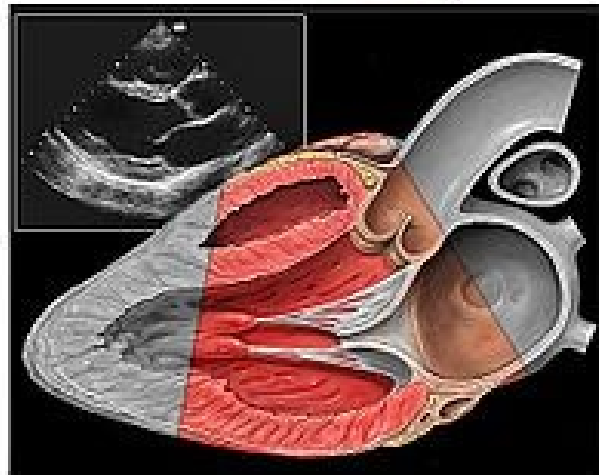
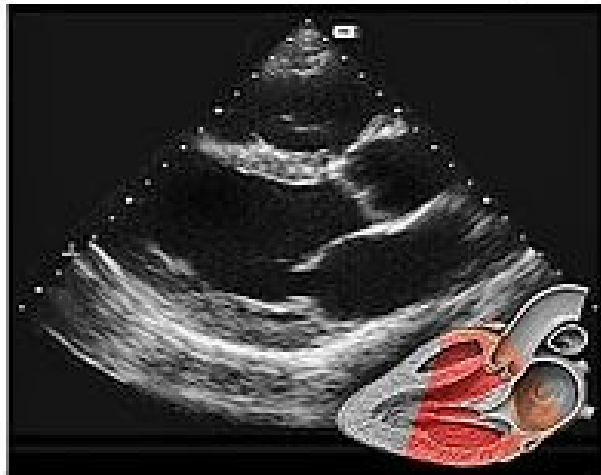
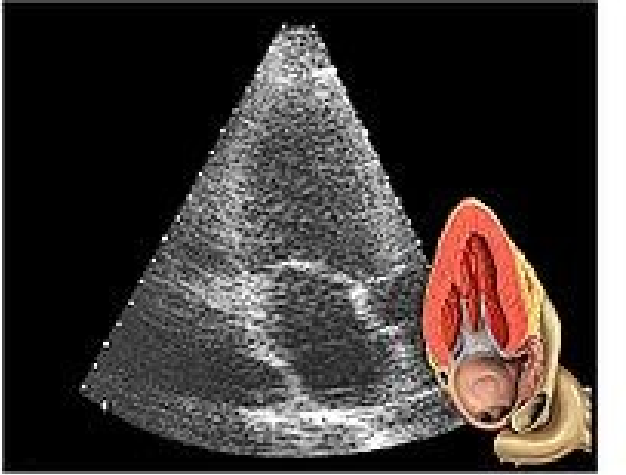
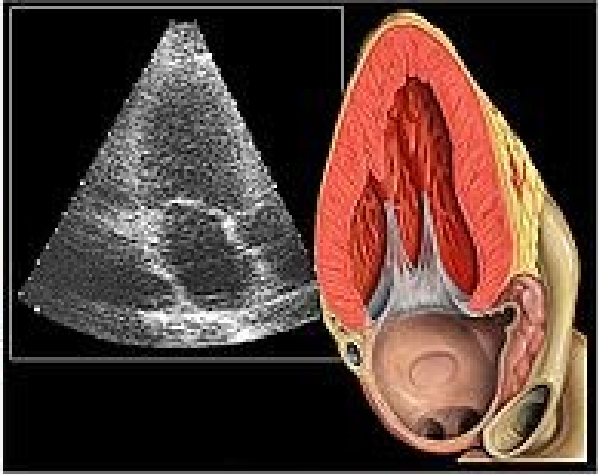
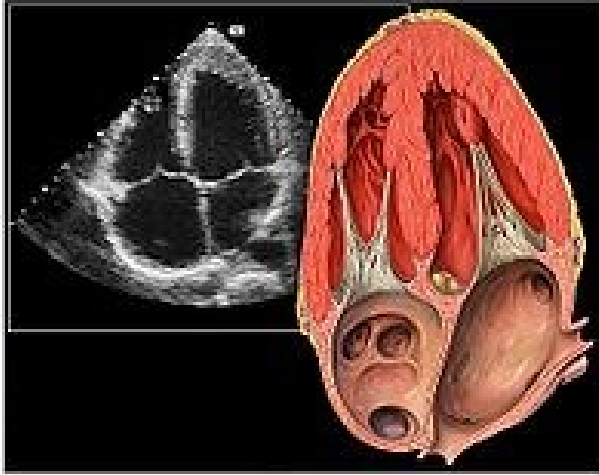
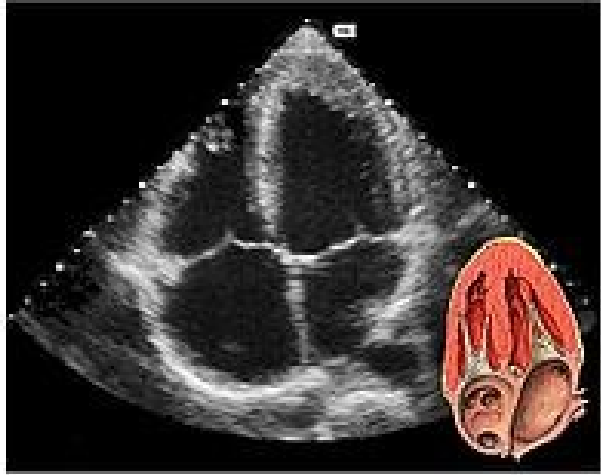Аортальный клапан



Трёхстворчатый (правый предсердно-желудочковый) клапан

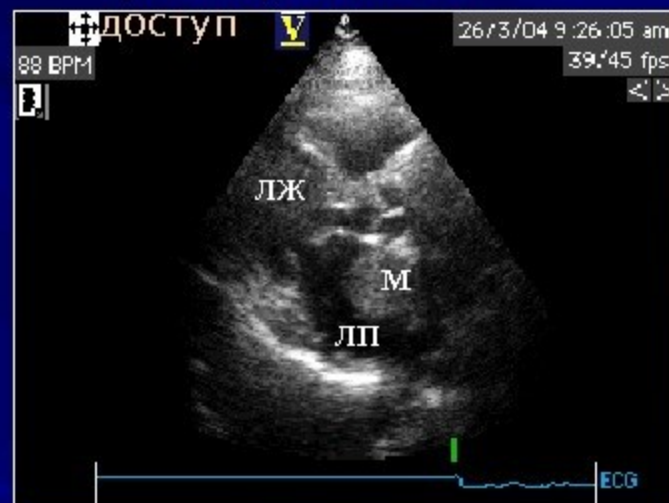


Митральный (левый предсердно-желудочковый) клапан

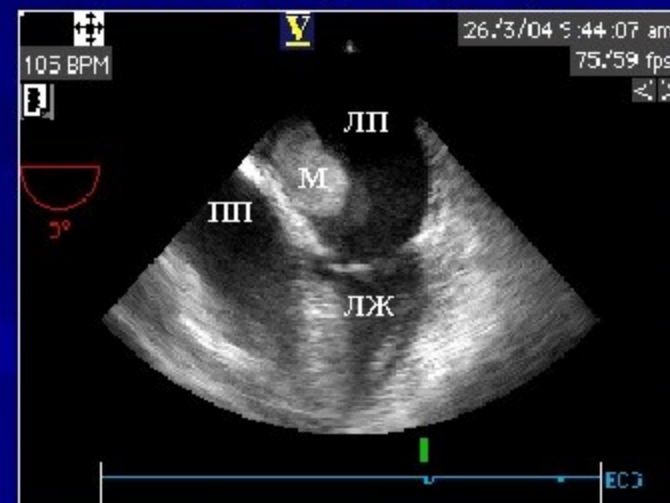


# Новообразование (миксома) левого предсердия

Трансторакальный



Чреспищеводный доступ



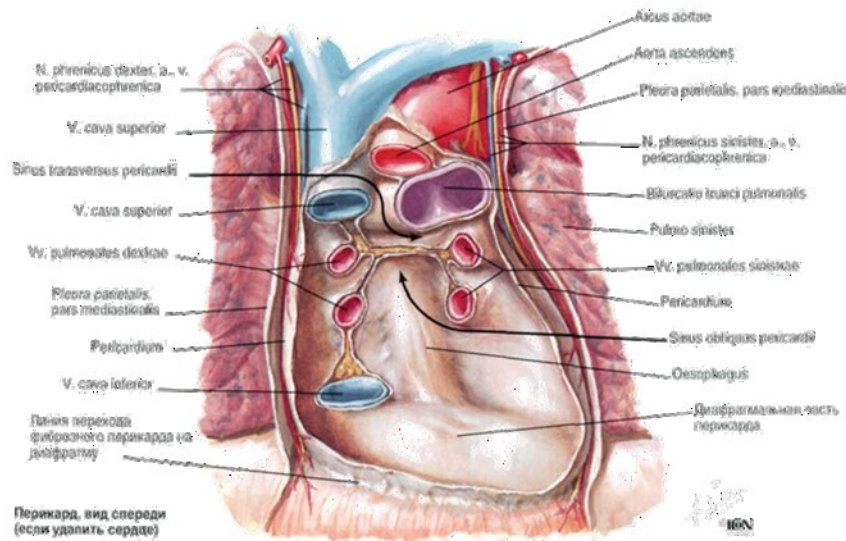
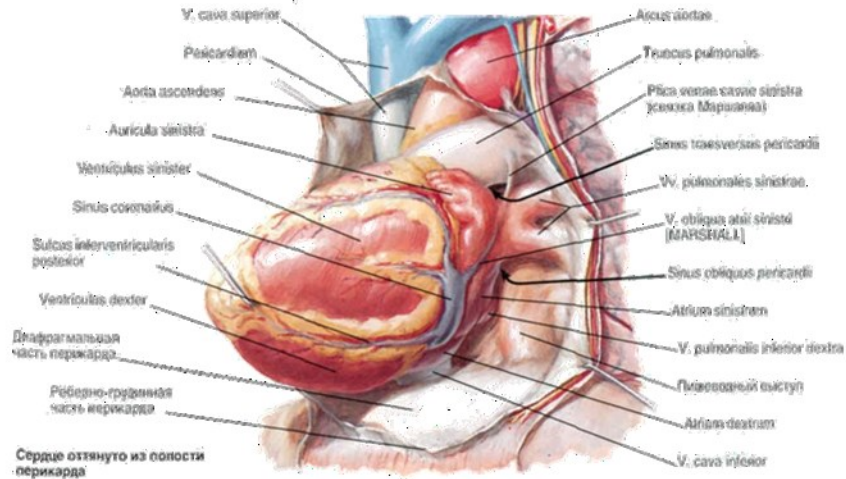
При чреспищеводном доступе более четко видны границы и структура опухоли, а также место прикрепления к межпредсердной перегородке

М - миксома; ЛЖ - левый желудочек; ЛП - левое предсердие; ПП - правое предсердие.

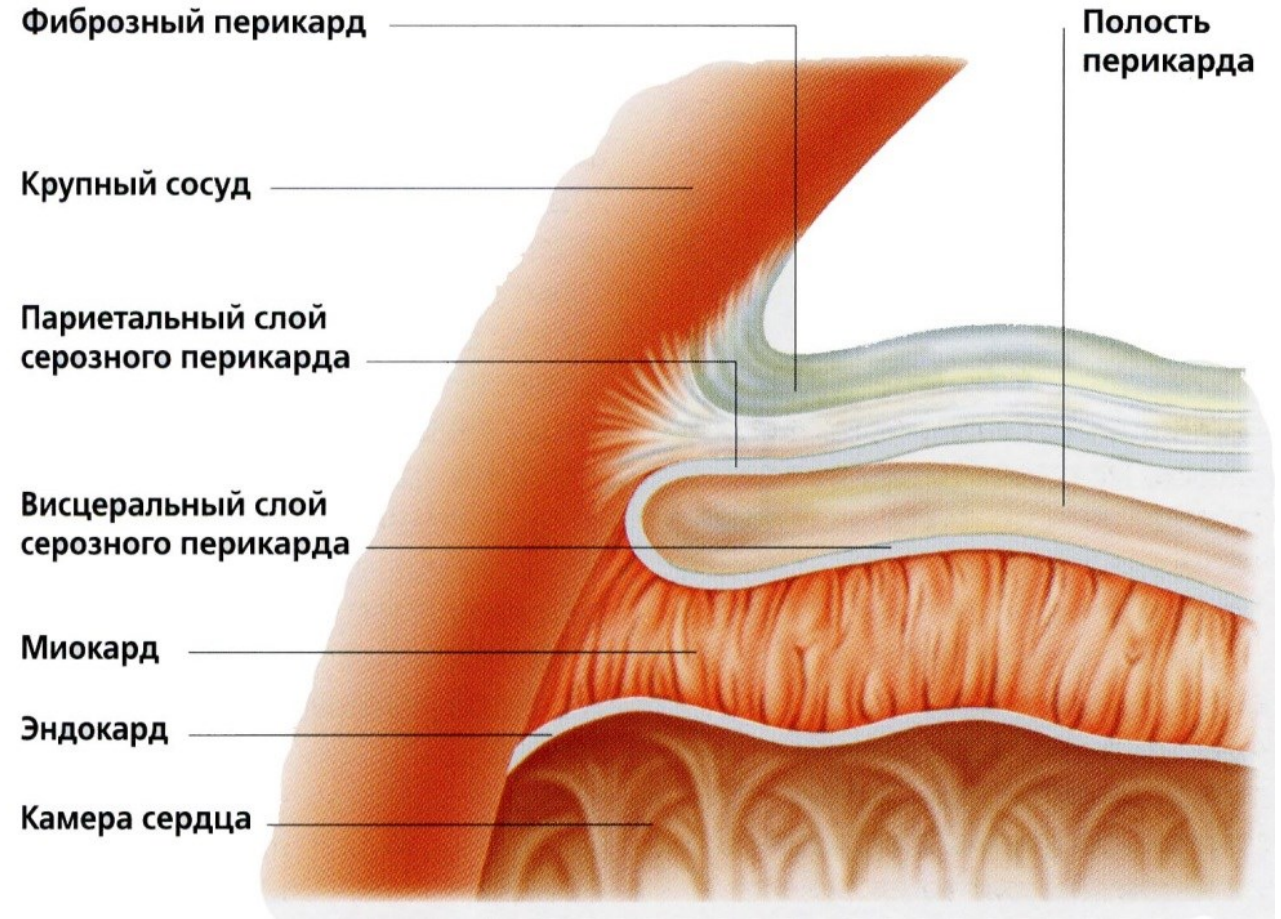
# Перикард



Перикард (pericardium)



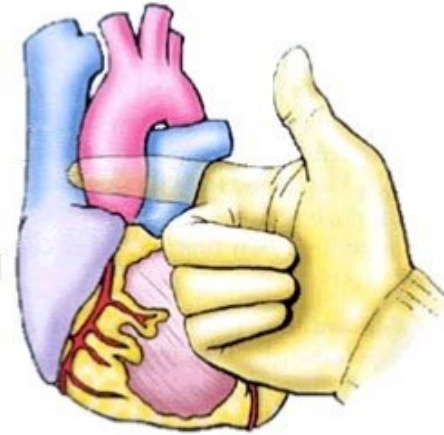
# Строение перикарда



# Пазухи перикарда

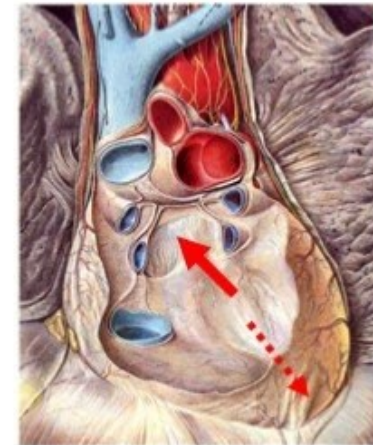
**Поперечная пазуха перикарда** ограничена

- спереди и сверху задней поверхностью восходящей аорты и легочного ствола,
- сзади — верхней полой веной, правой легочной артерией и задней стенкой перикарда,
- снизу — углублением между левым желудочком сердца и предсердиями.



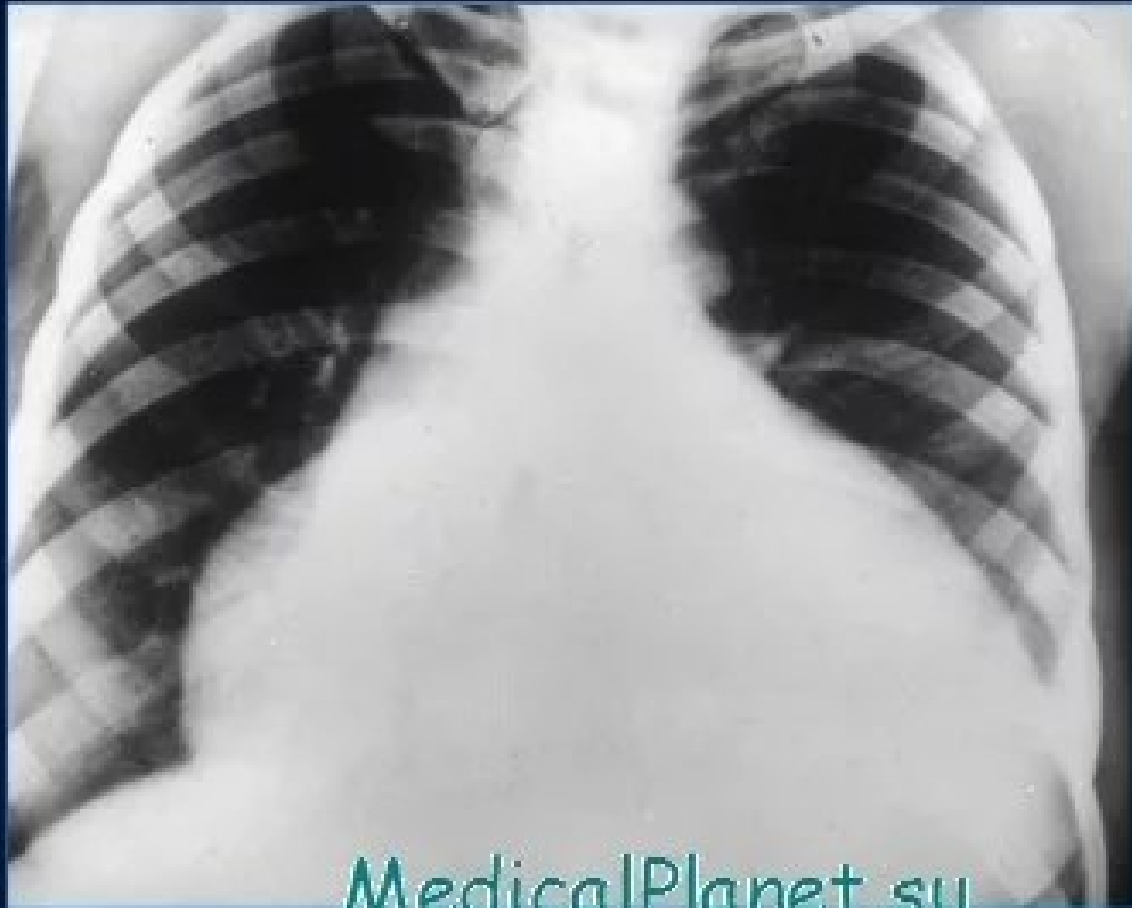
**Косая пазуха перикарда** ограничена

- снизу и справа нижней полой веной,
- слева и сверху левыми легочными венами
- спереди задней поверхностью левого предсердия,
- сзади — задней стенкой перикарда.



**Передненижняя пазуха** расположена при переходе передней части париетального листка перикарда в нижнюю, положение которой соответствует углу между грудиной и диафрагмой.

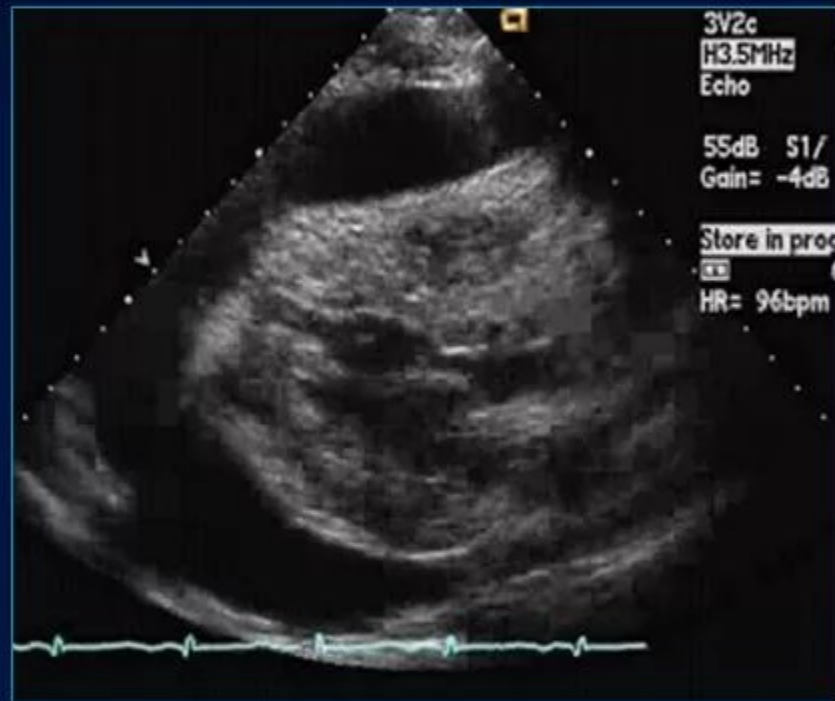
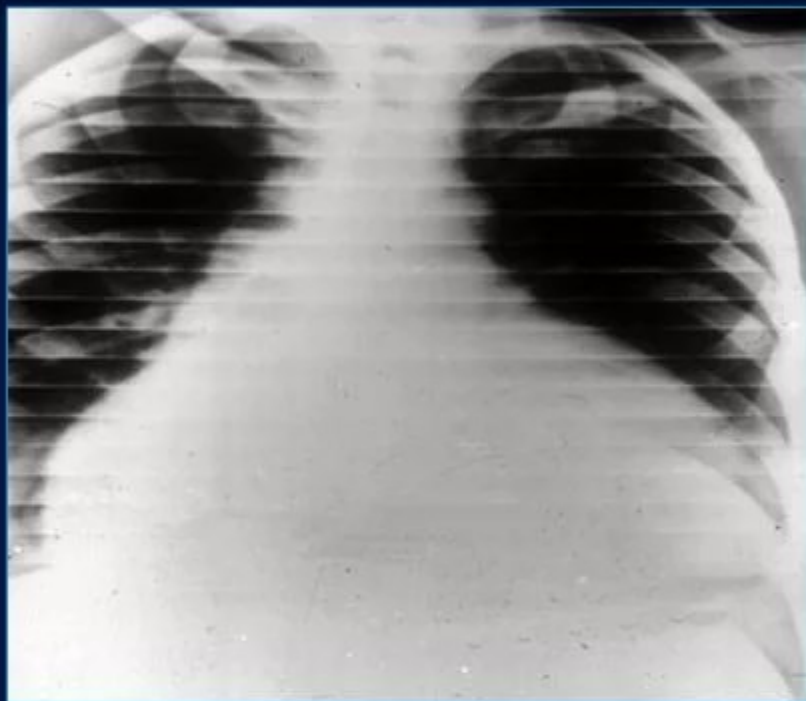
# Эксудативный перикардит



MedicalPlanet.ru  
избранное по медицине

- Признаки:
- Увеличение срединной тени
- Сглаженность дуг
- Ослабление пульсации контуров, это хорошо регистрируется при кимографии или рентгеноскопии с ЭОП
- Изменение формы сердечной тени при перемене положения тела
- Феномен зрительного укорочения аорты
- Достоверный диагноз — только при УЗИ

# Экссудативный перикардит

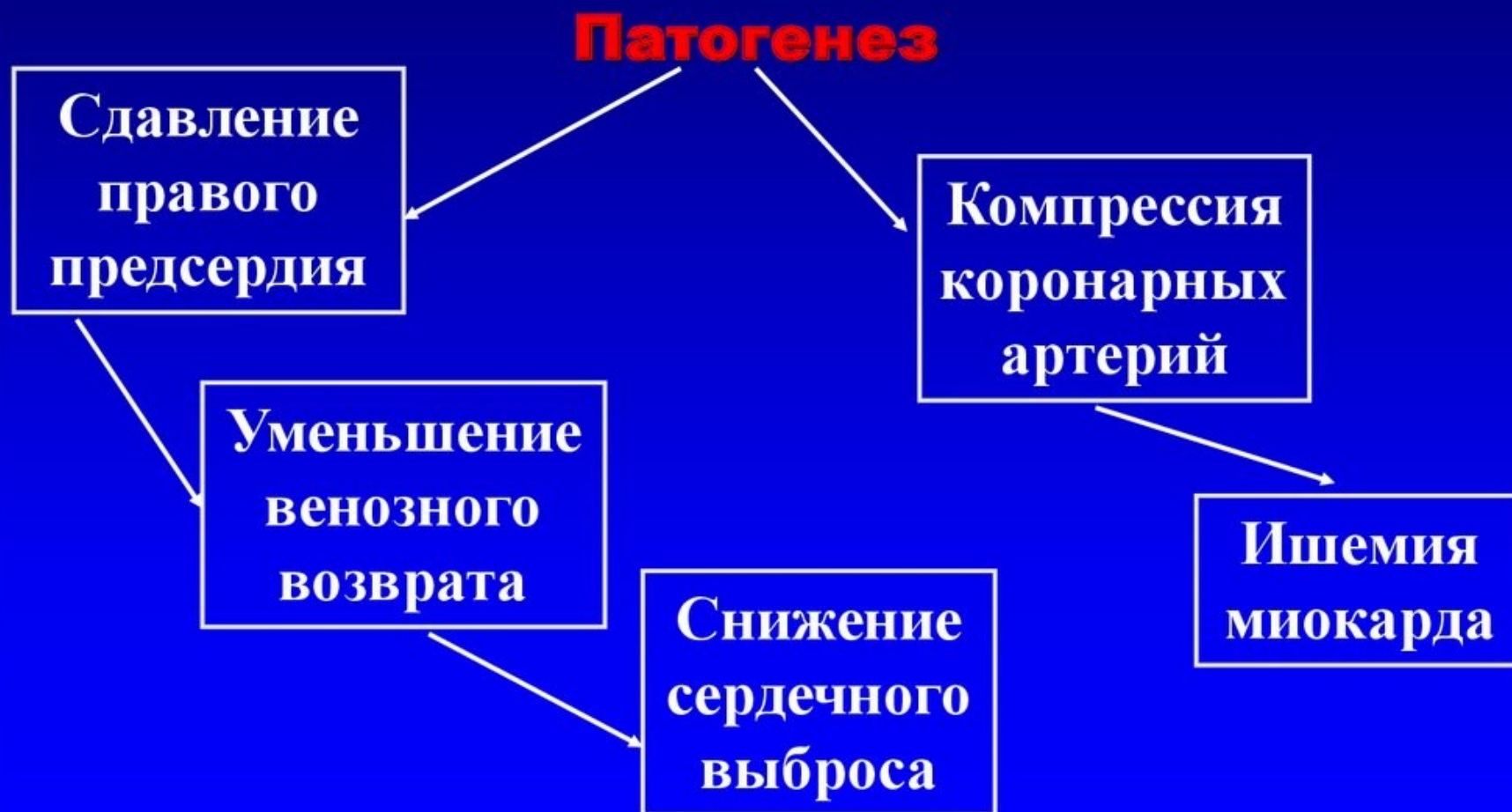

- Левый снимок – кимограмма, зубцы на контурах сердечной тени отсутствуют – пульсации контуров нет.
- Правый снимок – сонограмма. В полости перикарда видна жидкость (черного цвета) окружающая сердце.

## Тампонада сердца

- жизнеугрожающее состояние, медленное или быстрое сдавление сердца ввиду накопления вокруг него жидкости, гноя, крови, тромбов или газа как результат воспаления, травмы, разрыва сердца или диссекции аорты, что вызывает выраженное ограничение наполнения желудочков и предсердий, застой в венах большого круга кровообращения и уменьшение сердечного выброса, вплоть до полной остановки кровообращения

# Расстройства кровообращения – тампонада сердца



# Тампонада сердца

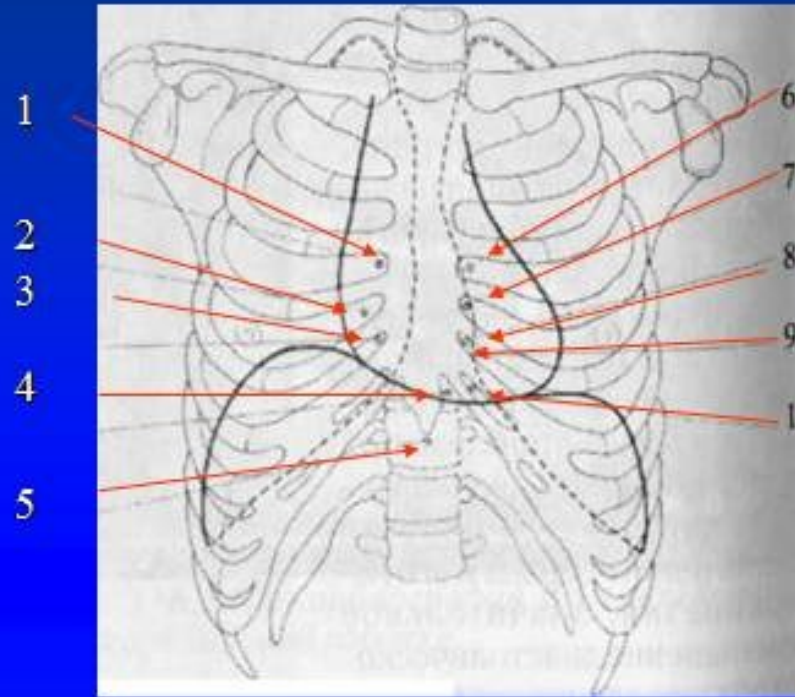
## Лечение:

- ✓ Пункция перикарда
- ✓ Удаление излишков жидкости
- ✓ При продолжающемся накоплении экссудата -  
установление катетера для  
обеспечения адекватного оттока.

Проекция границ перикардана  
грудную стенку и точки пункции  
полости  
перикарда.

1. Точка Шапошникова
2. Точка Роберта
3. Точка Войнич-Сяножецкого
4. Точка Ларрея
5. Точка Марфана
6. Точка Шарпа
7. Точка Пирогова
8. Точка Бейцо
9. Точка Потексена-Ридера
10. Точка Делорм-Миньона

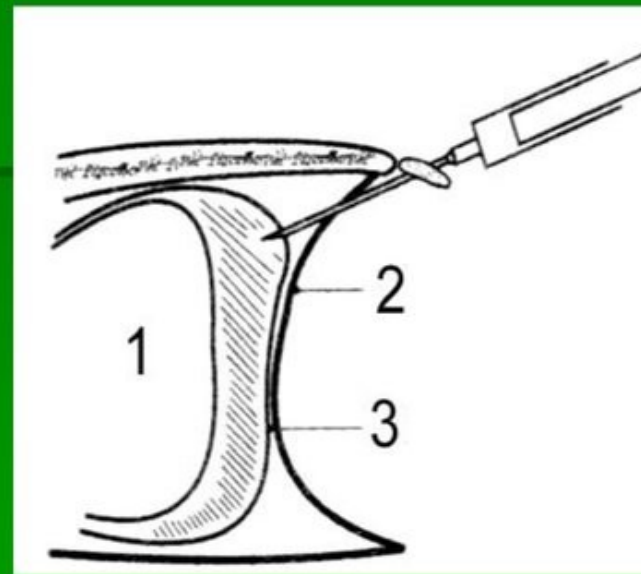
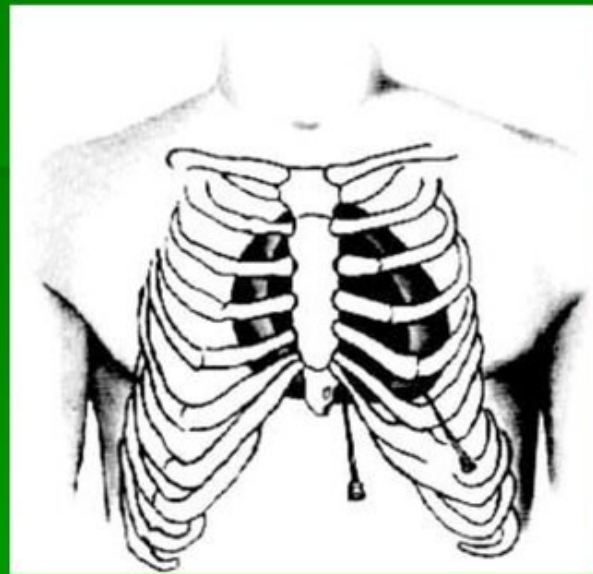
— проекция границ перикарда;  
- - проекция границ плевральных  
полостей



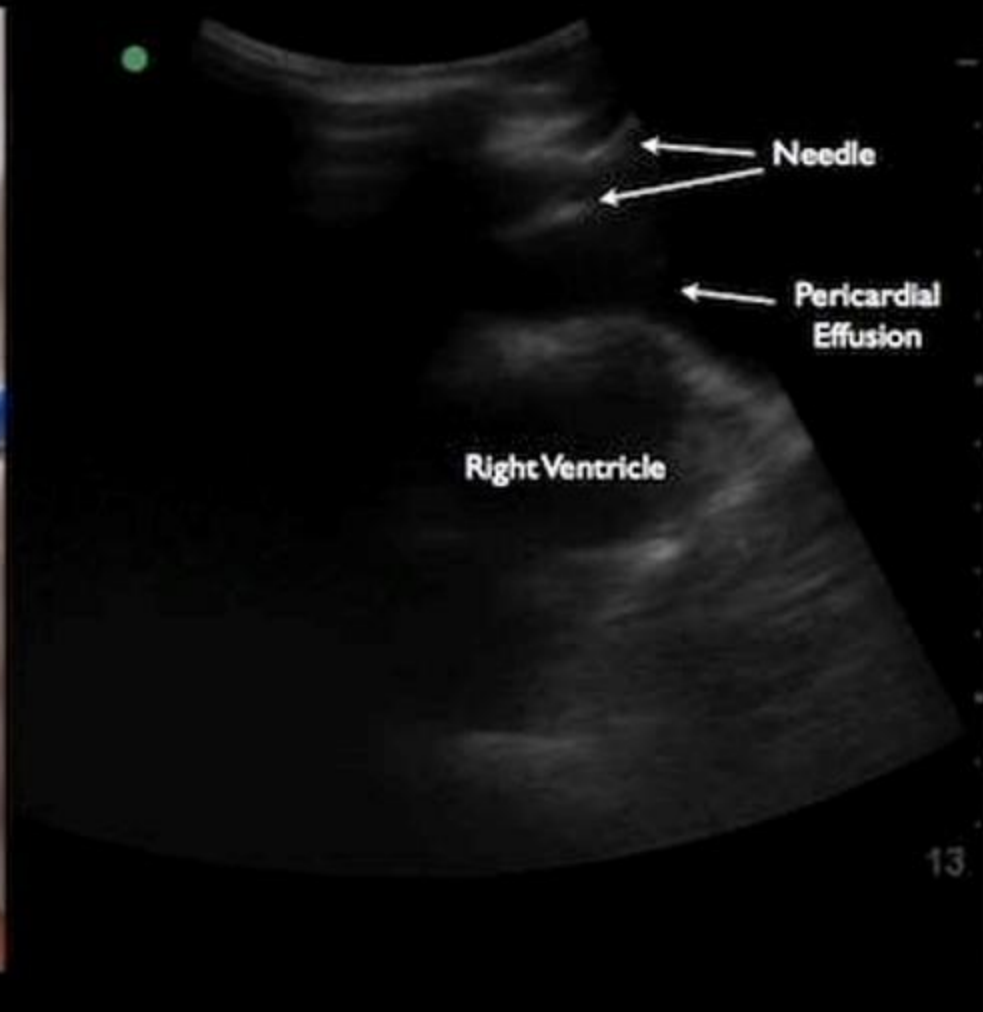
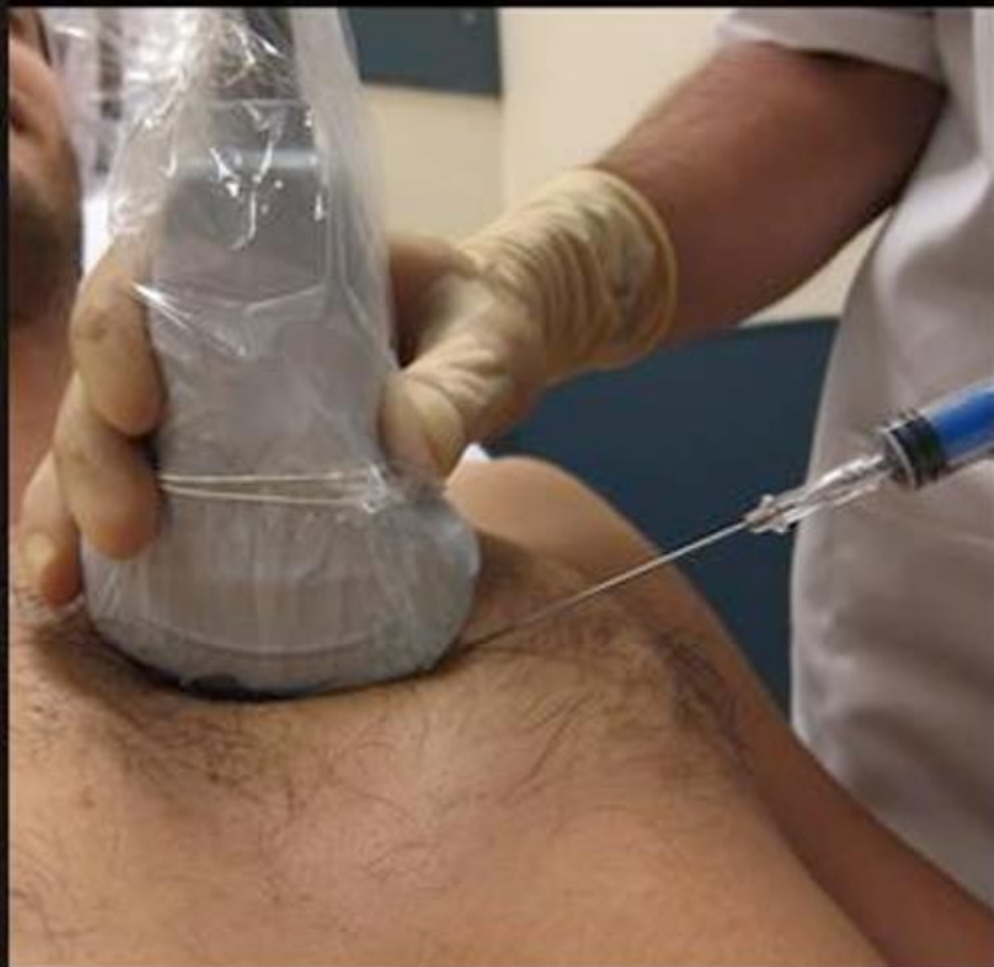

# Пункция перикарда по Ларрею

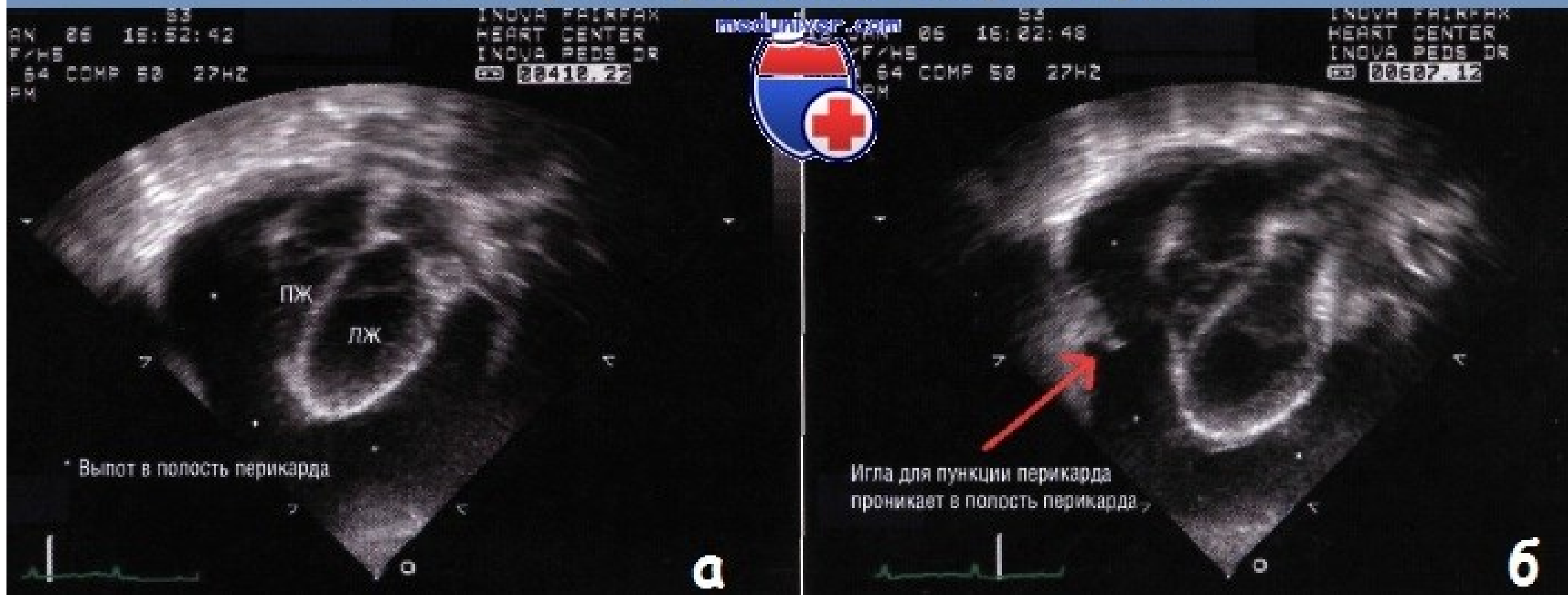
**Показания:** выпотной перикардит, тампонада сердца

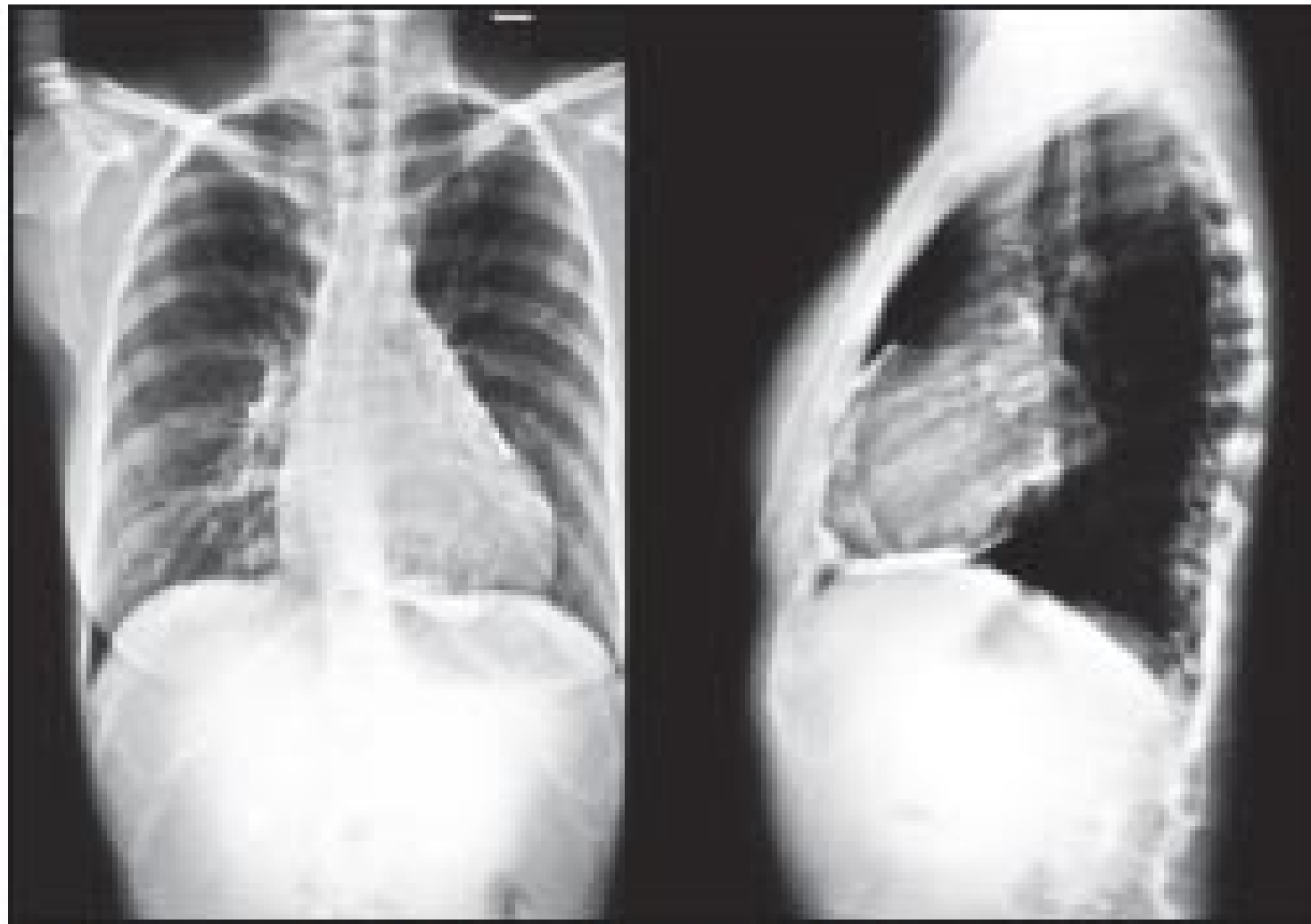

1. **Сосудистый катетер вводят слева между мечевидным отростком и местом прикрепления VII ребра к груди.**
2. **Иглу вводят под углом 30-45° к коже, направляя ее вперед по оси тела на глубину 1-1,5 см. Поршень шприца все время подтягивают на себя.**
3. **Наклоняют иглу книзу, располагая почти параллельно груди. Ощущение пульсации свидетельствует о близости кончика иглы к сердцу.**
4. **Продвигают иглу на глубину 2-3 см, пунктируя передне-нижний синус перикарда.**



# УЗИ при пункции перикарда

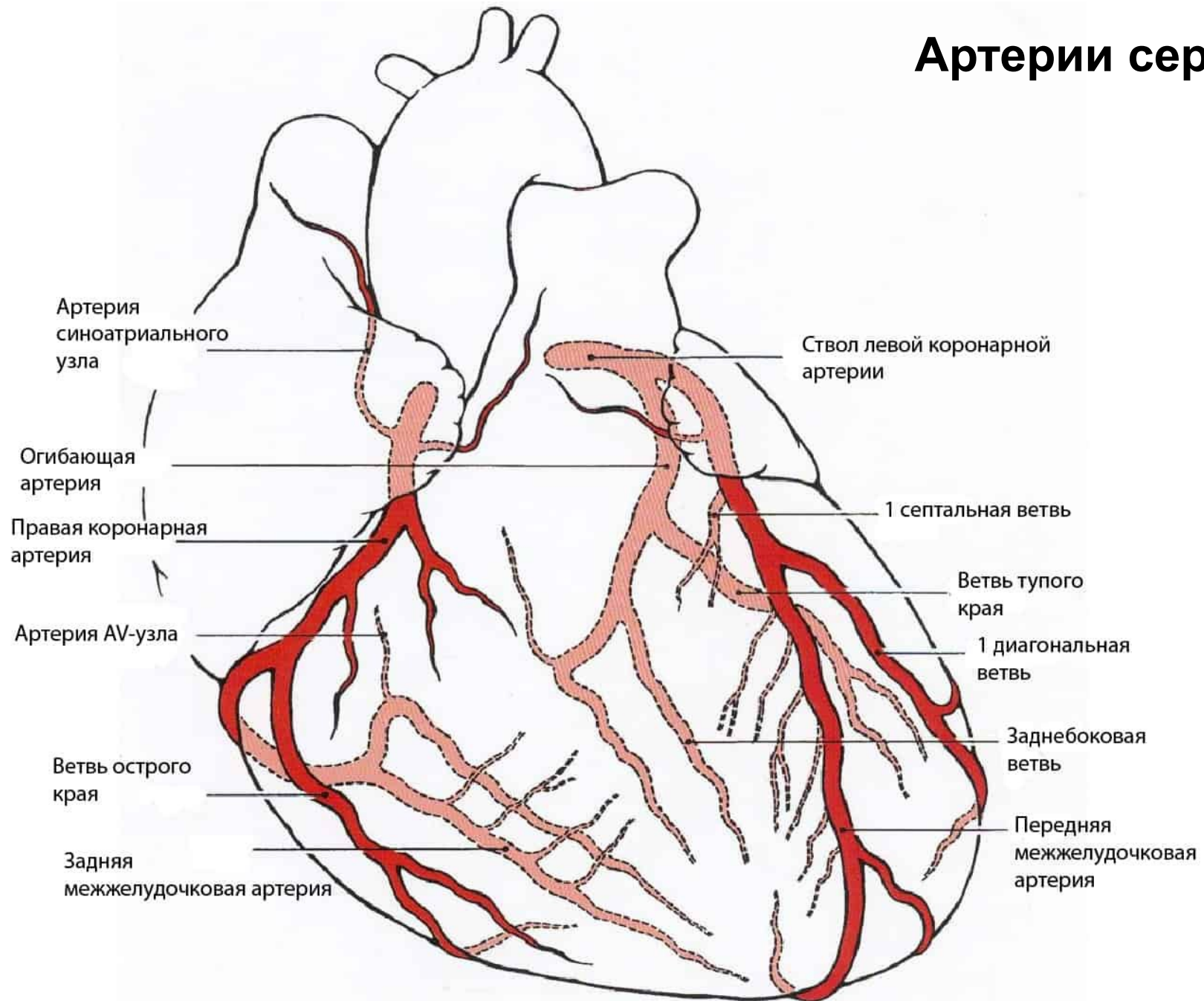




**Рисунок 6. Кальцификация перикарда у пациентки с констриктивным перикардитом**

# **Артерии и вены сердца**

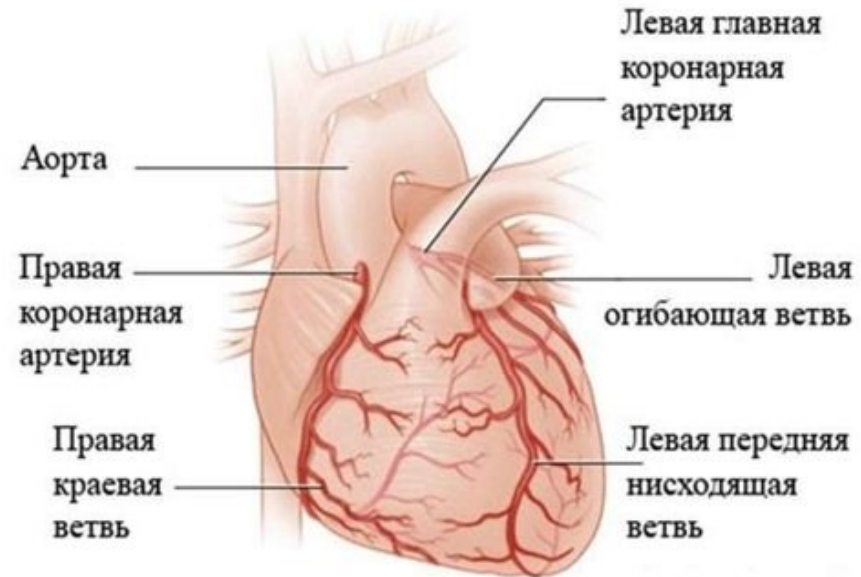
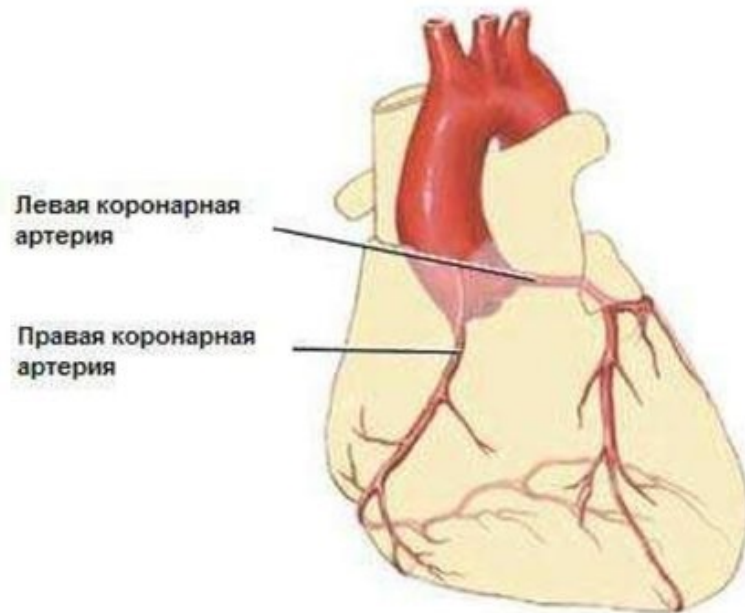
# Артерии сердца



# Кровоснабжение сердца

Сердце получает артериальную кровь из двух коронарных артерий: левой и правой.

- Левая венечная артерия начинается на уровне левого синуса аорты и проходит между легочным стволом и левым ушком.
- Делится на две ветви: переднюю межжелудочковую и огибающую.



- Правая венечная артерия начинается на уровне правого синуса аорты и проходит под правым ушком, огибает правую поверхность сердца.
- Наиболее крупная ветвь – задняя межжелудочковая артерия.

# Артерии сердца. Левая венечная артерия

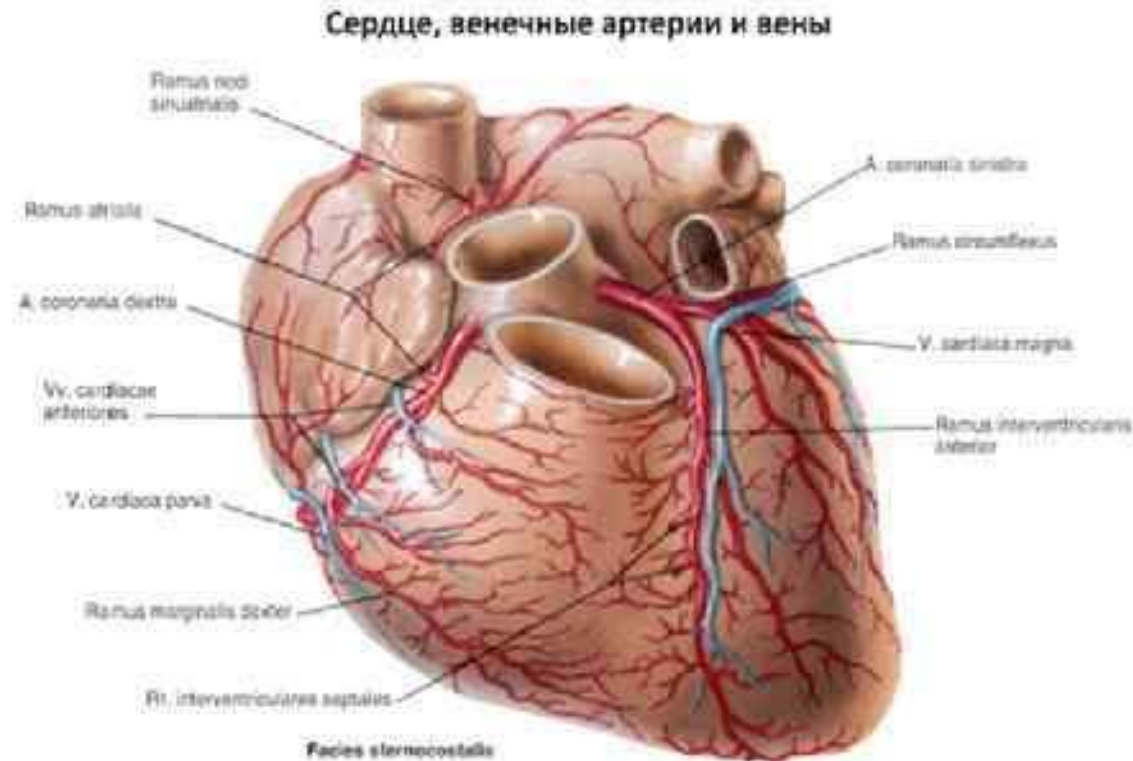Начинается в левом синусе аорты.

Ветви:

- передняя межжелудочковая
- огибающая

Кровоснабжает

передние стенки левого и правого желудочков, межжелудочковую перегородку, стенку левого предсердия, переднюю сосочковую мышцу левого желудочка

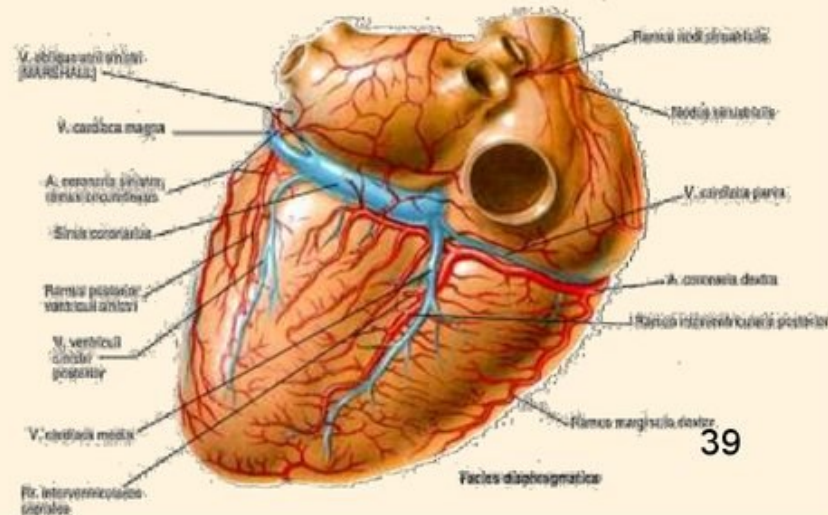
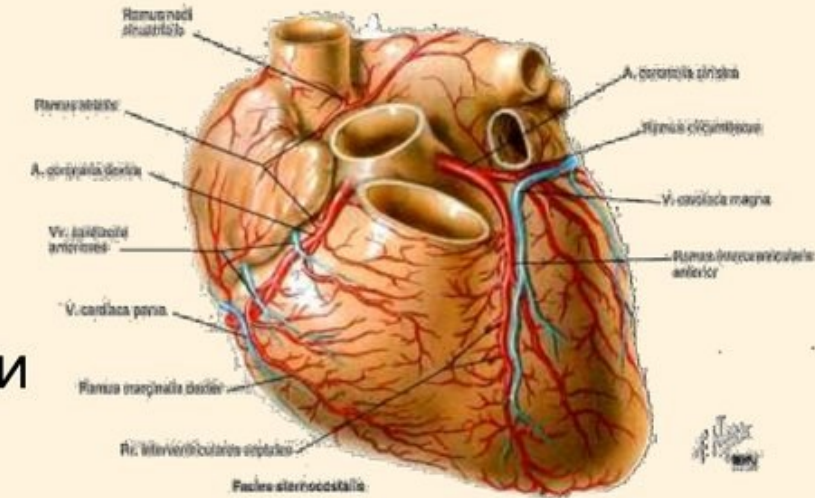




# Артерии сердца

I. A. coronaria dextra (r. interventricularis posterior) **кровооснабжает:**

1. Правый желудочек
2. Правое предсердие
3. Задний меньший отдел межжелудочковой перегородки
4. Заднюю сосочковую мышцу левого желудочка
5. Сосочковые мышцы правого желудочка
6. Синусно-предсердный узел
7. Предсердно-желудочковый узел

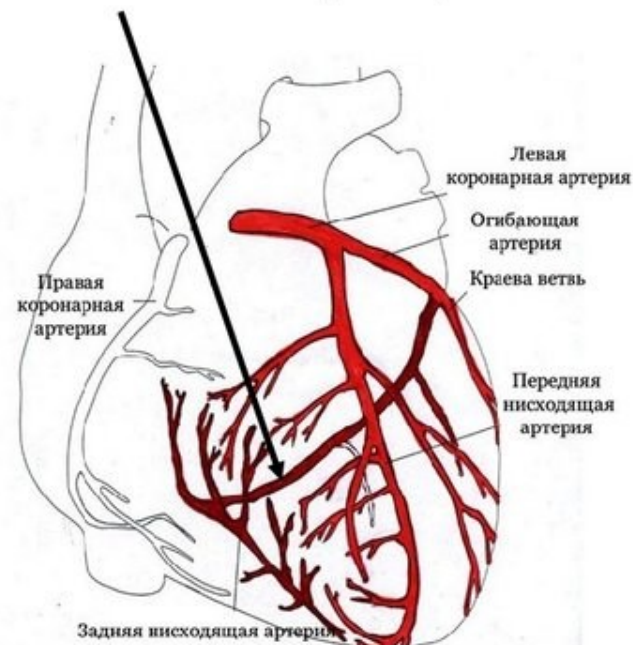
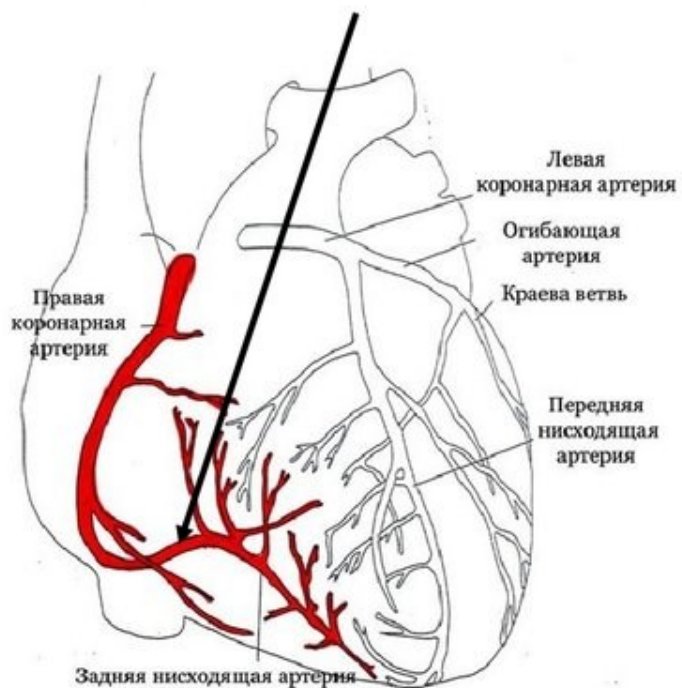


# Особенности анатомии коронарных артерий

Правый тип (85%)

Левый тип

Задняя нисходящая (межжелудочковая) артерия  
отходит от ПКА или от огибающей артерии ЛКА



# ВЕНЫ СЕРДЦА

## Крупные вены сердца.

1. V. cordis magna
2. V. cordis parva
3. V. cordis media
4. V. posterior ventriculi sinistra
5. V. obliqua atrii sinistri

Все эти вены впадают в Sinus coronarius cordis.

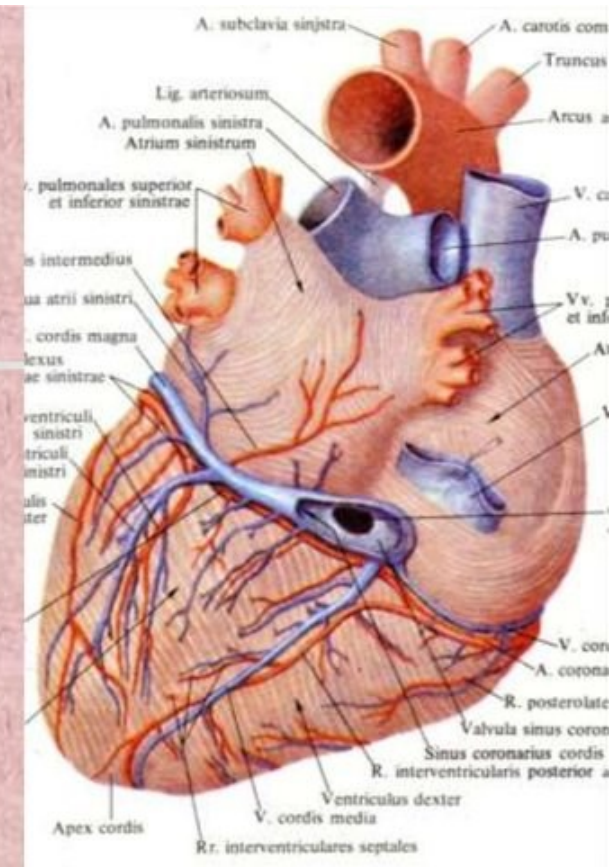
## Средние вены сердца.

Vv. cordis anteriores- впадают в правое предсердие.

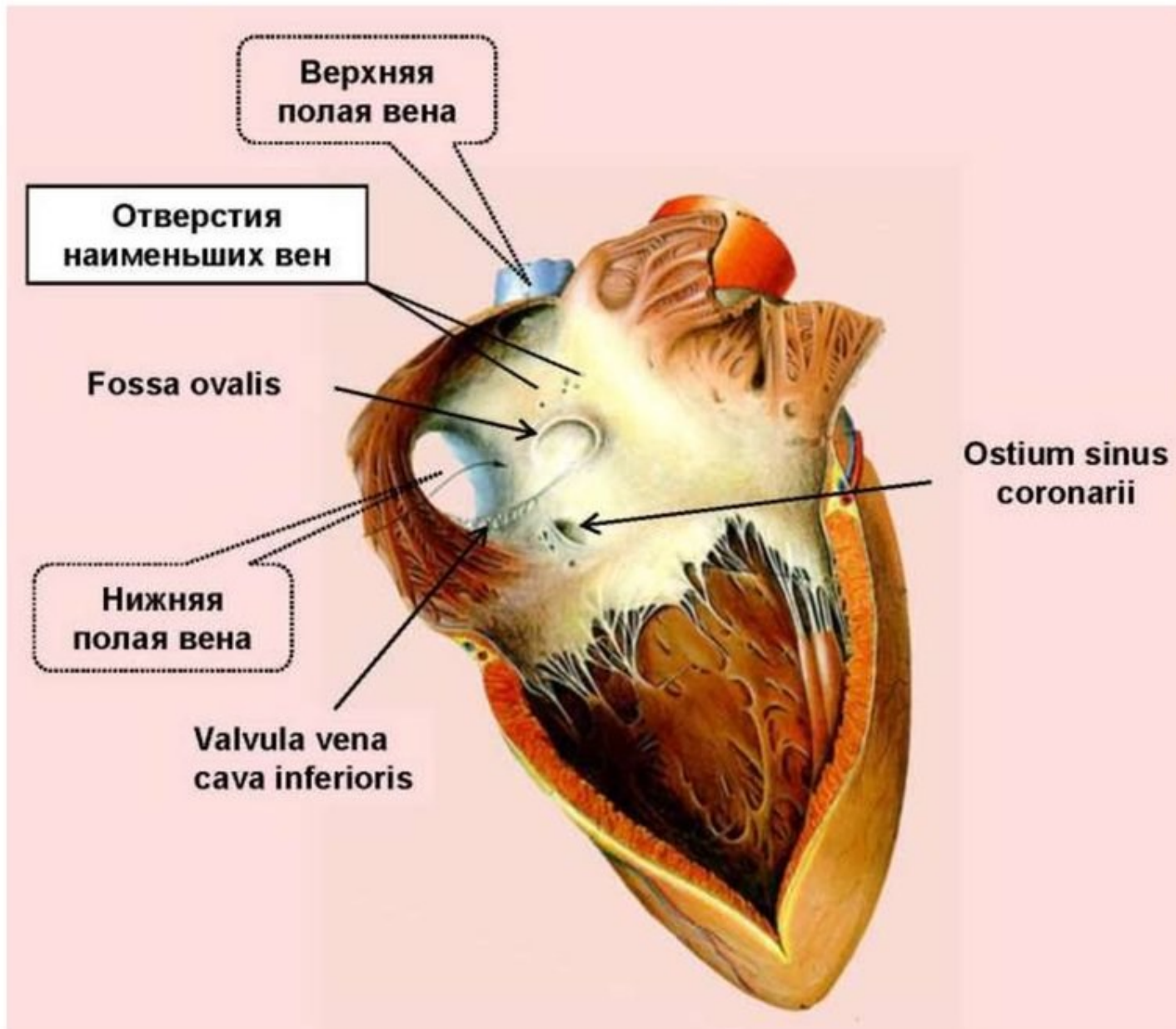
## Малые вены сердца.

Vv. cordis minimae (тебезиевы). Число их 20-30. Больше их количество впадает в правое предсердие. Но часть этих вен несут кровь в левое предсердие и в оба желудочка.

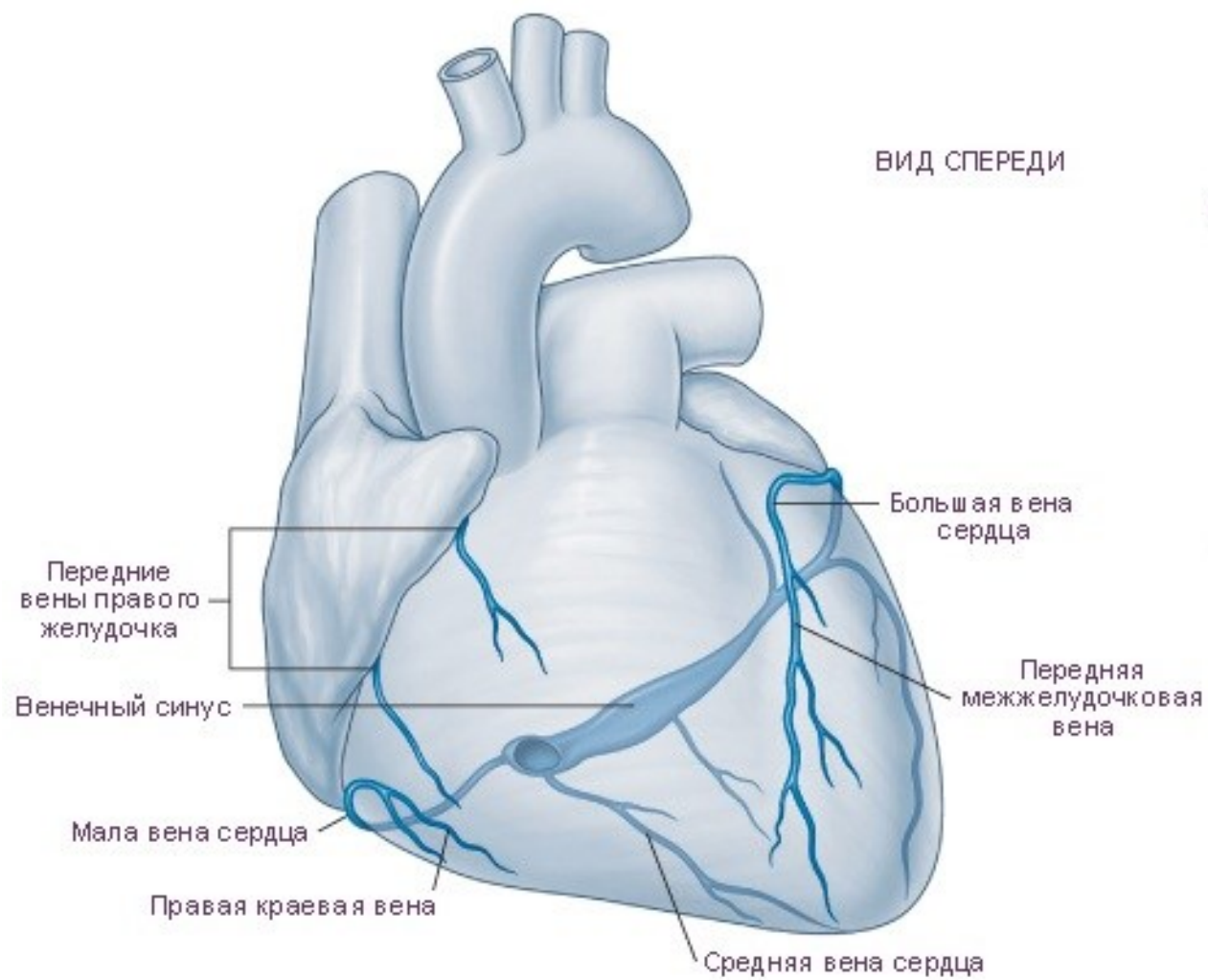
Кровь из всех вен сердца в большем объеме поступает в правое предсердие.



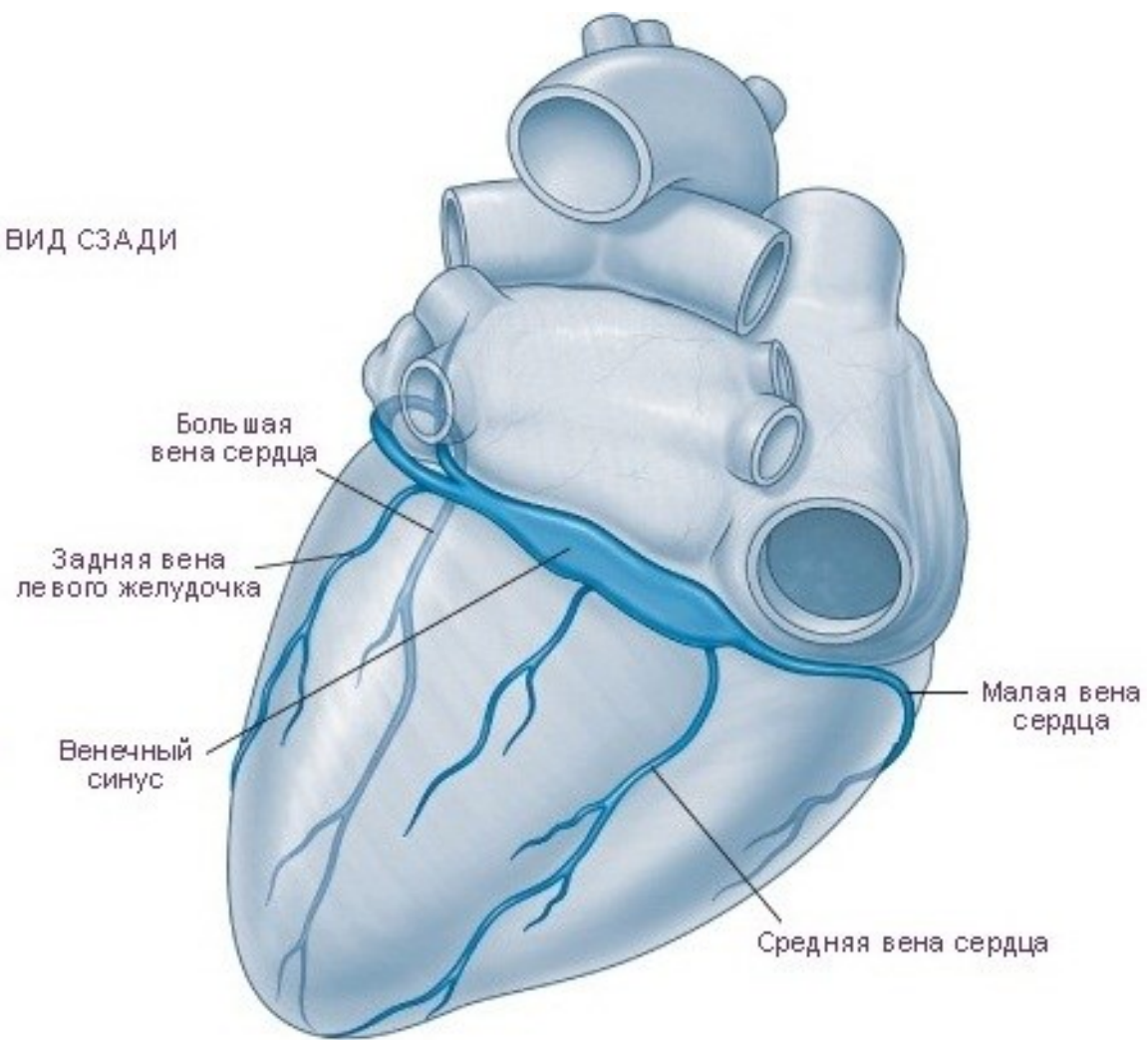
# ВЕНЫ СЕРДЦА



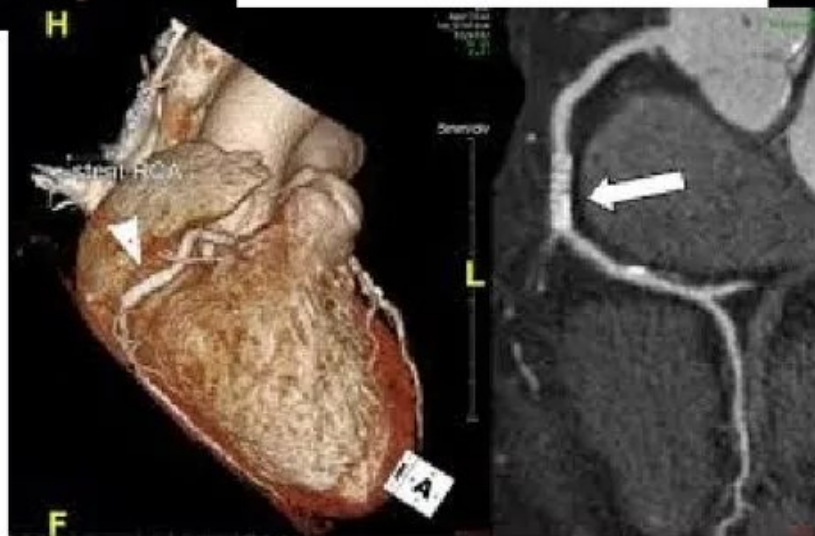
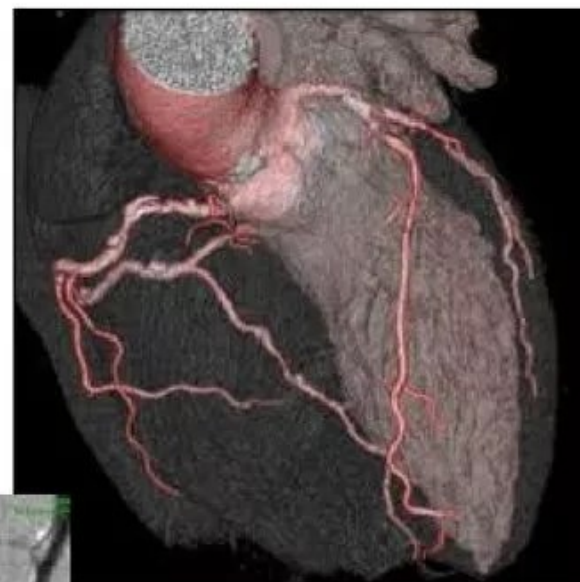
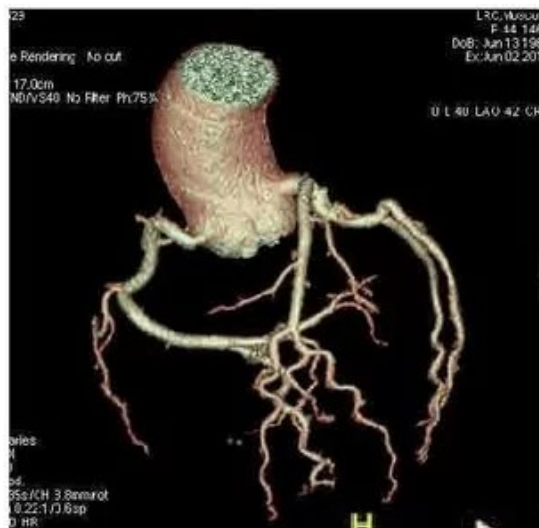ВИД СПЕРЕДИ



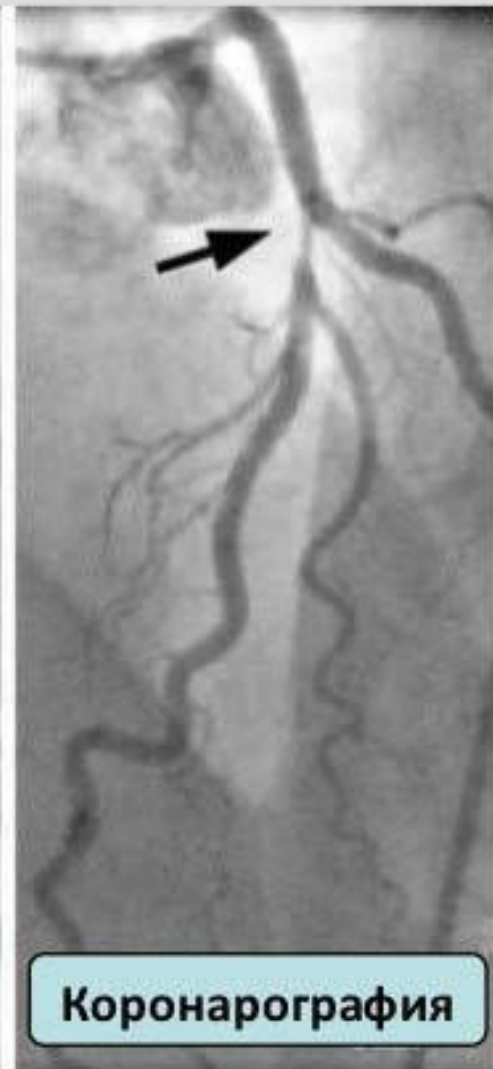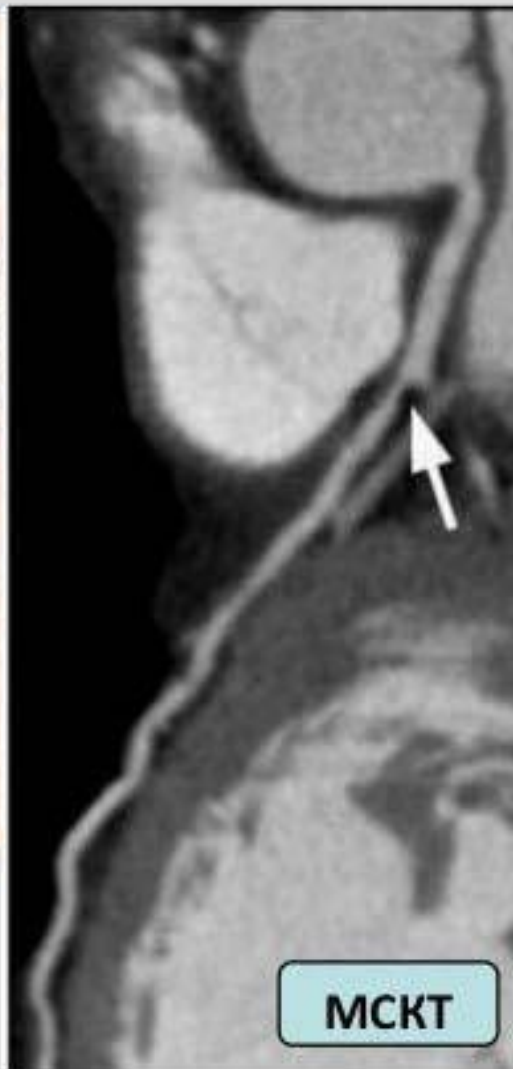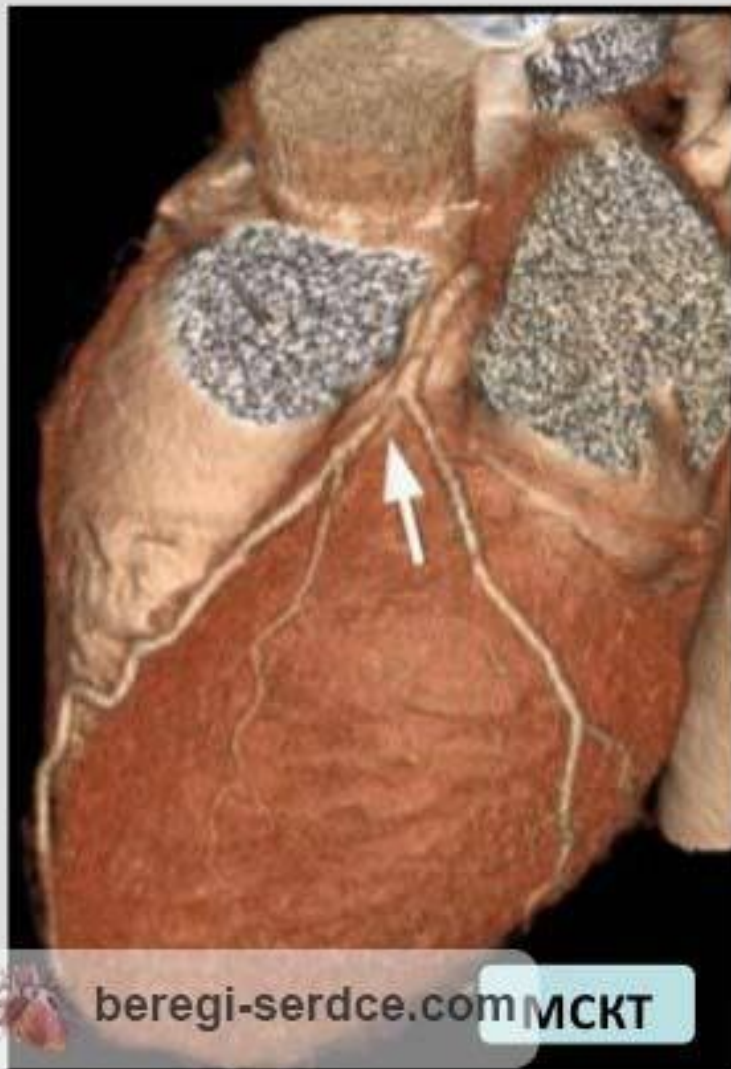ВИД СЗАДИ

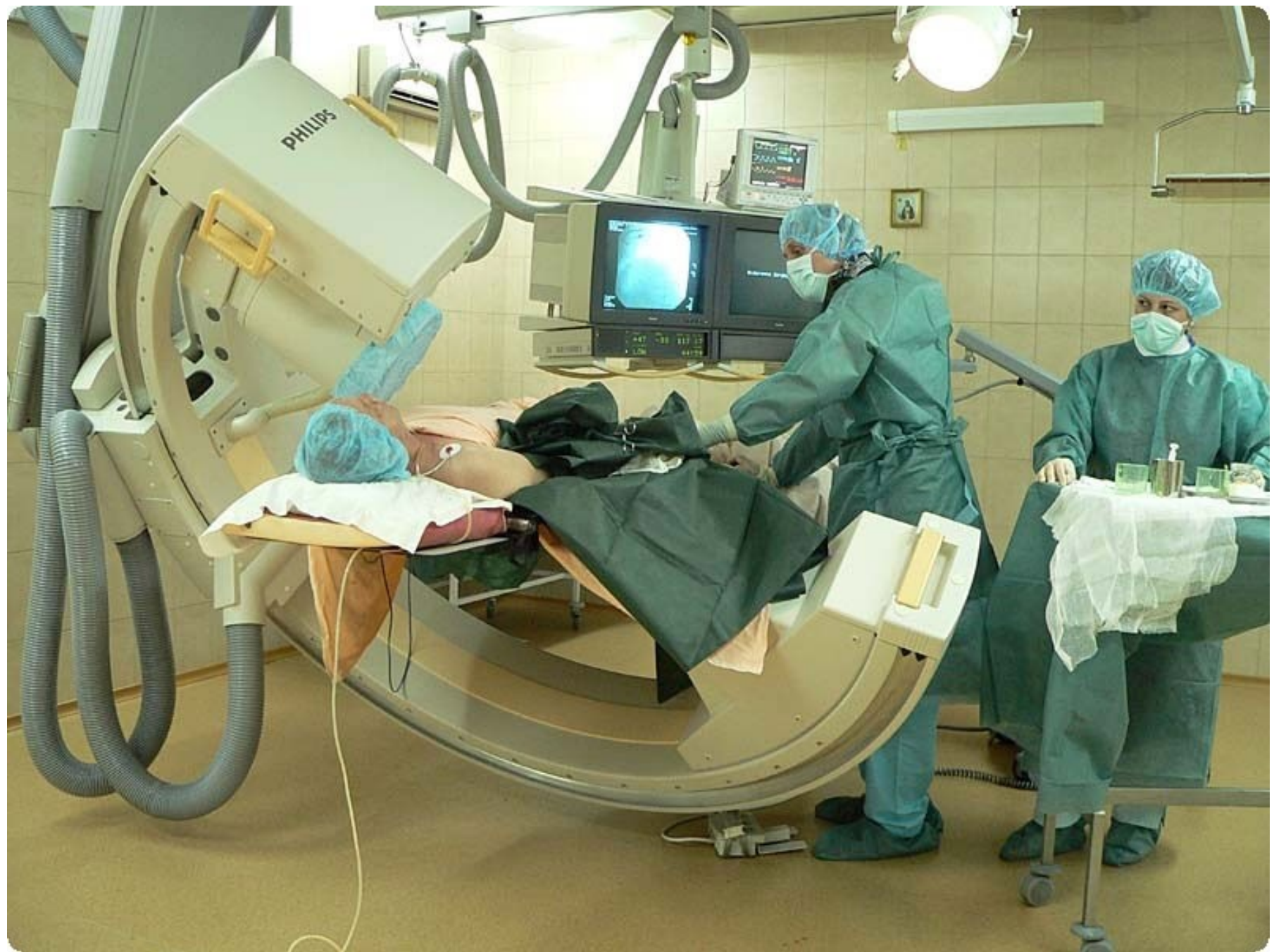

# Мультиспиральная КТ коронарография



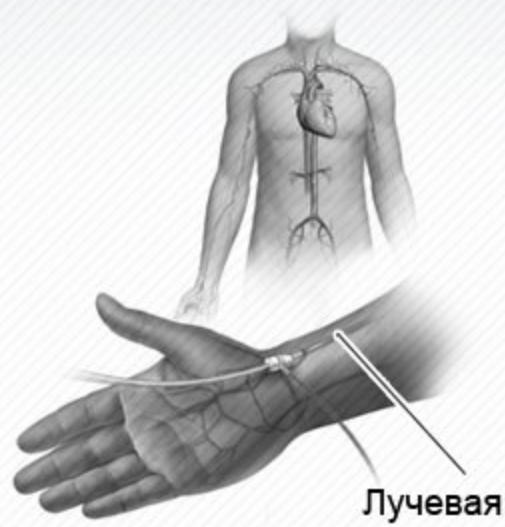
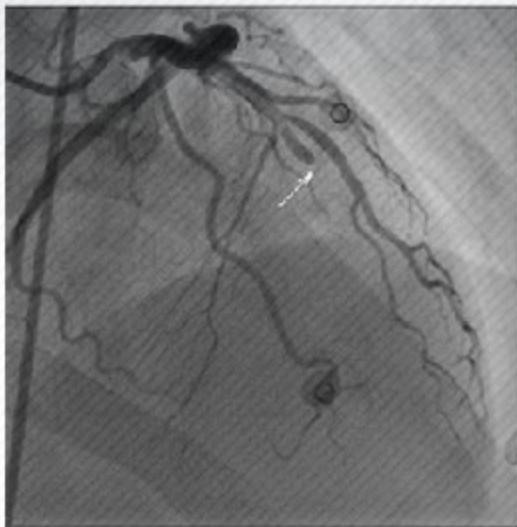# КТ – картина стенозов коронарных артерий





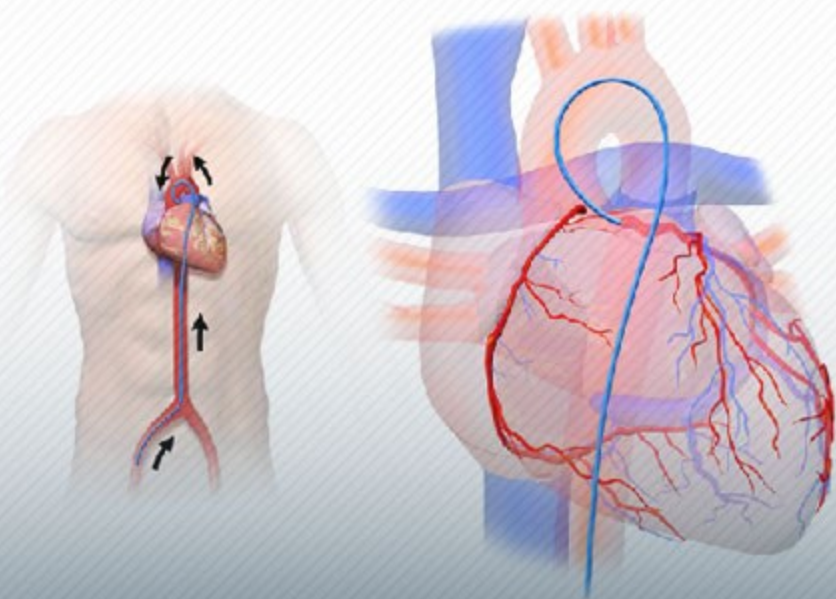
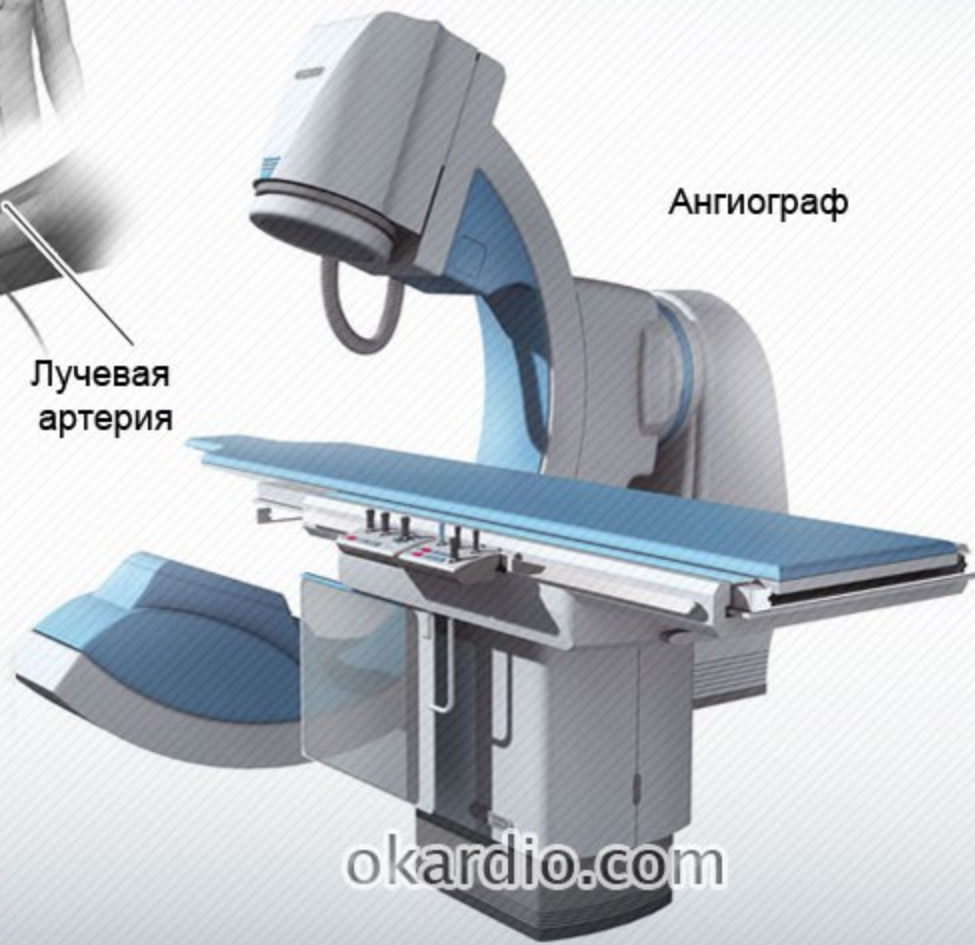


# Ангиография



Лучевая артерия

Ангиограф



okardio.com

## Венечные артерии: ангиография

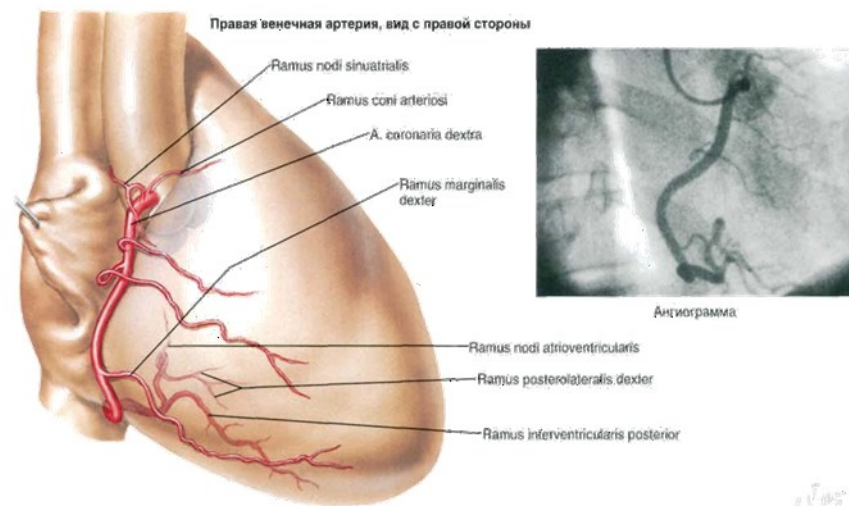
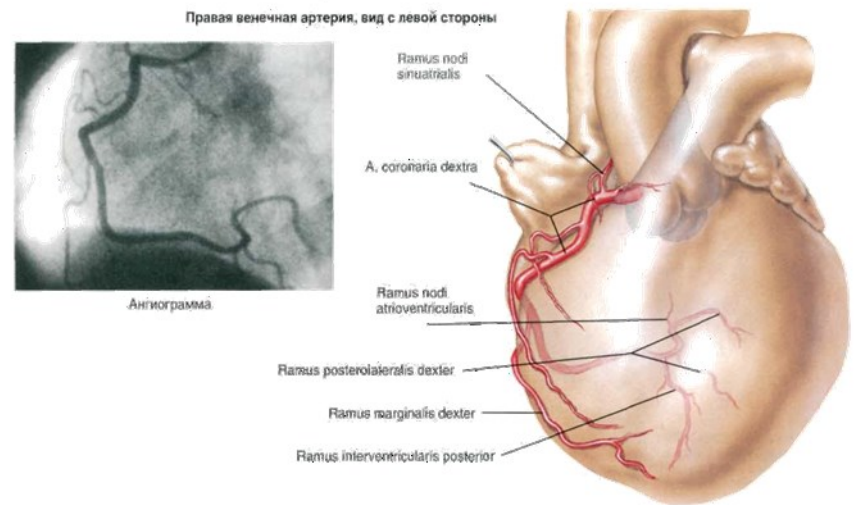
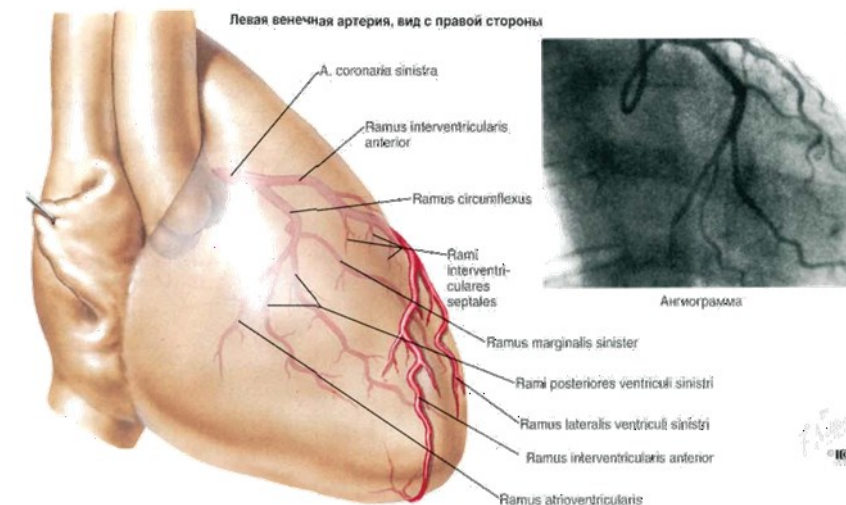
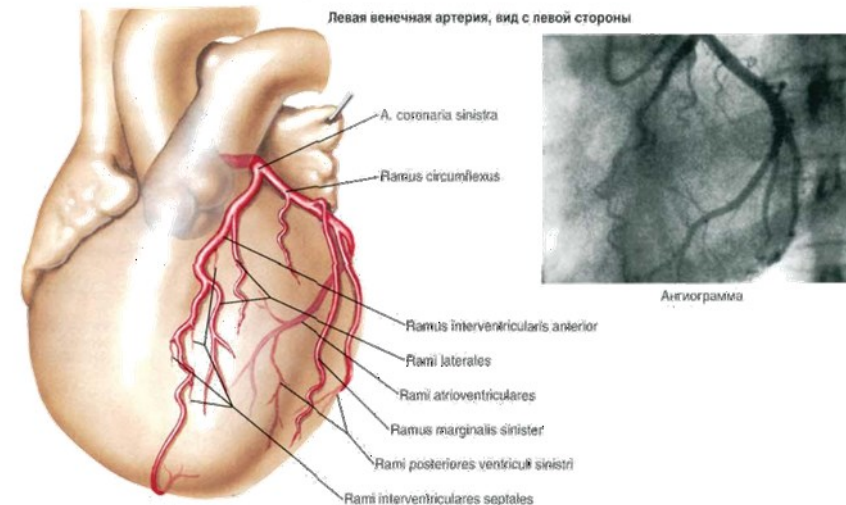


Рисунок 206

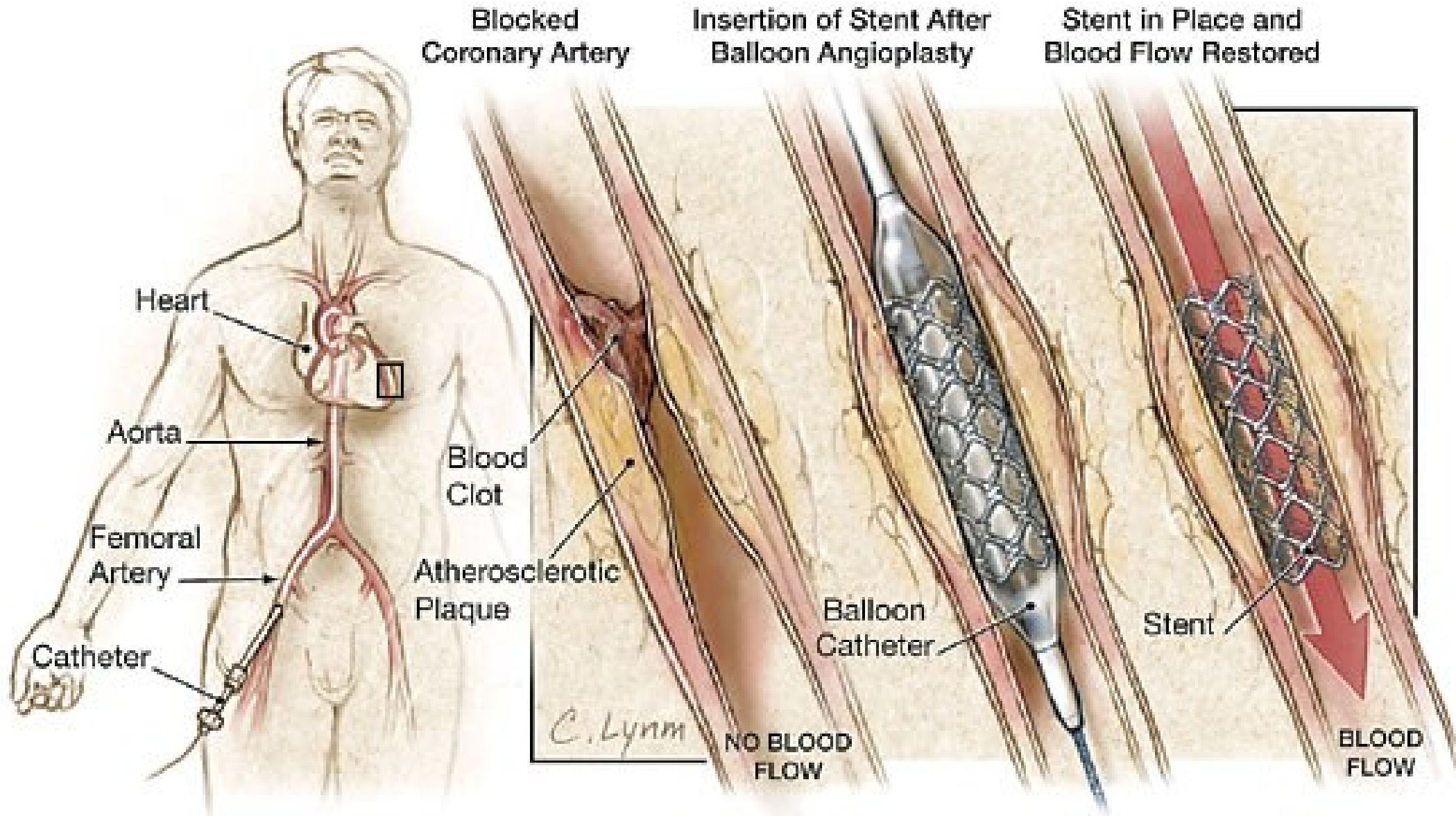
ГРУДНАЯ КЛЕТКА

## Венечные артерии: ангиография (продолжение)

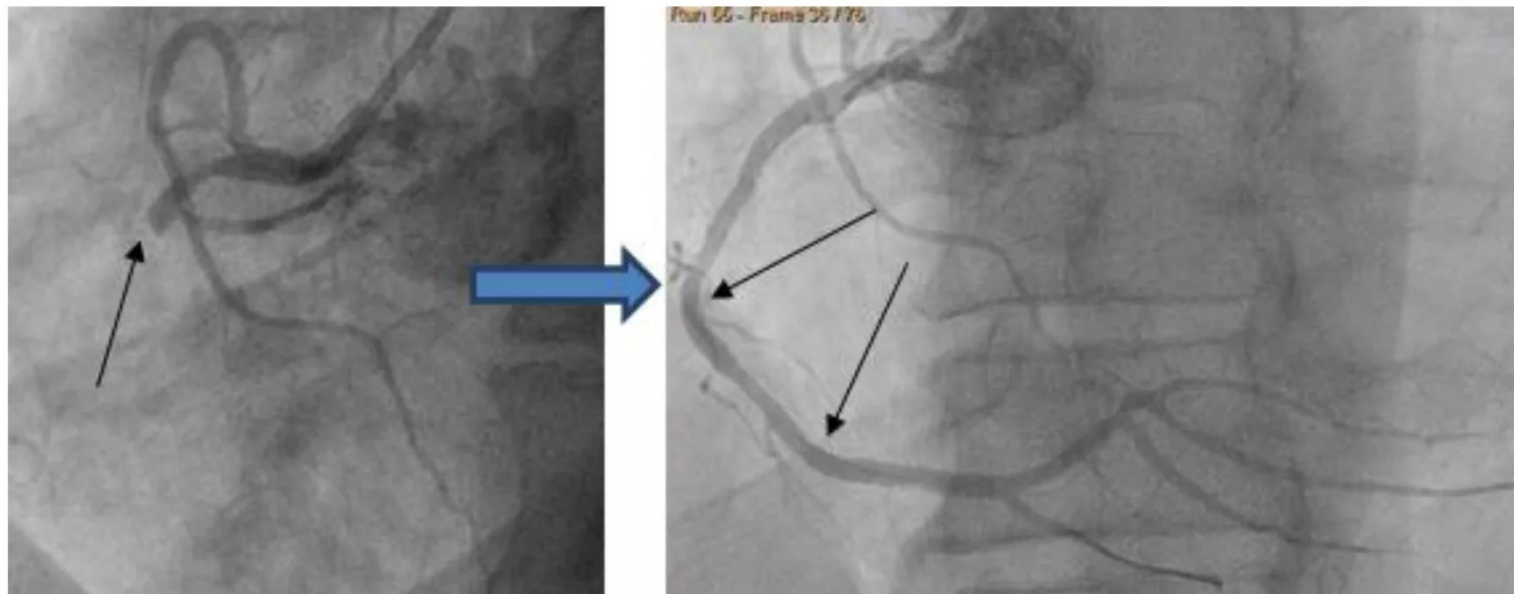


СЕРДЦЕ

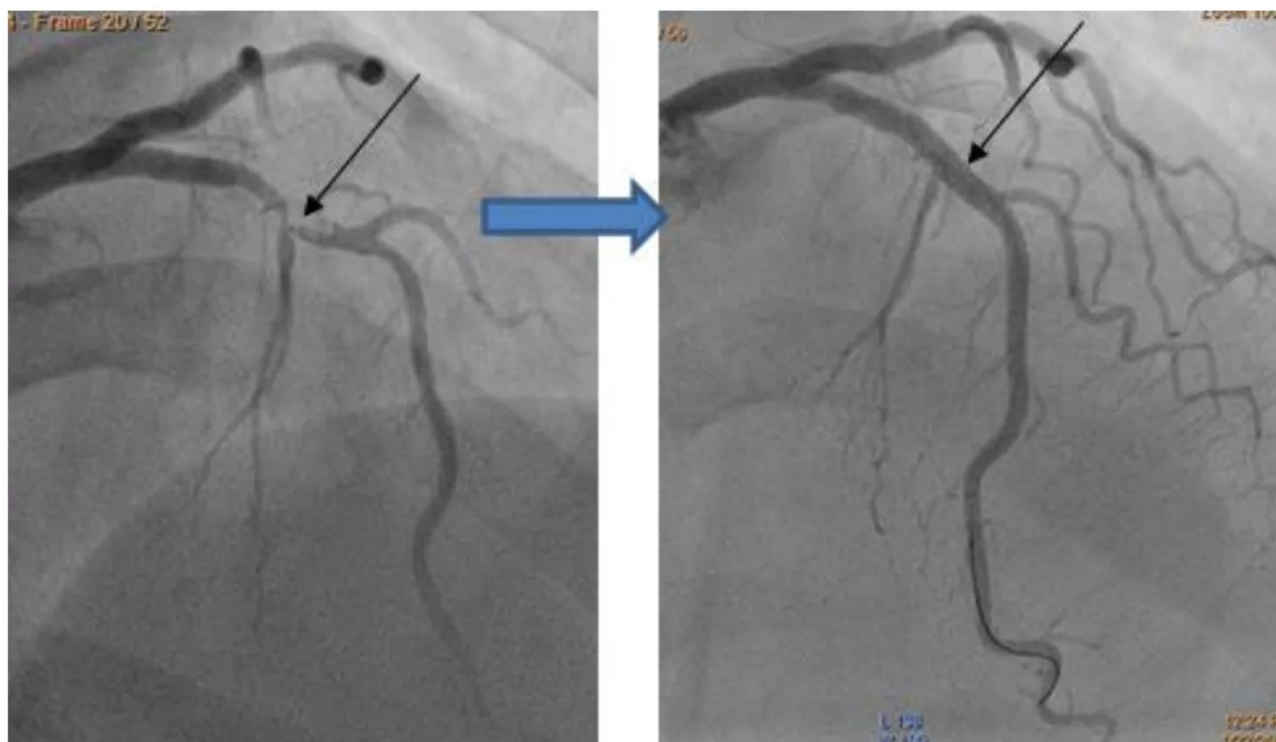
Рисунок 207



**Окклюзия  
КА**

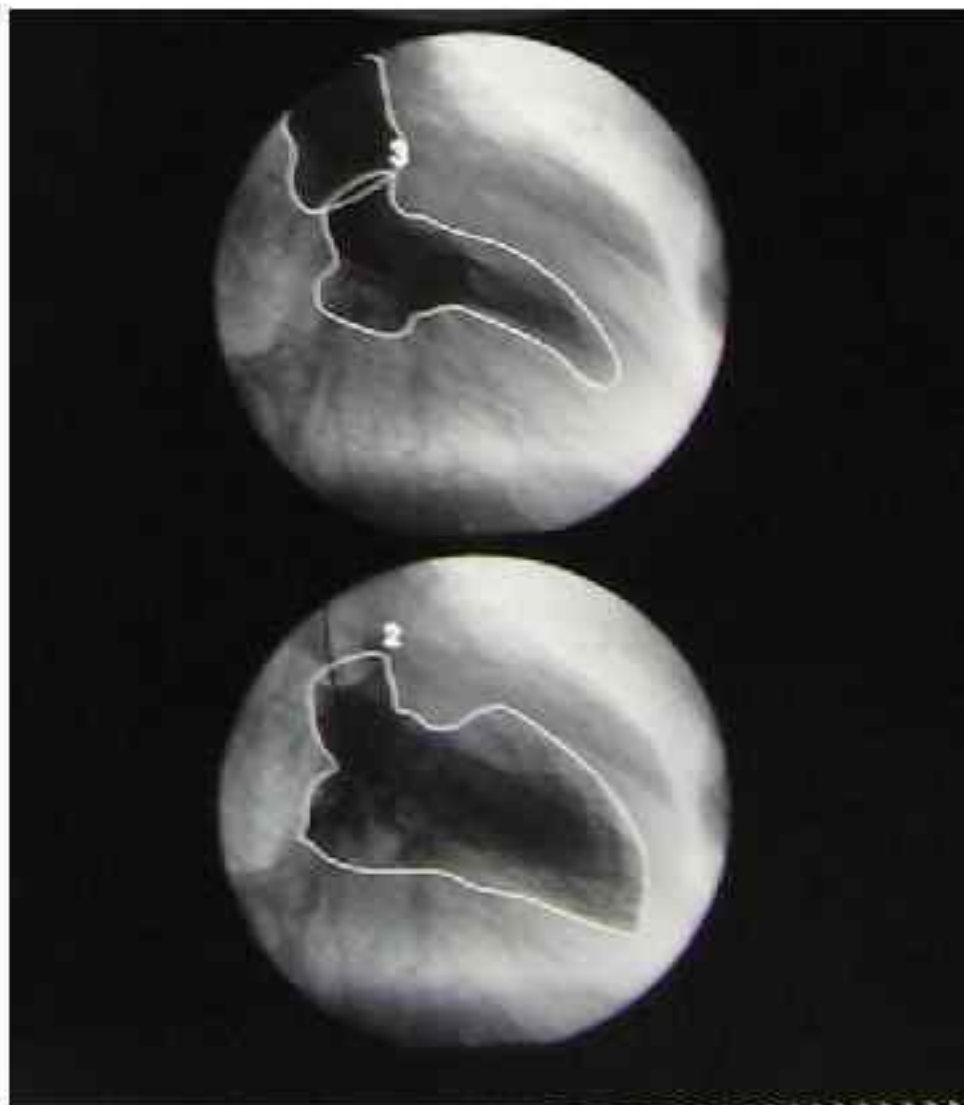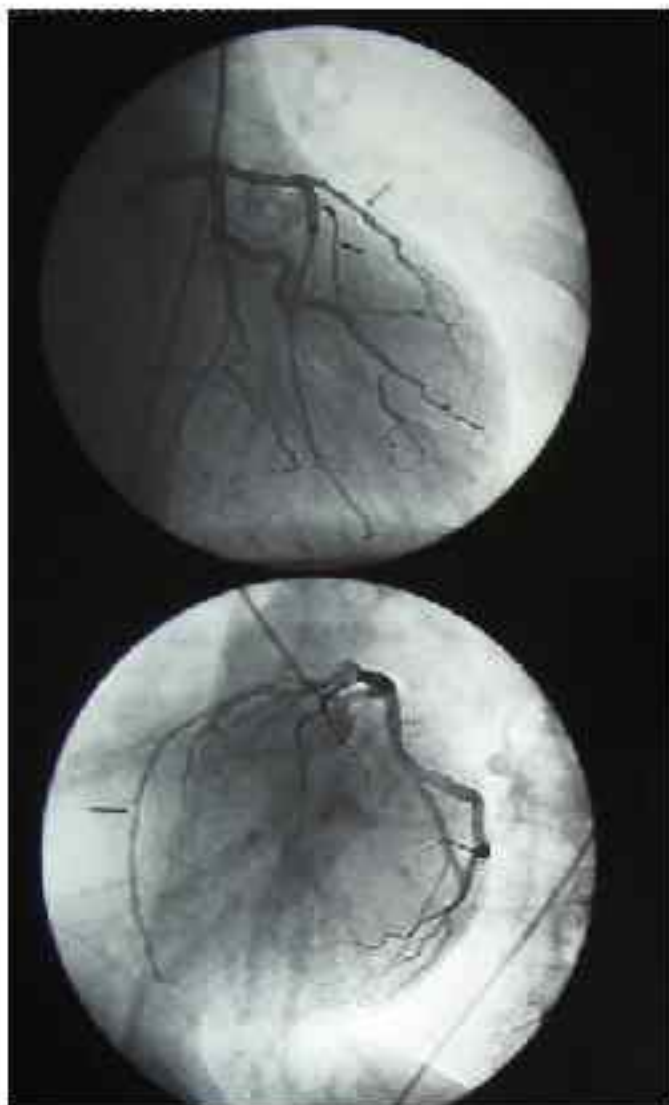


**Субтотальный  
Стеноз КА**



**КА после  
стентирования**

## Коронарография и вентрикулография



# Операции на органах грудной полости

операции:

Сегментозэктомия, лоб-, пульмонэктомия

показания:

воспаления и бронхоэктазы

туберкулез

рак

доступы и разрезы:

передне-боковой

задне-боковой

боковой

транстернальный  
трансперикардиальный

опасности и осложнения:

кровотечение

несостоятельность  
культы бронха

пневмоторакс и  
пневмоплеврит

пункция перикарда

перикардит

между мечевидн.  
отростком и реберной  
дугой

под мечевидным  
отростком

ранение сердца

раненые плевры и  
легких

шов сердца

травма

операции на  
сердце

Четвертое и пятое  
межреберье

Поперечная и  
продольная стер-  
нотомия

Чрездвухплевраль-  
ный

кровотечение

перикардит

инфаркт

Операции при врожденных пороках сердца и сосудов у детей

Операция при  
открытом артериаль-  
ном протоке

Незаращенный  
Боталлов проток

Левосторонний  
разрез по 3-му м/р

1) Разрыв артериаль-  
ного потока  
2) Кровотечение  
3) Расслабления  
лигатуры

Незаращение межжелудоч-  
ковой/межпредсердной  
перегородки

Незаращение  
соответствующей  
перегородки

Торакотомия (через правое  
предсердие или правый  
желудочек)

-Кровотечение  
-Дисфункция синус.  
узла  
-Мерцательная  
аритмия

резекция и  
пластика  
пищевода

Рубцовые  
сужения

опухоли

плевральный

внутриплевральный

несостоятельность  
швов анастомозов

некроз  
трансплантата

ранение грудного  
лимфатич. протока

# Классификация операций на сердце

---

- при ранениях сердца в виде ушивания ран сердца (кардиорафии) и удаления инородных тел из стенки и полостей сердца;
- перикардитах;
- врожденных и приобретенных пороках сердца;
- ишемической болезни сердца;
- аневризмах сердца;
- тахиаритмиях и блокадах;
- по трансплантации сердца.

# **Виды операций на сердце в зависимости от потребности в обеспечении**

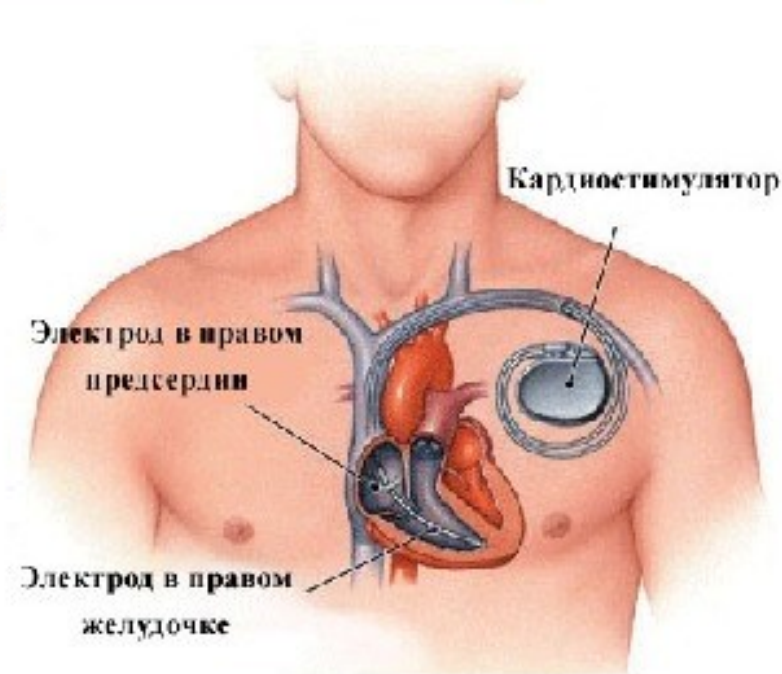
---

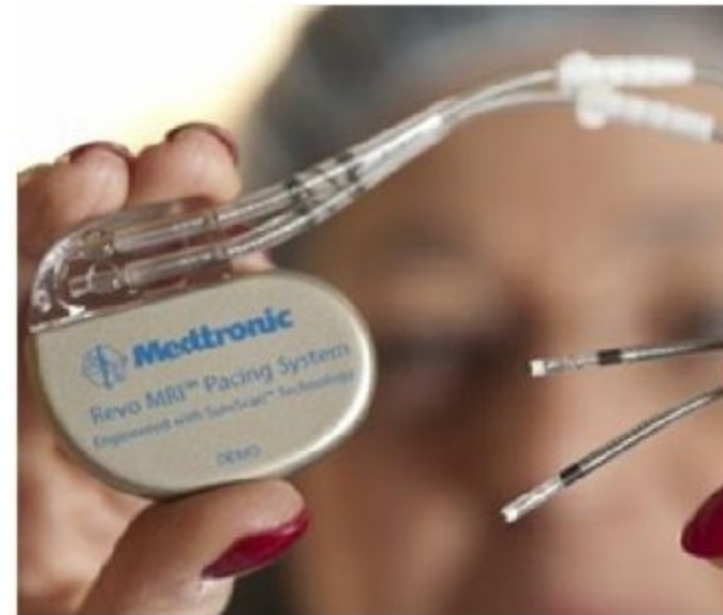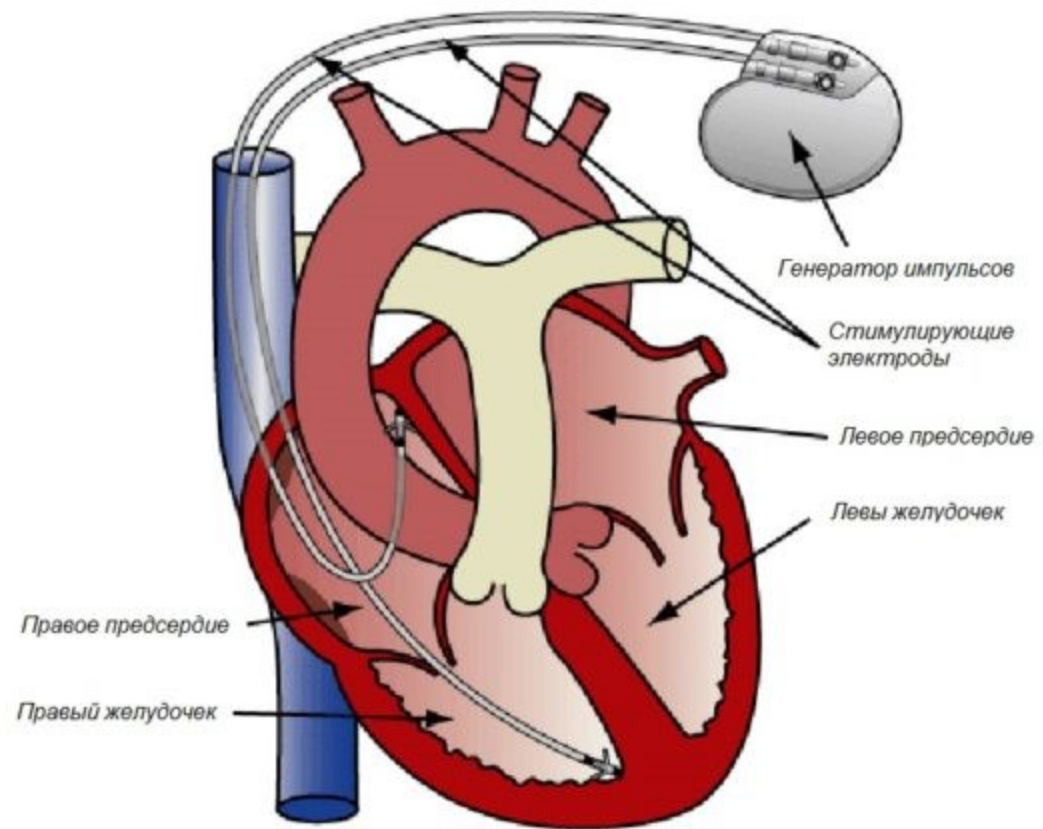
- **Операции, выполняемые в условиях естественного кровообращения на работающем сердце.**
- **Эндоваскулярные операции.**
- **Операции, выполняемые на выключенном из кровообращения (сухом) сердце в условиях общей гипотермии.**
- **Операции, выполняемые на выключенном из кровообращения сердце в условиях искусственного кровообращения, гипотермии и фармакохолодовой кардиopleгии.**
- **Операции, выполняемые в условиях искусственного кровообращения, общей гипотермии и защитой миокарда в сочетании с гипербарической оксигенацией.**
- **Гибридные операции.**

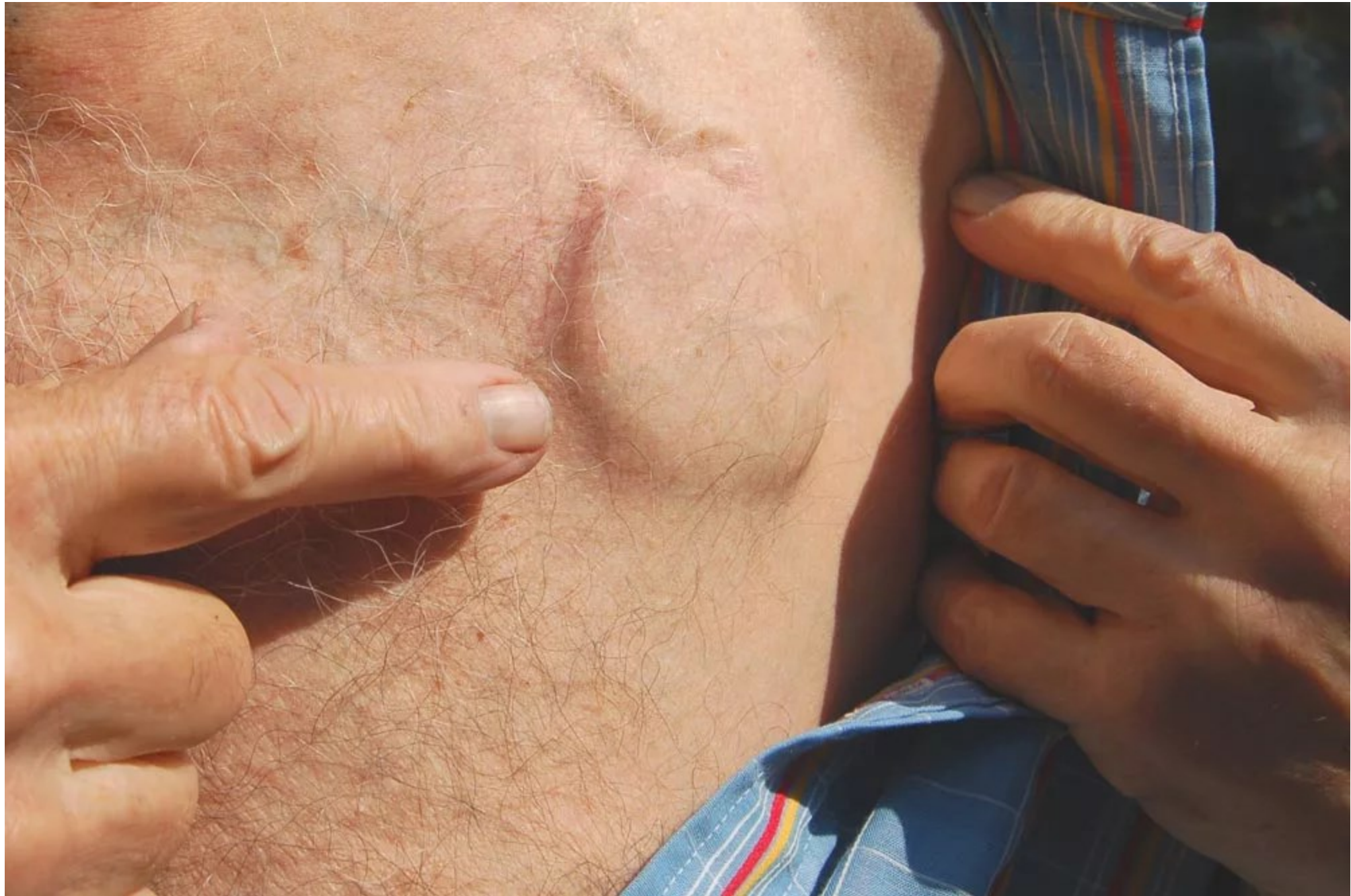

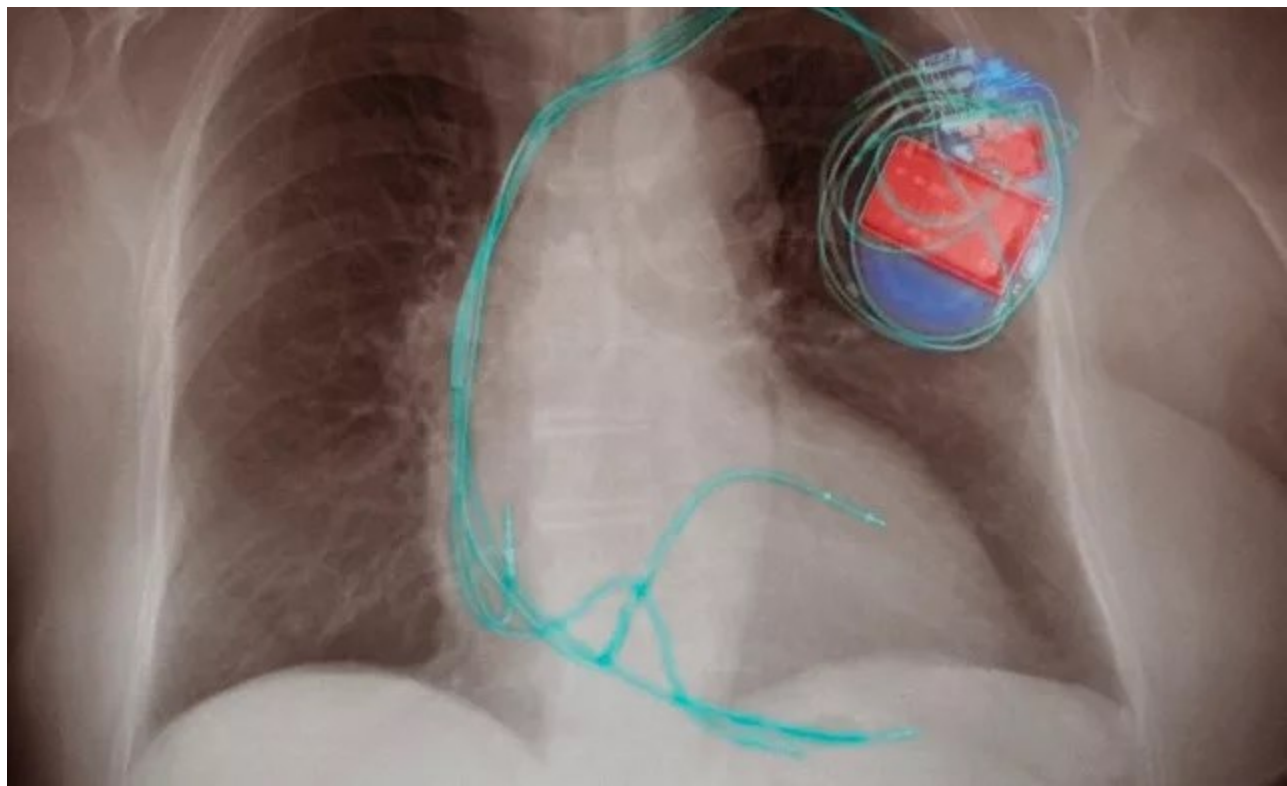
## Имплантация кардиостимулятора

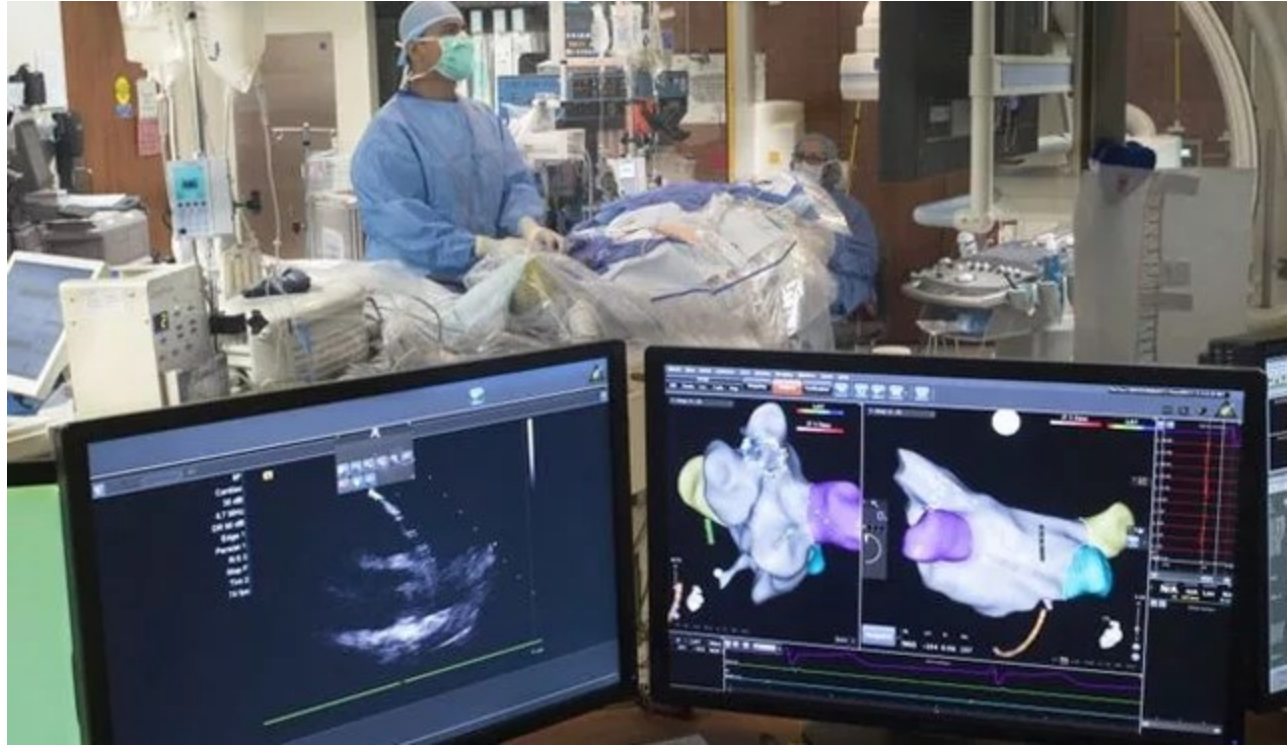- ЭКС имплантируется в большинстве случаев в левую подключичную область, как правило, под большую грудную мышцу.
- Операция выполняется под местной анестезией.
- В верхнюю полую вену под R-контролем вводится электрод, перемещается в правое предсердие и фиксируется к его стенке или в верхушку правого желудочка.





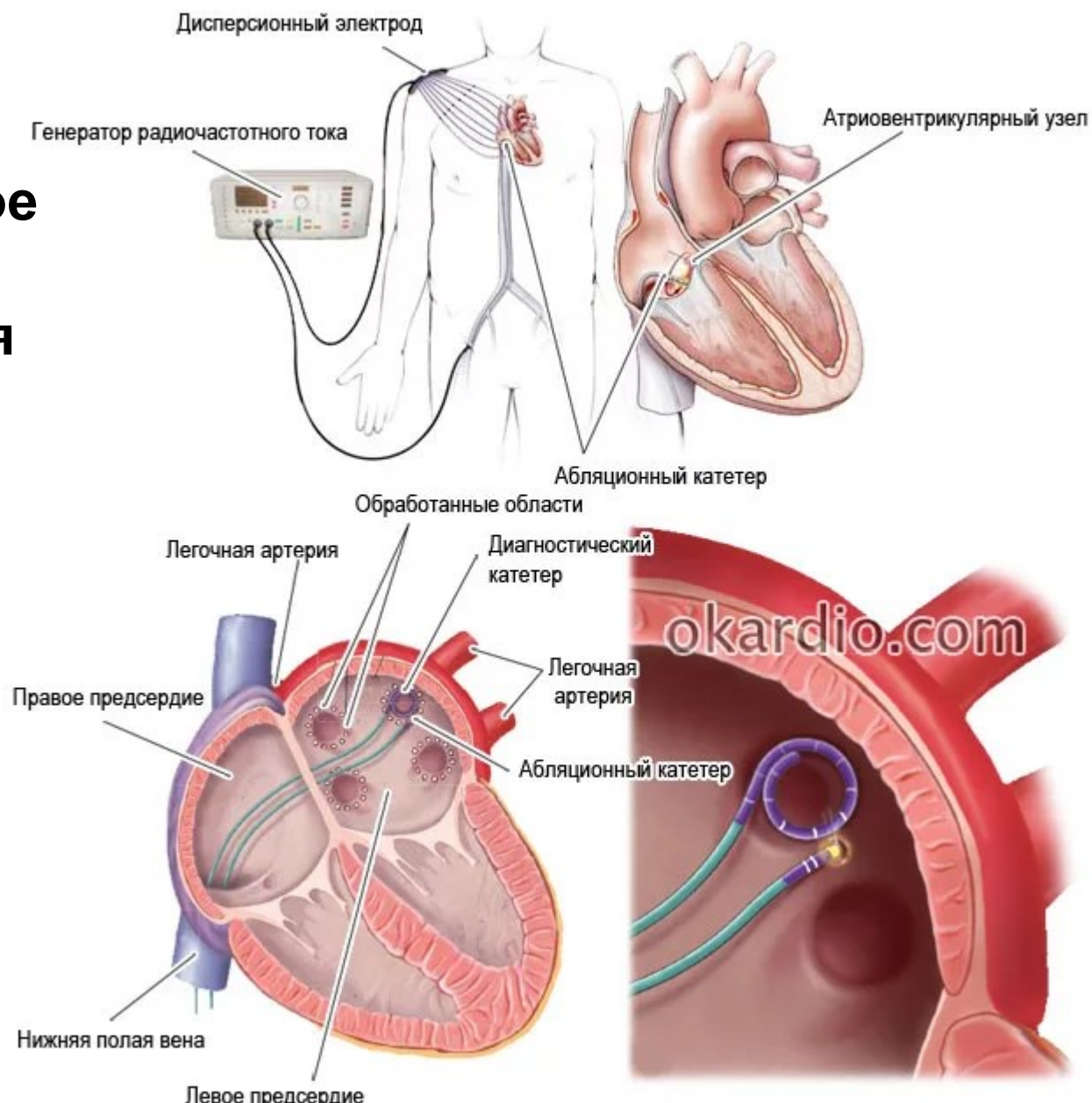


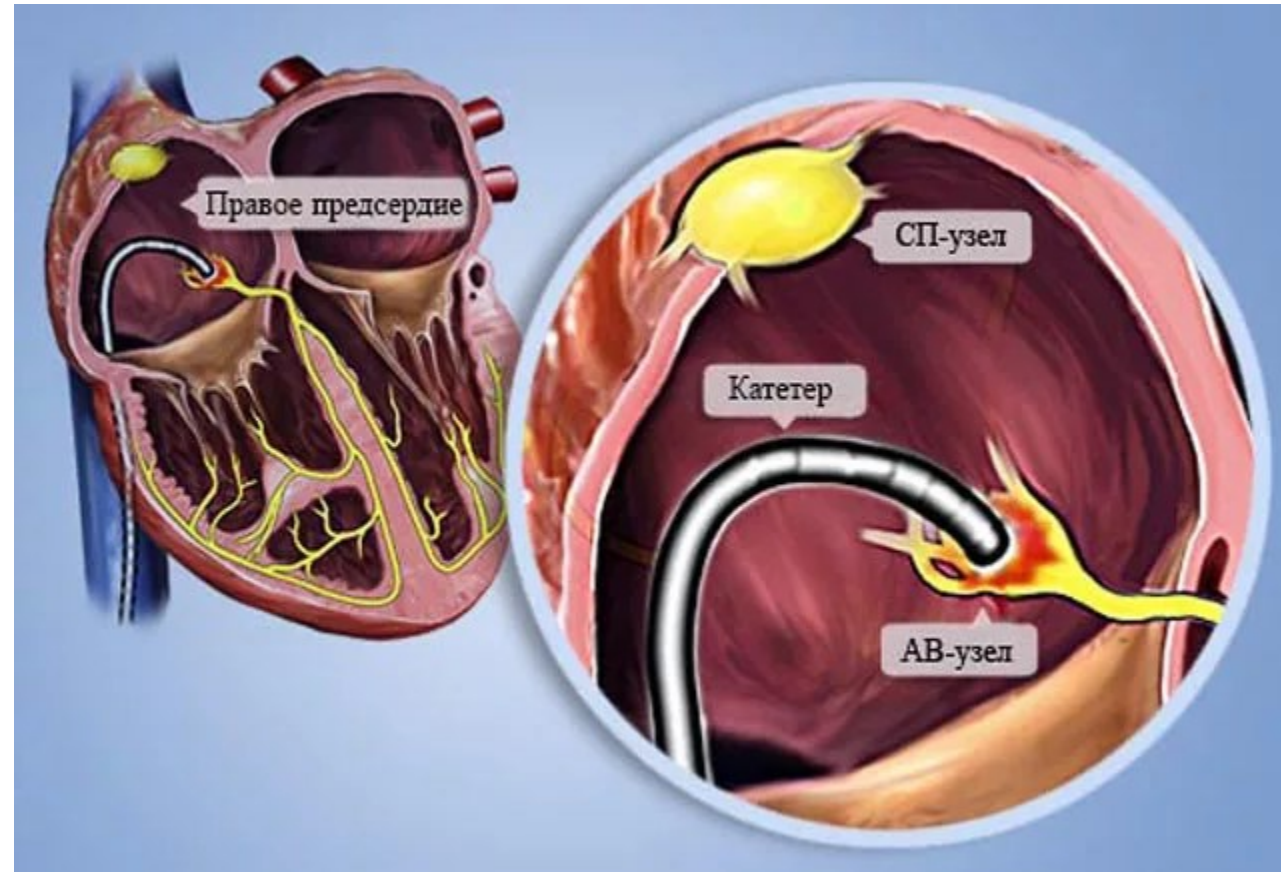


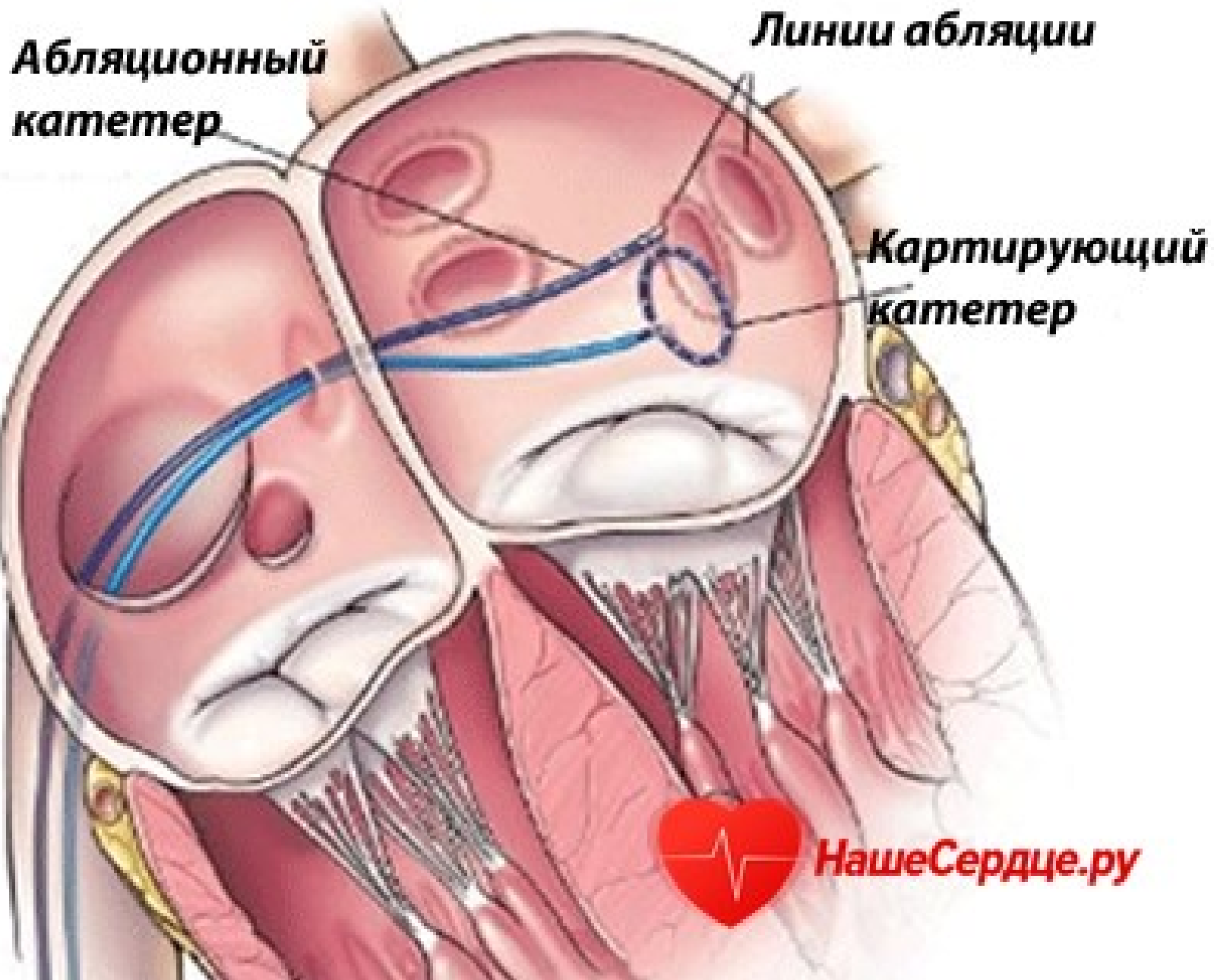


# Электрофизиологическое исследование и радиочастотная абляция

## Эндоваскулярная операция





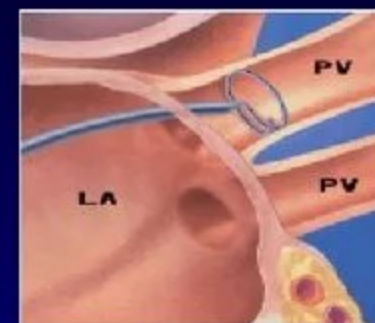
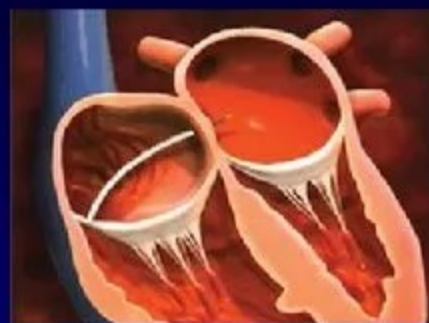
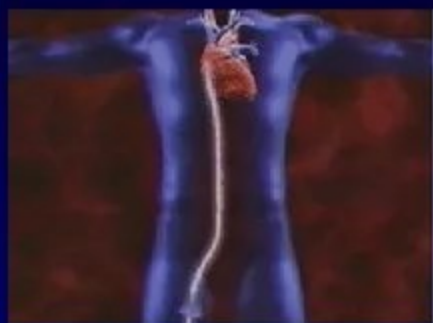


# РЧА при ФП

(легочные вены, коронарный синус,  
митральное кольцо, МПП)

Эффективность 70-80%



# Классификация операций при пороках сердца и крупных сосудов

---

## ***I. Операции на присердечных кровеносных сосудах.***

- **A. Операции при открытом артериальном протоке:**
  - 1) перевязка артериального протока;
  - 2) рассечение и ушивание концов артериального протока;
  - 3) резекция и ушивание концов артериального протока.
- **Б. Операции при коарктации аорты:**
  - 1) резекция с анастомозом «конец в конец»;
  - 2) резекция и протезирование аорты;
  - 3) истмопластика;
  - 4) обходное шунтирование аорты.
- **В. Межсосудистые анастомозы при тетраде Фалло.**
- **Г. Операции при транспозиции сосудов.**

# Классификация операций при пороках сердца и крупных сосудов

---

## ***II. Операции на внутрисердечной перегородке.***

- **А. Операции при дефектах межпредсердной перегородки в виде
  - ушивания или пластики дефекта.**
- **Б. Операции при дефектах межжелудочковой перегородки в виде
  - ушивания или пластики дефекта.**

## ***III. Операции на клапанах сердца.***

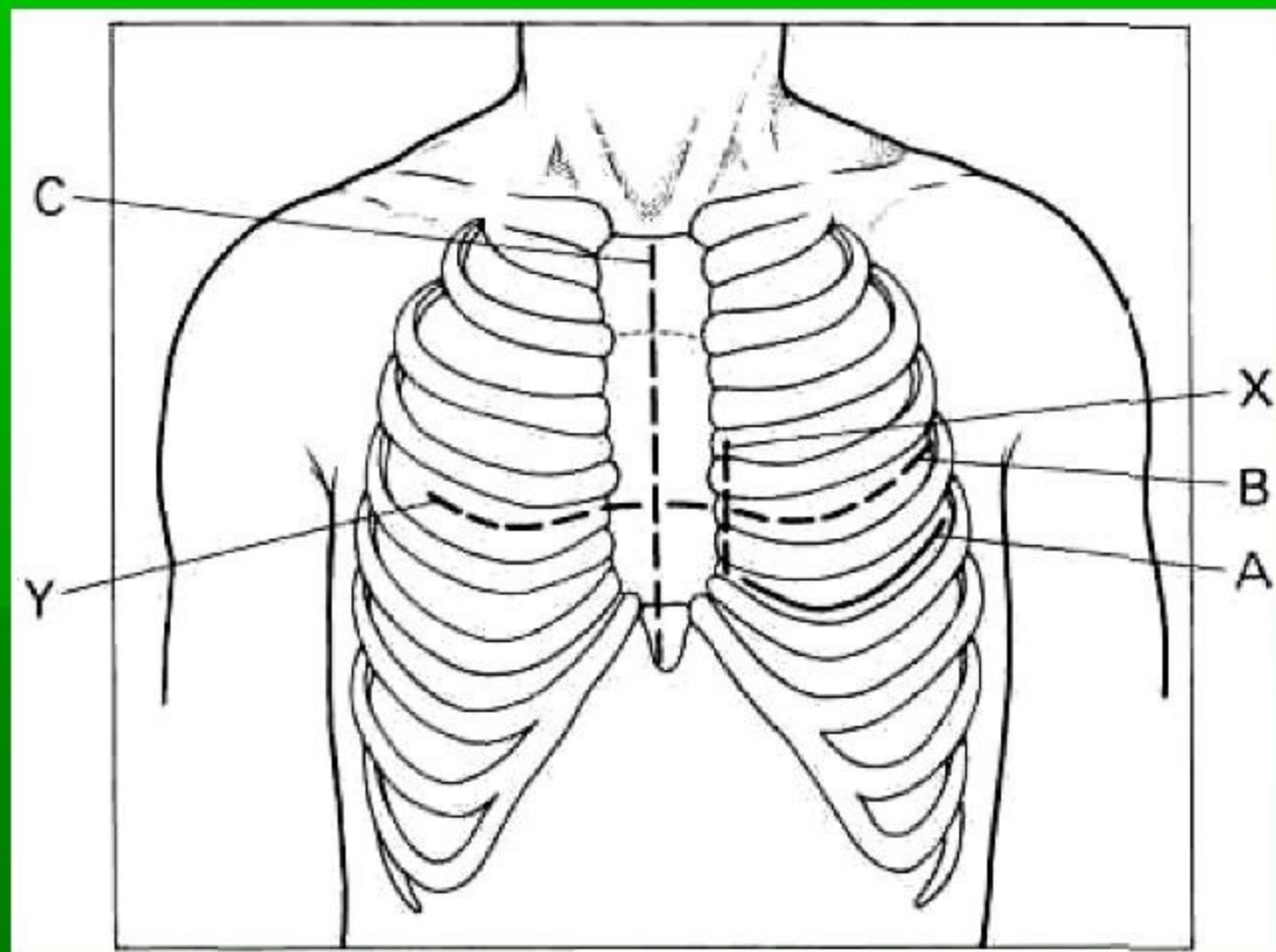
- **А. Комиссуротомии и вальвулотомии при стенозах клапанов: митрального, трикуспидального, клапанов аорты и легочного ствола.**
- **Б. Протезирование клапанов.**
- **В. Пластика створок клапанов и фиброзного кольца.**

# Особенности операций на открытом сердце

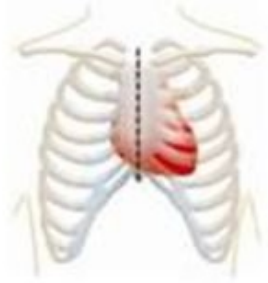---

- **Операция проводится в условиях искусственного кровообращения**
- **Операция проводится в условиях гипотермии**
- **Во время операции осуществляется защита миокарда остановленного сердца**

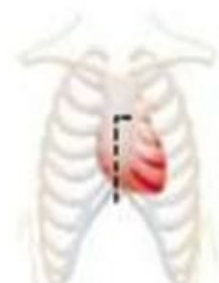## Хирургические доступы к сердцу



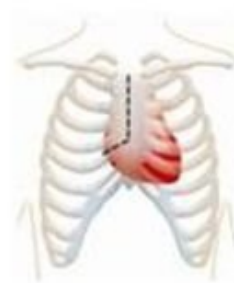# Оперативные доступы МИРМ



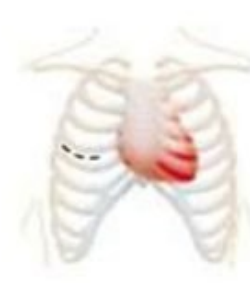Стернотомия



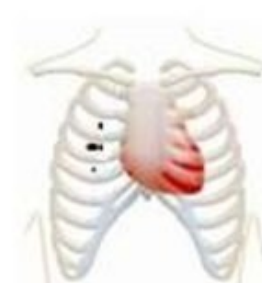Нижняя  
министернотомия



Частичная  
стернотомия



Миниторакотомия



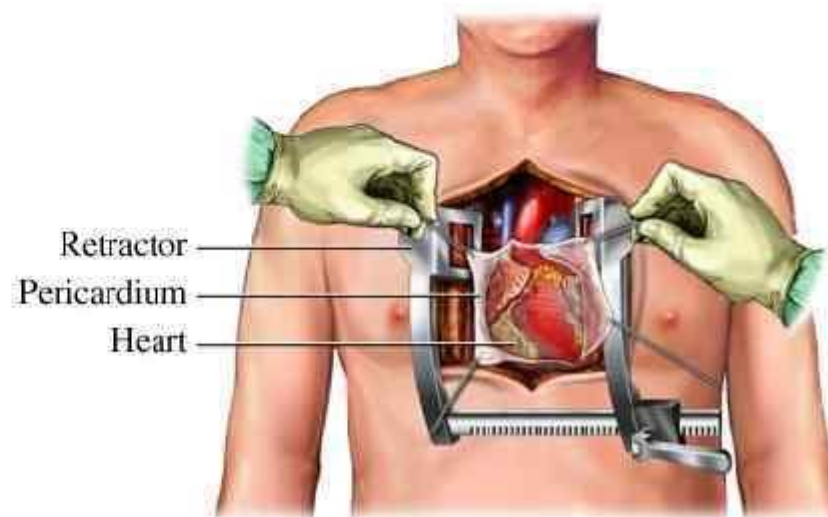
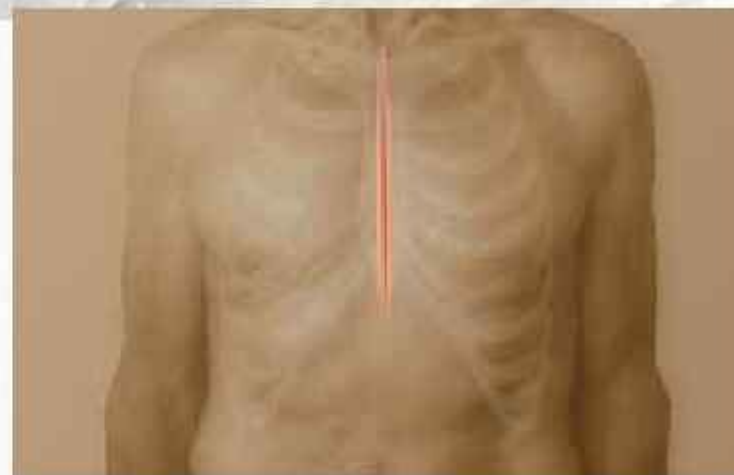
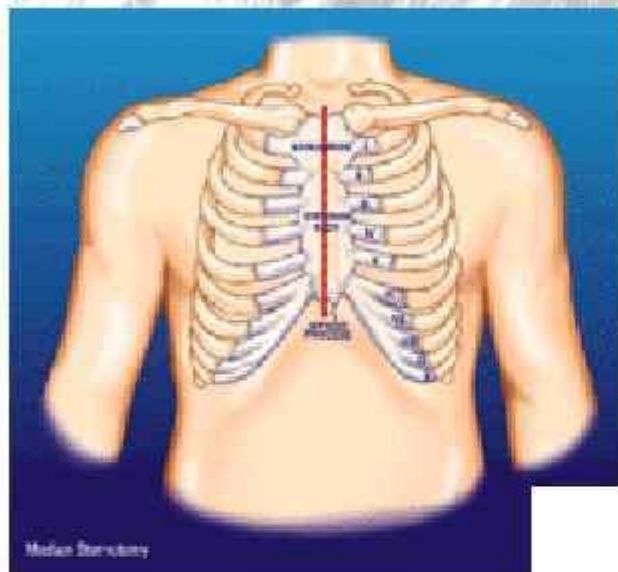
Порт-доступы

Название доступа	Стернотомия	Нижняя министернотомия	Частичная стернотомия	Миниторакотомия (правая/левая)	Порт	Порт
Длина разреза	12+см	8+ см	5-8 см	6-8 см	4-6 см	2-4 см
Визуализация	Прямая	Прямая	Прямая	Прямая	Видео	Видео

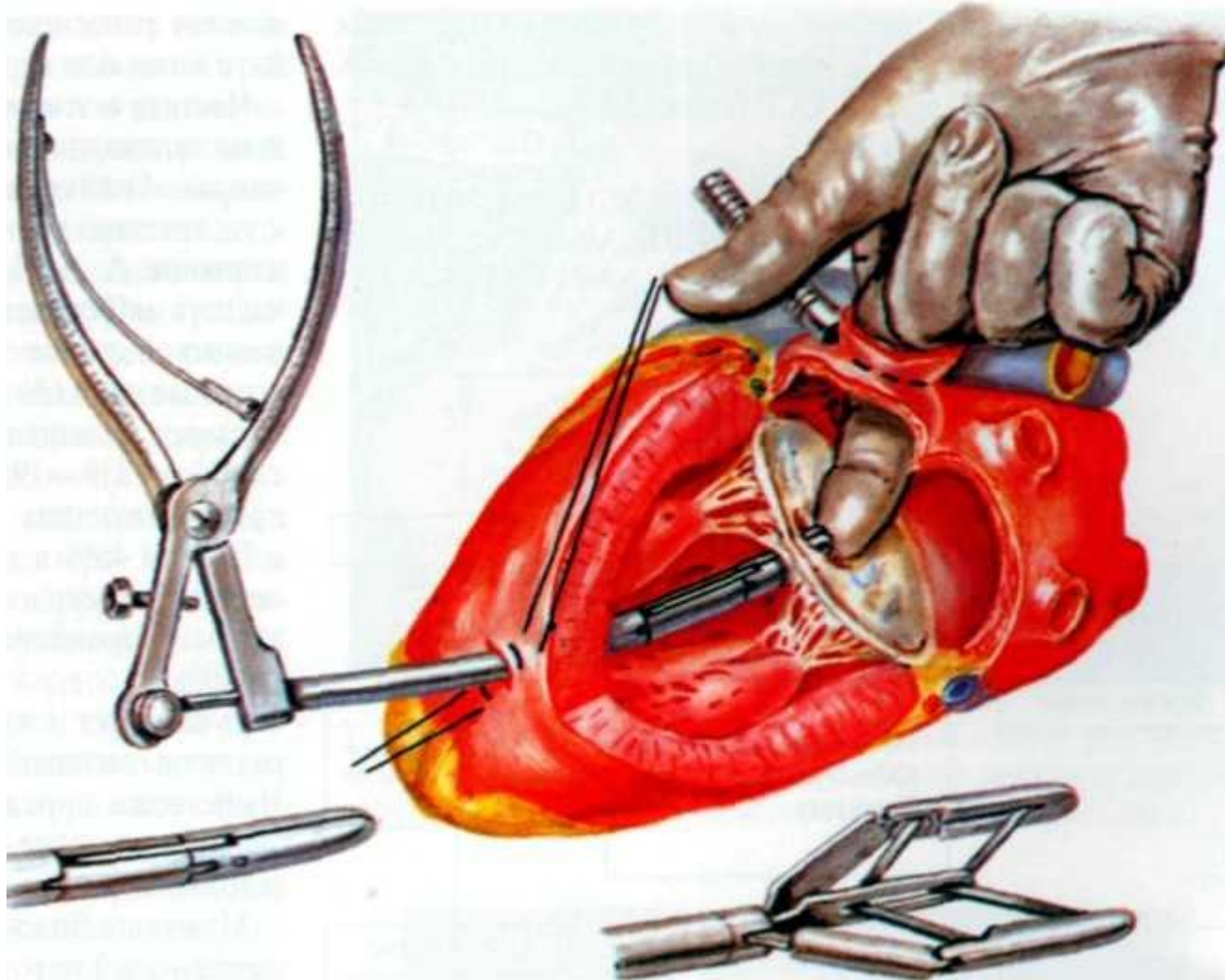


Снижение инвазивности

# Продольная стернотомия



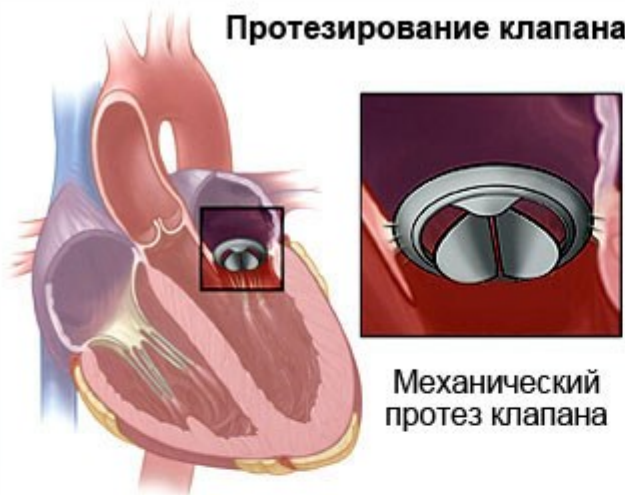
# Операция закрытая митральная комиссуротомия



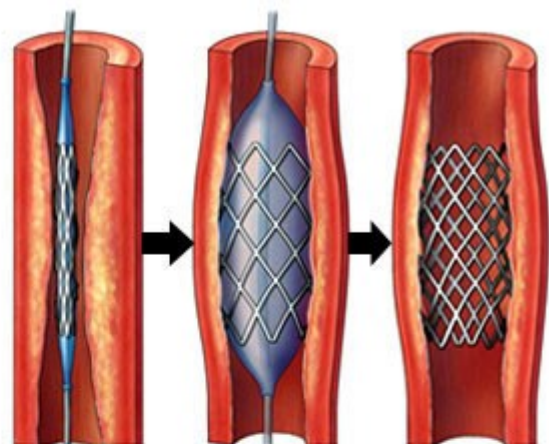
Хирургический доступ –  
левосторонняя торакотомия



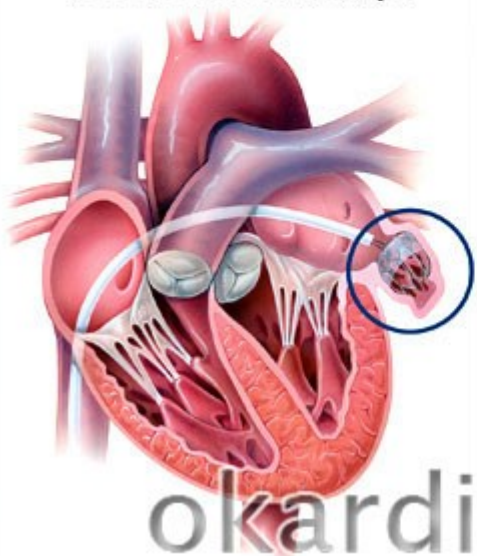
**Протезирование клапана**



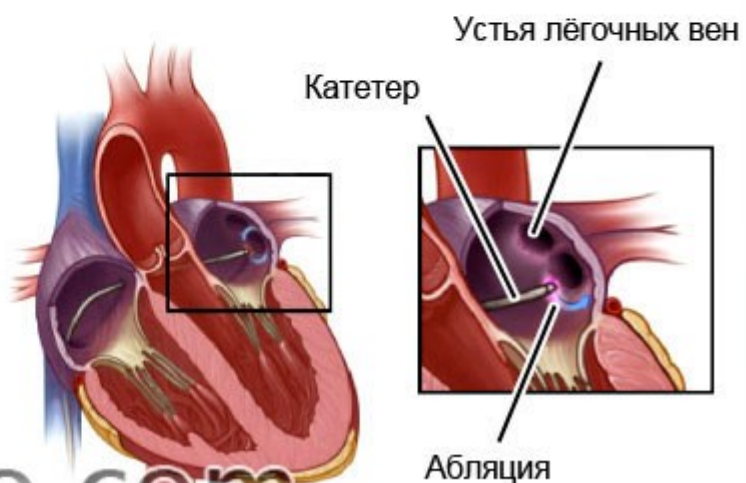
**Стентирование артерий**



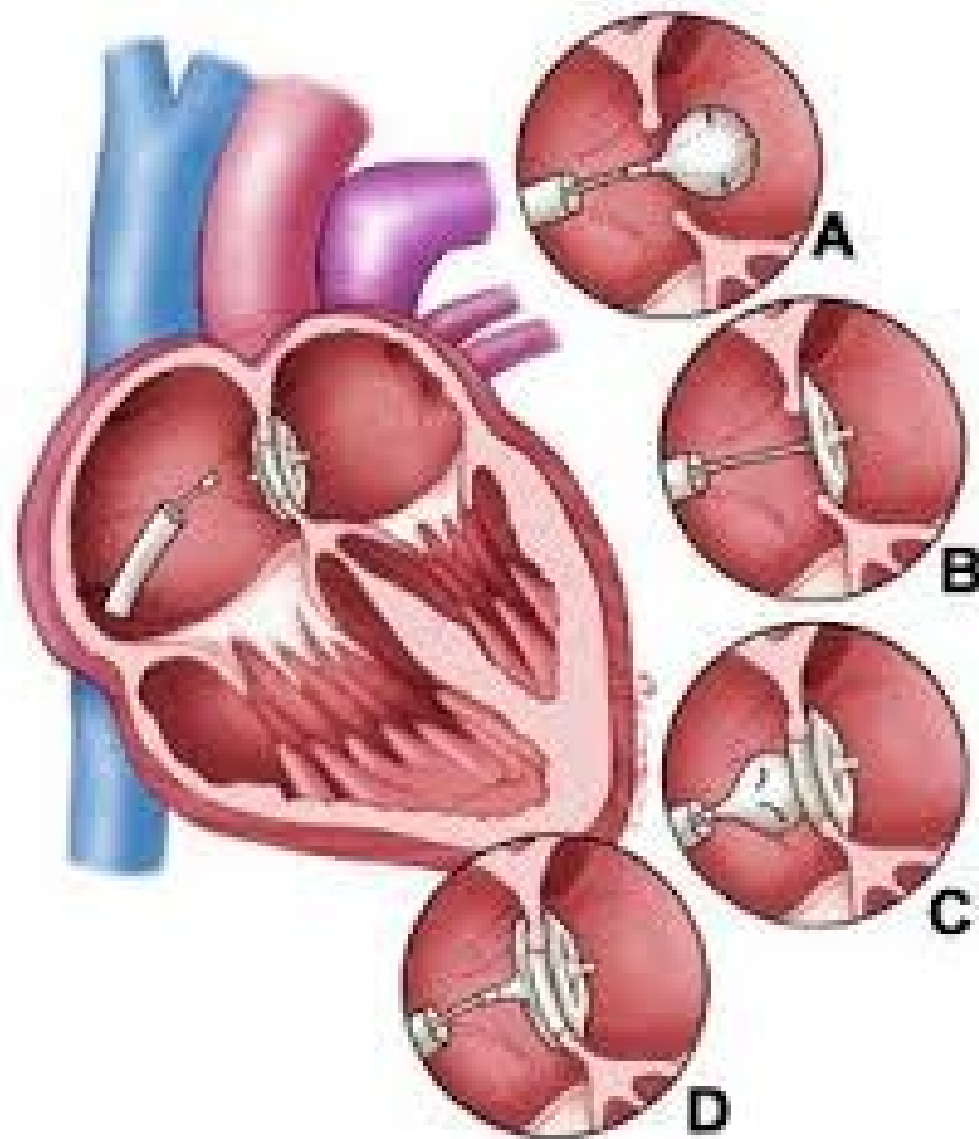
**Установка окклюдера**

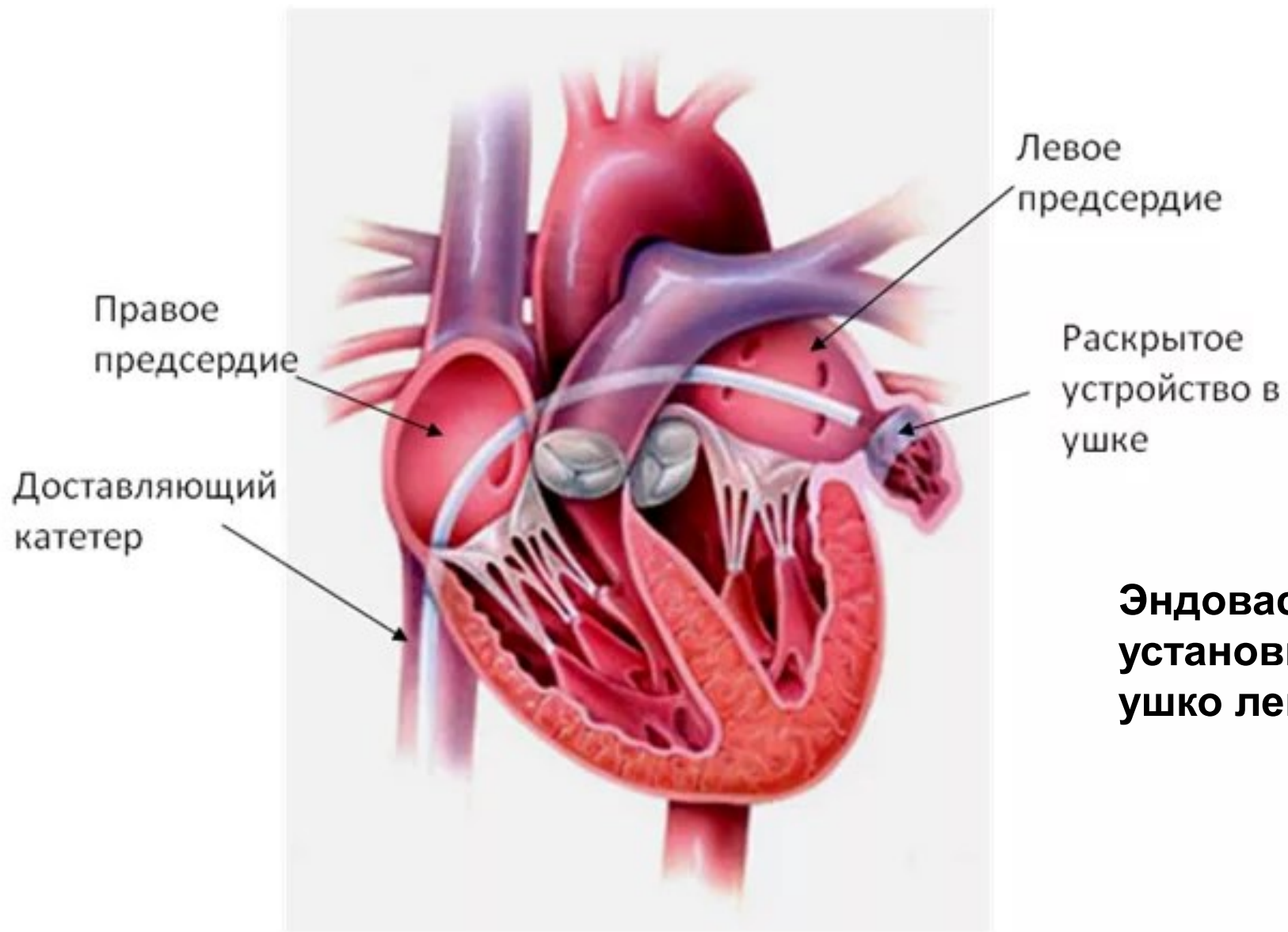


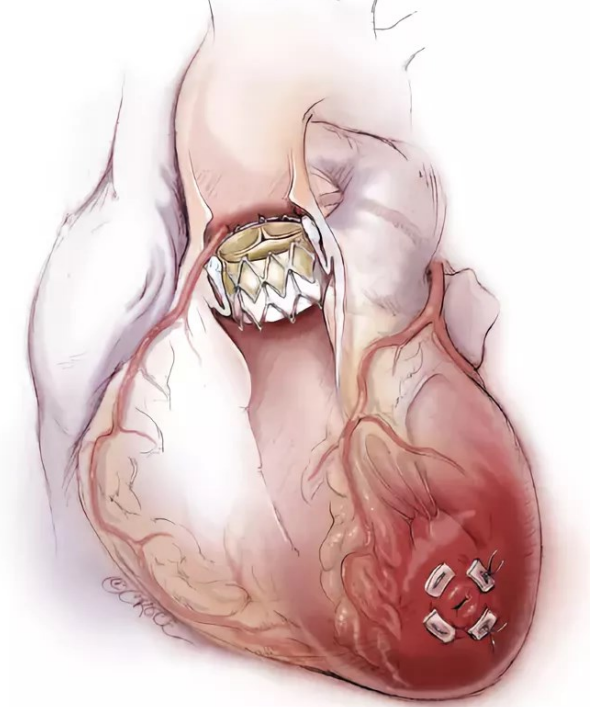
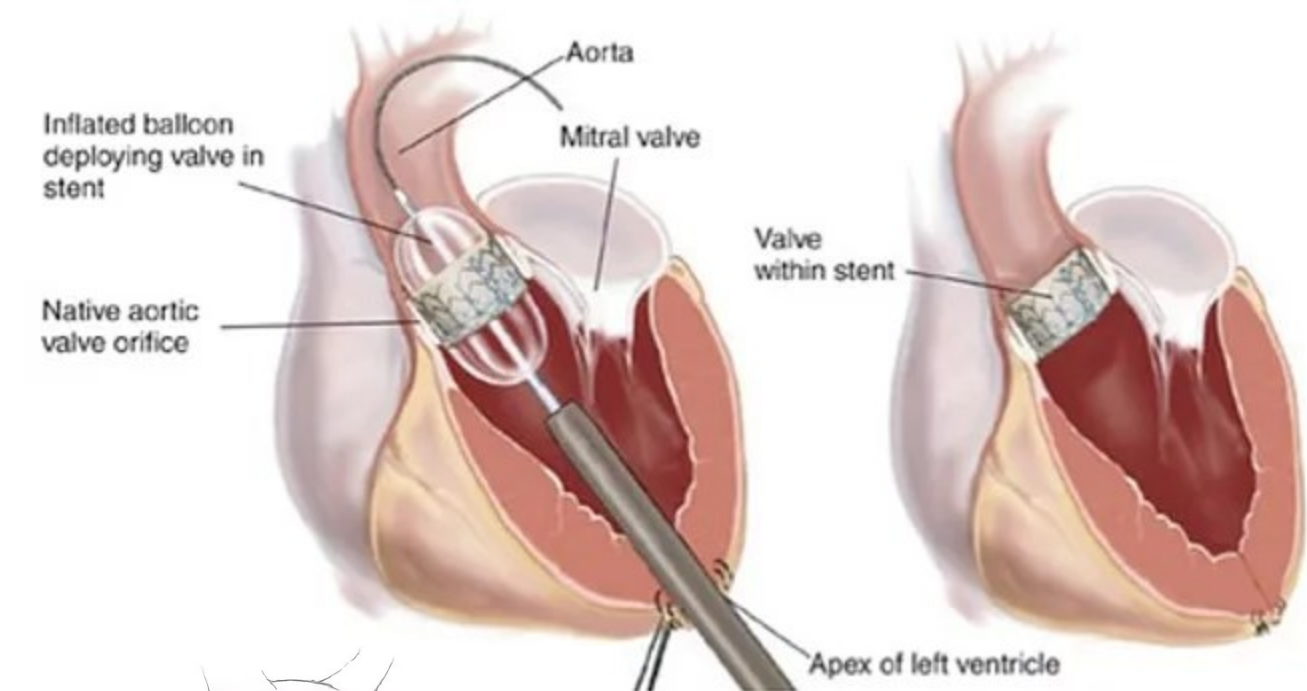
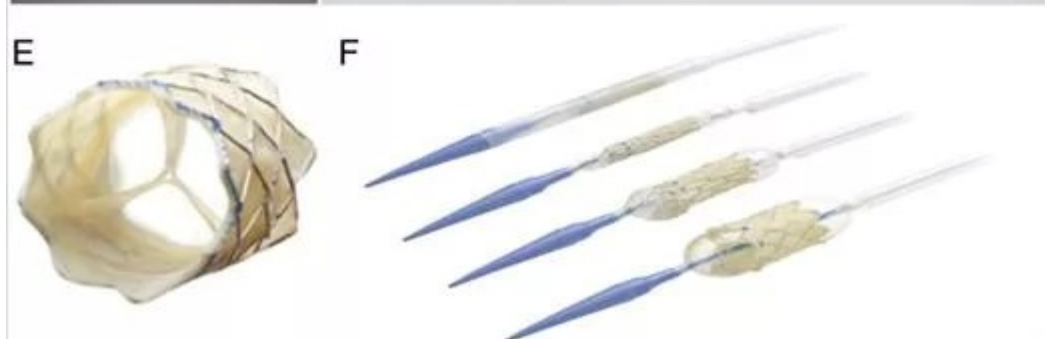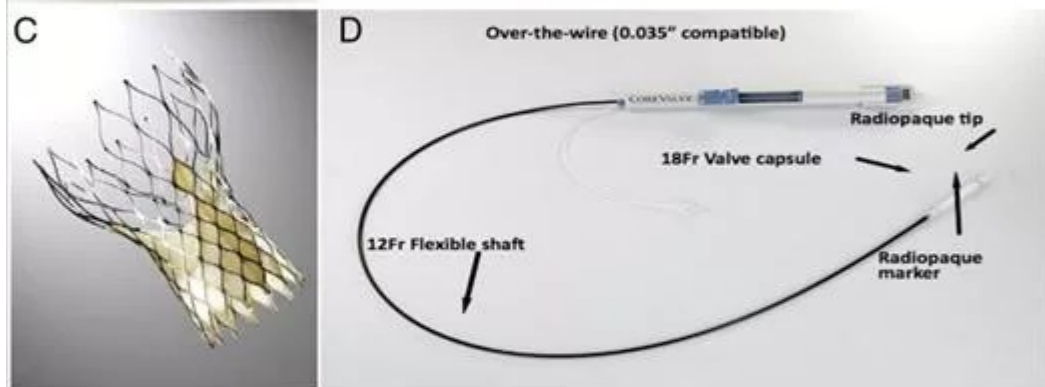
**Катетерная абляция**



okardio.com

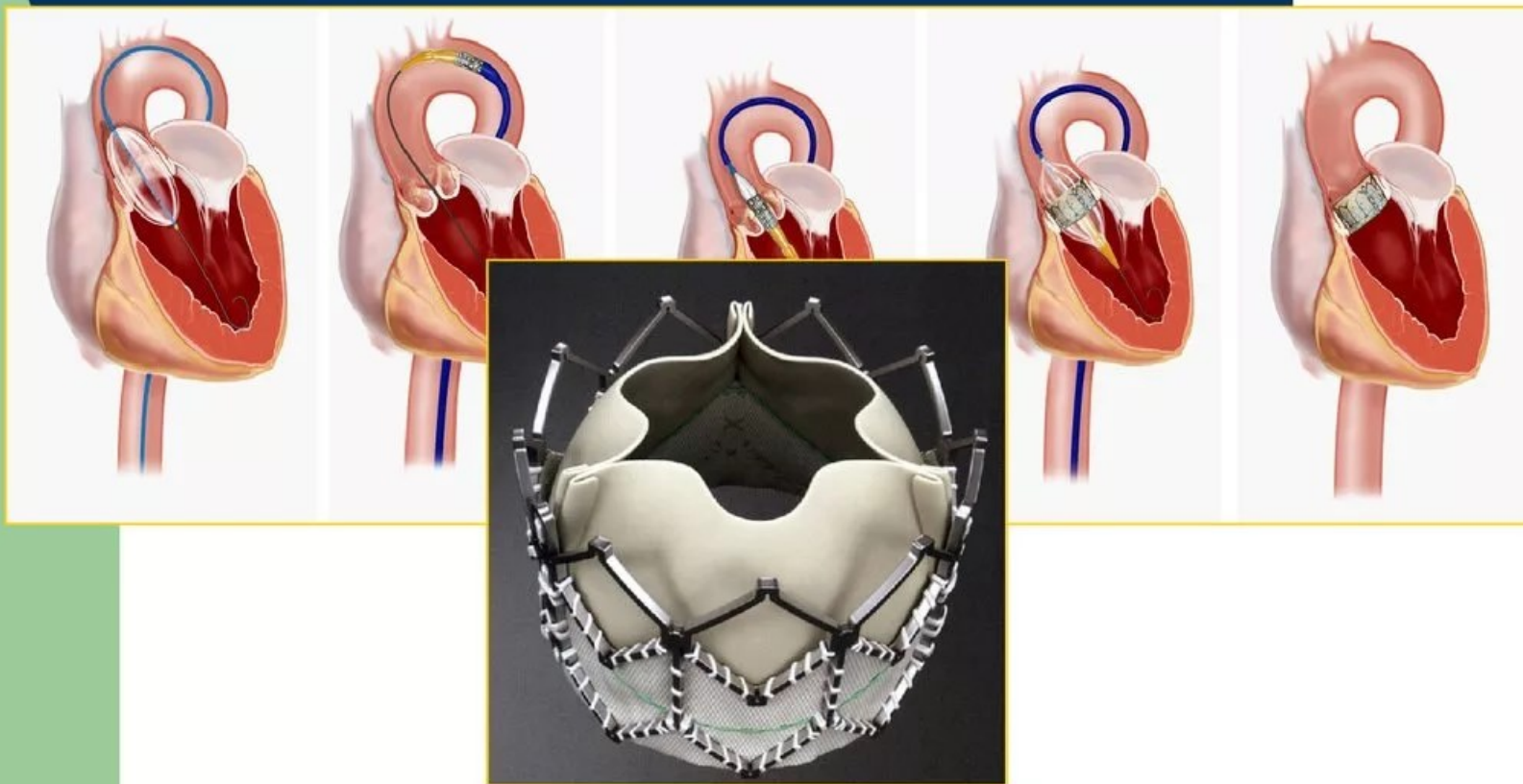



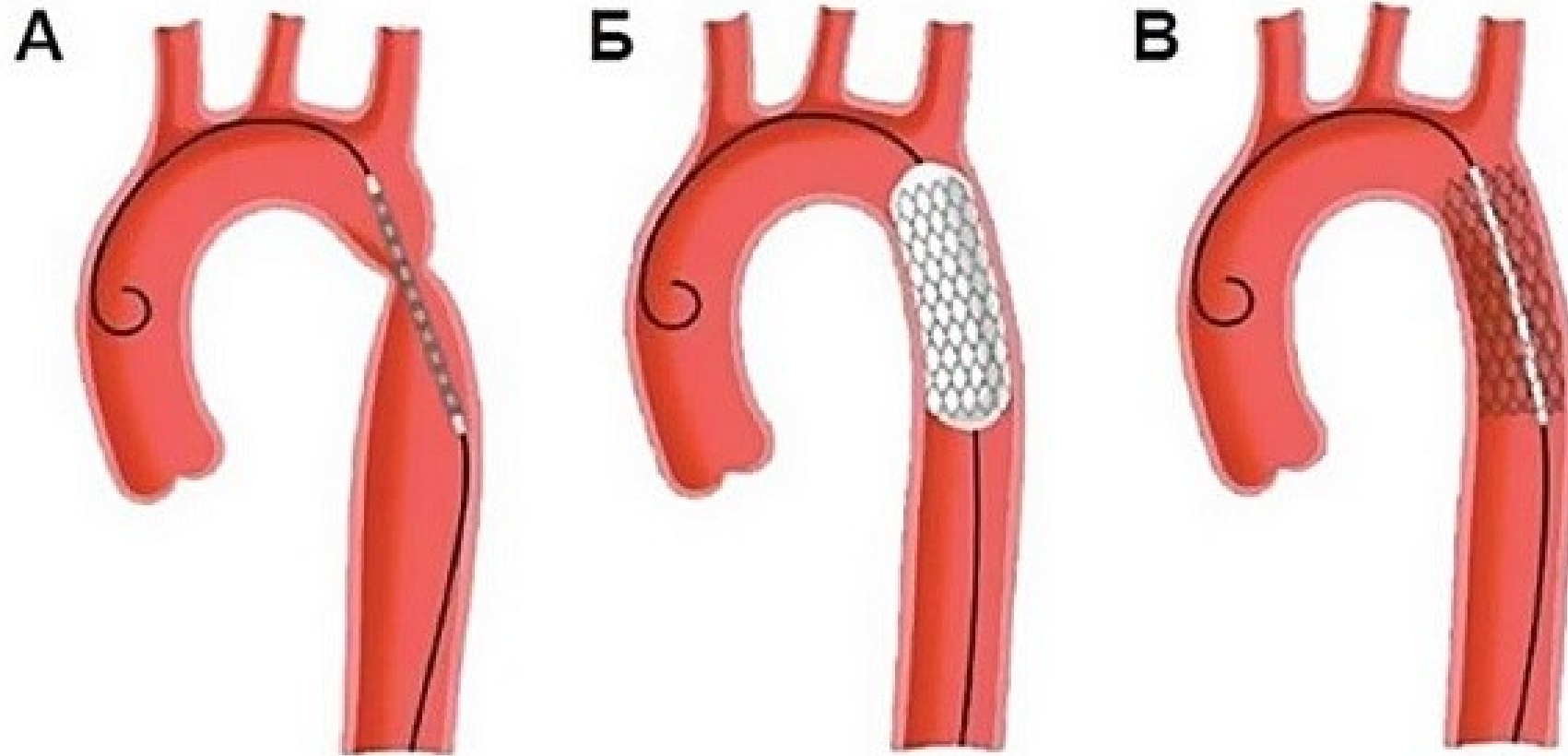


**Чрезжелудочковое протезирование аортального клапана**

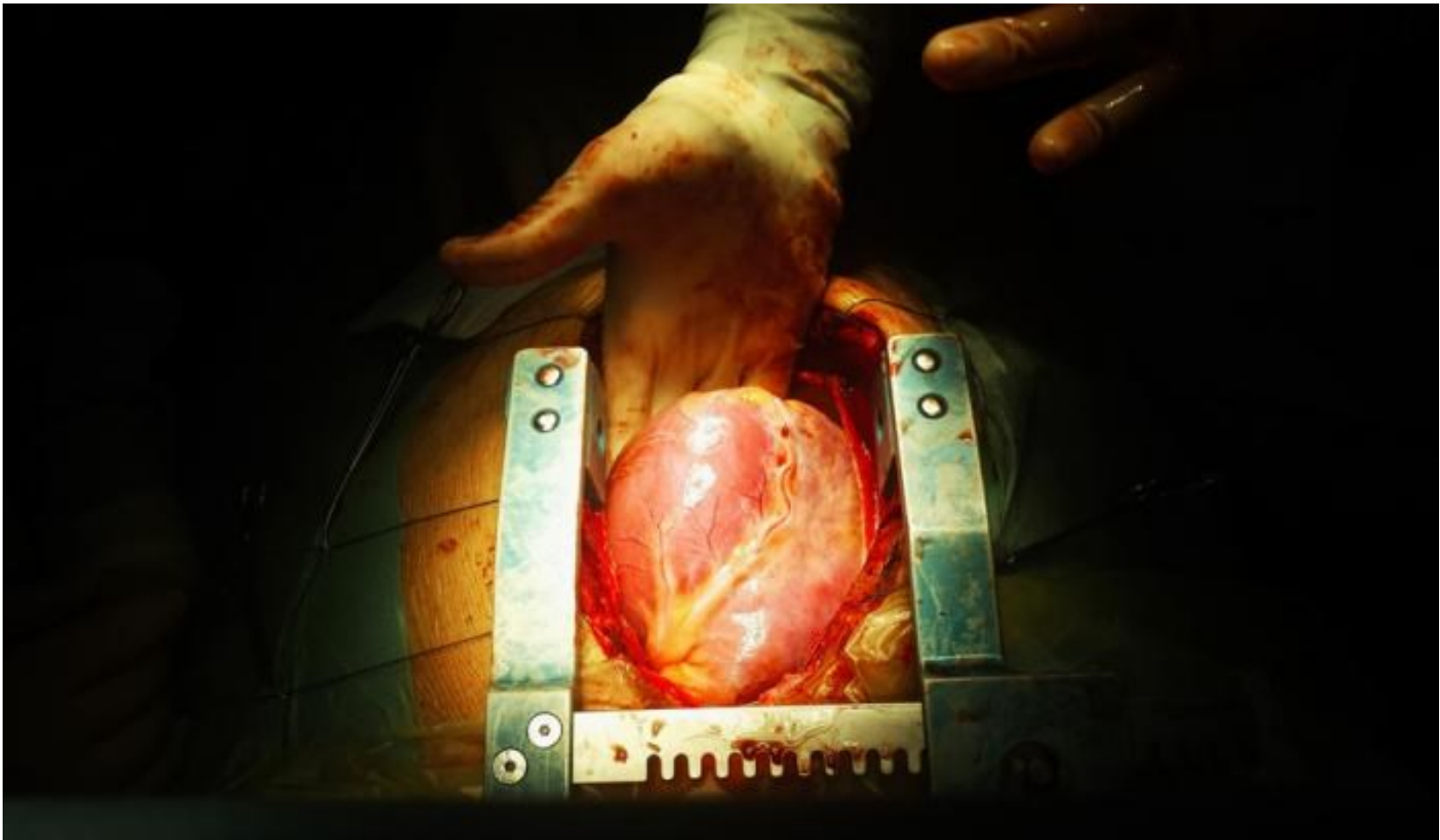
## Трансфеморальная имплантации аортального клапана SAPIEN XT (Edwards)



# Стентирование коарктации аорты



A - коарктация аорты, Б - расширение коарктации баллоном,  
В - коарктация аорты после стентирования



# Искусственное кровообращение и механическая поддержка сердца

# ИСКУССТВЕННОЕ КРОВООБРАЩЕНИЕ

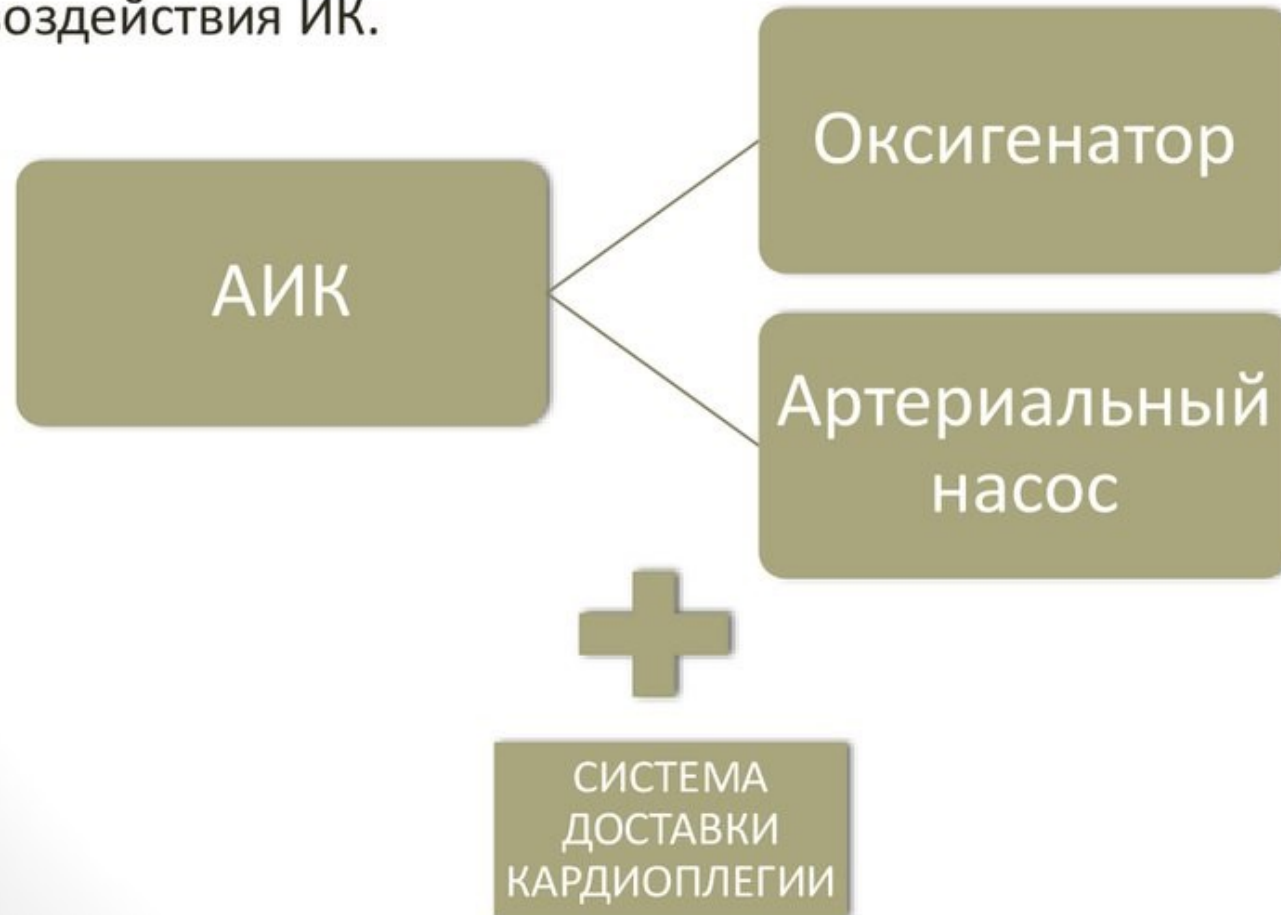ИЖ – временное выключение насосной функции сердца и газообменной функции легких с заменой их функции аппаратом искусственного кровообращения (АИЖ).

Возможность выполнения сложнейших реконструктивных операции на «сухом сердце».



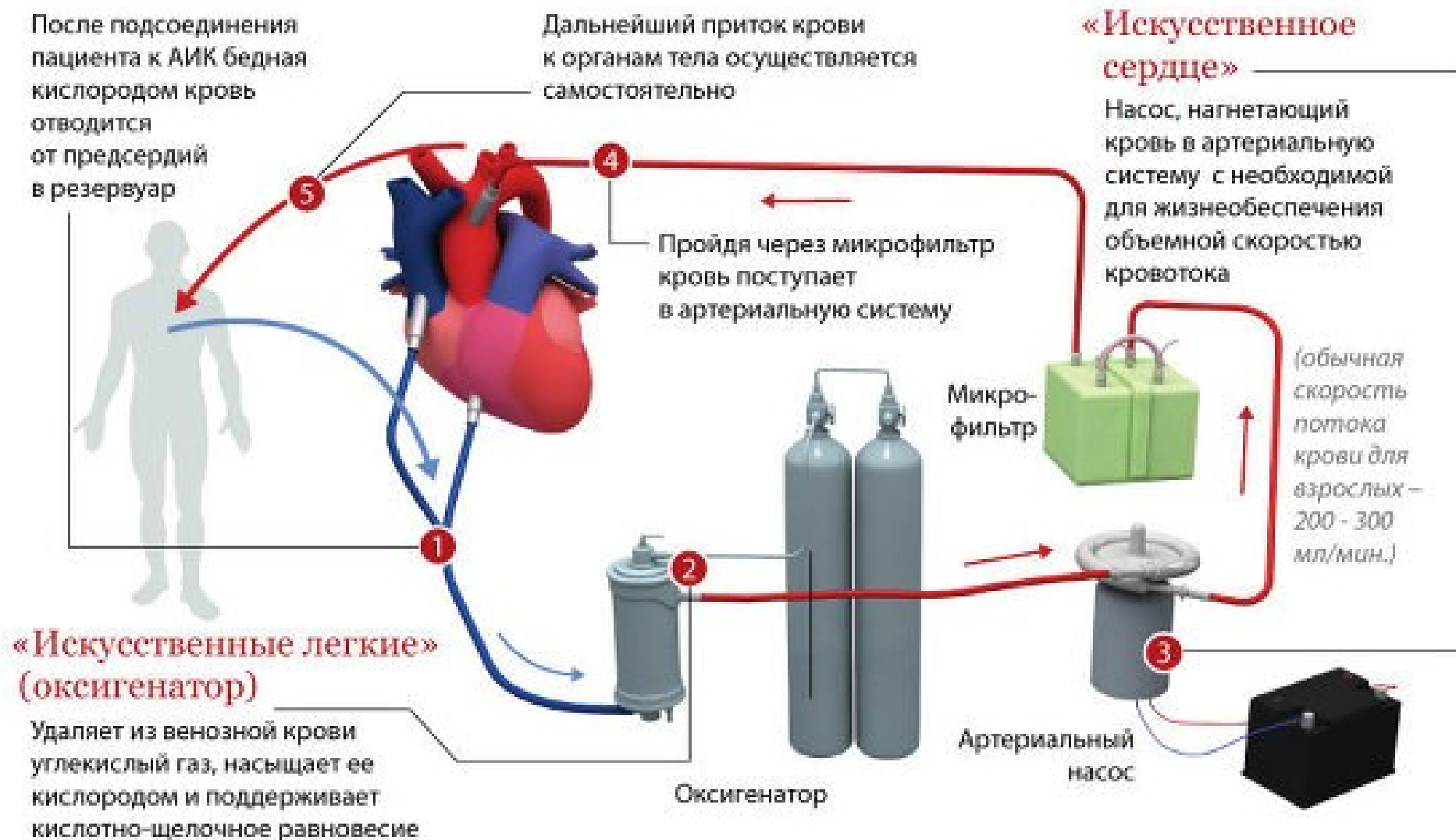
# Основы проведения искусственного кровообращения

- **Цель:** обеспечить адекватный газообмен, доставку кислорода, системный кровоток с адекватным перфузионным давлением; ограничить вредные воздействия ИК.

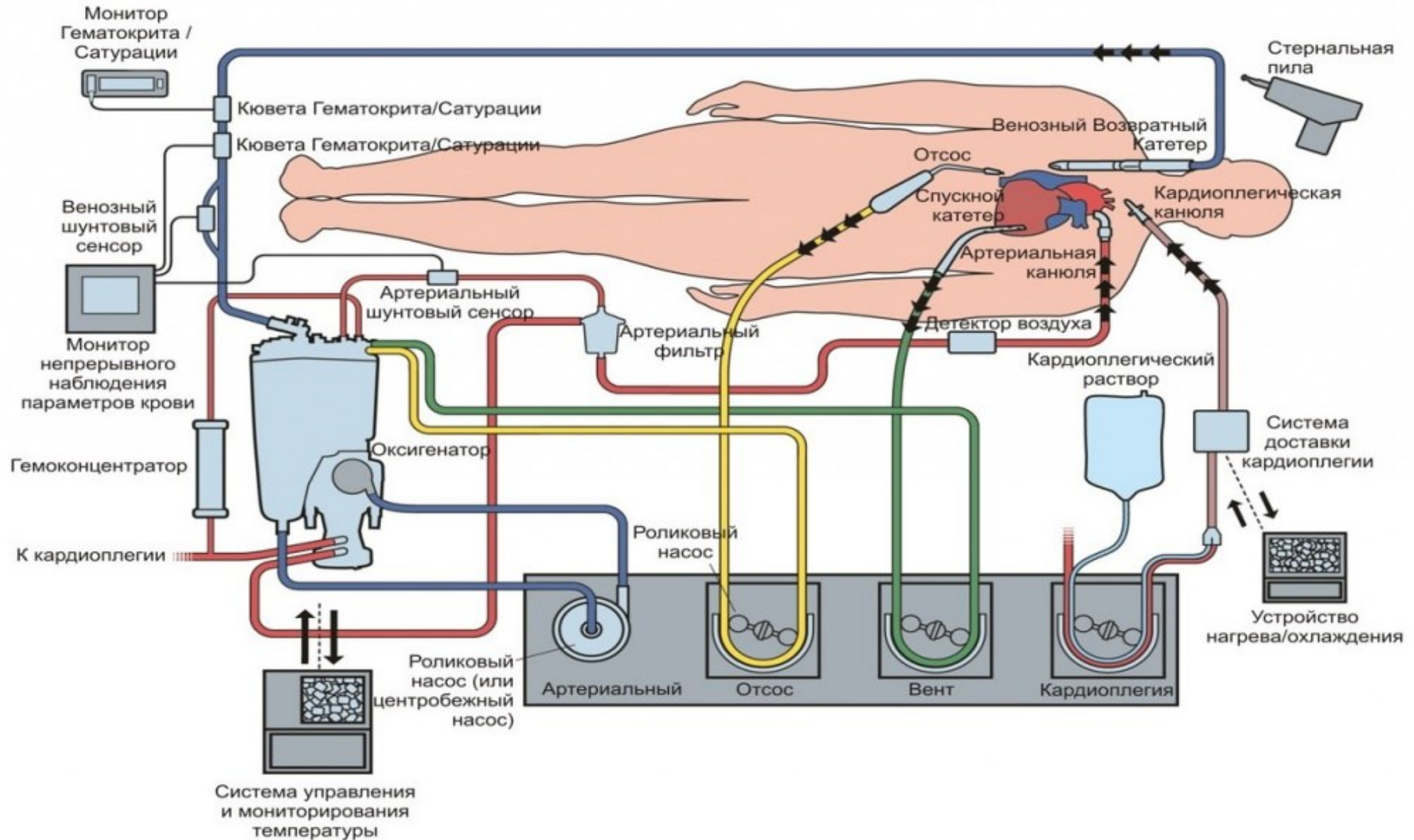


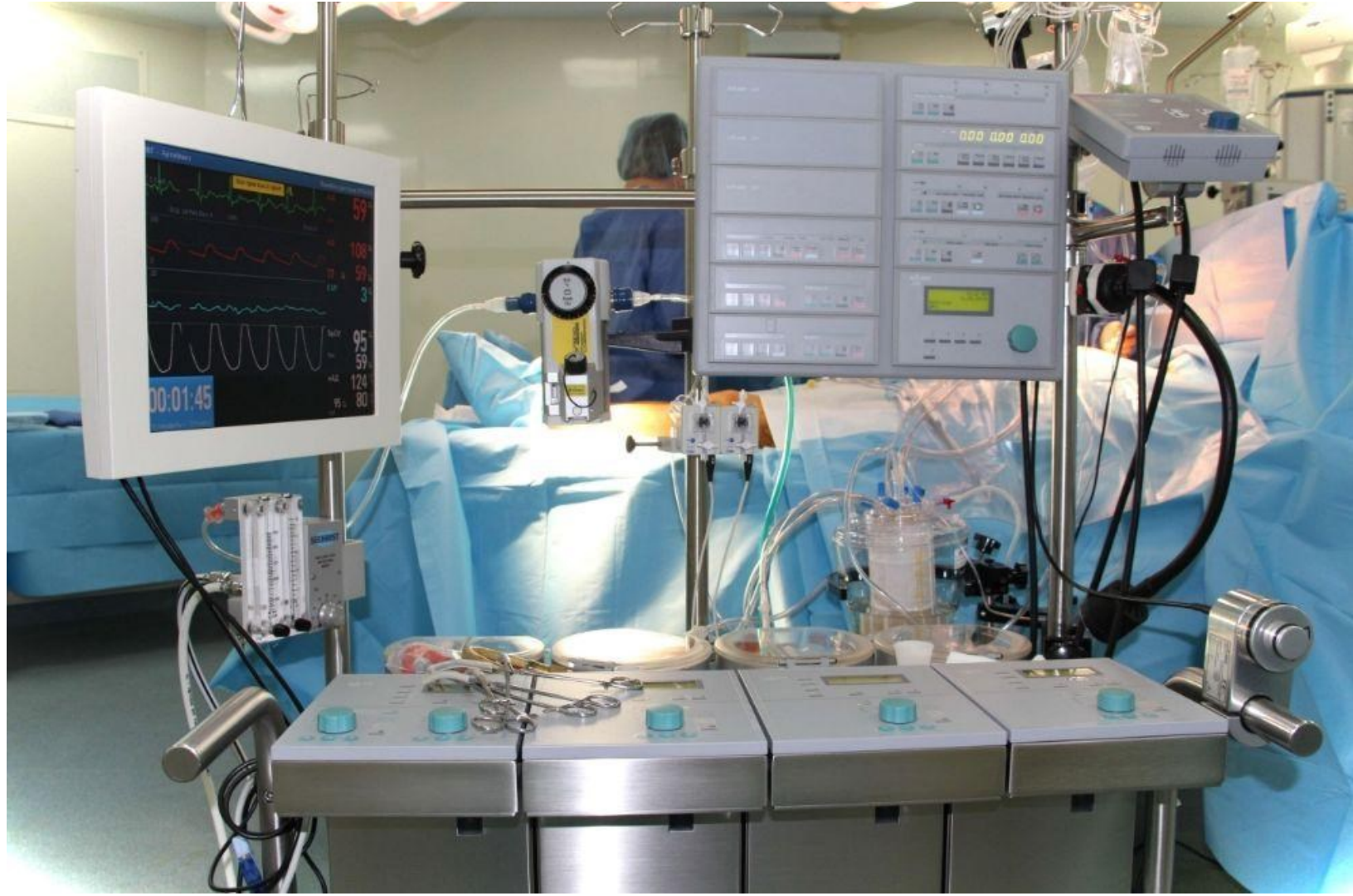# АИК – аппарат искусственного кровообращения

Аппарат предназначен для временного выполнения функций сердца и легких



# • Схема системы экстракорпорального кровообращения





## Механическая поддержка кровообращения

- + внутриаортальная баллонная контрпульсация (ВАБК)
- + внутриаортальный левожелудочковый обход с помощью осевого насоса
- + экстракорпоральная мембранная оксигенация (ЭКМО)
- + экстракорпоральный левожелудочковый обход

# **Защита миокарда**

## **ЗАЩИТА МИОКАРДА**

В настоящее время для защиты миокарда в период ишемии при кардиохирургических вмешательствах применяется метод фармакологической кардиоплегии.

Термин «кардиоплегия» объединяет два понятия: обездвиживание сердца и его консервацию, то есть сохранение жизнеспособности миокарда в период пережатия аорты и его тотальной ишемии.

# Защита миокарда

1. Некардиоплегические методы
  - Адекватное проведение анестезии, операции, ИК (коронарная перфузия)
  - Вспомогательное кровообращение
  - Операции на работающем сердце
  - Препрекондиционирование – ишемическое и фармакологическое (галогенсодержащие анестетики)
  - Декомпрессия лев. желудочка
  - Гипотермия



# Защита миокарда

## 2. Кардиоплегия

### ■ кристаллоидная

- внутриклеточная ( $\text{Na} \downarrow, \text{K} \uparrow$ ) - кустодиол
- внеклеточная ( $\text{Na}=\text{N}, \text{K} \uparrow \uparrow$ ) – раствор Св. Томаса, консол и др.

### ■ кровяная (кардиопл. раствор/кровь = 1/4) - холодовая и тепловая

### ■ перфторуглероды

# Кардиоплегия

Принципы:

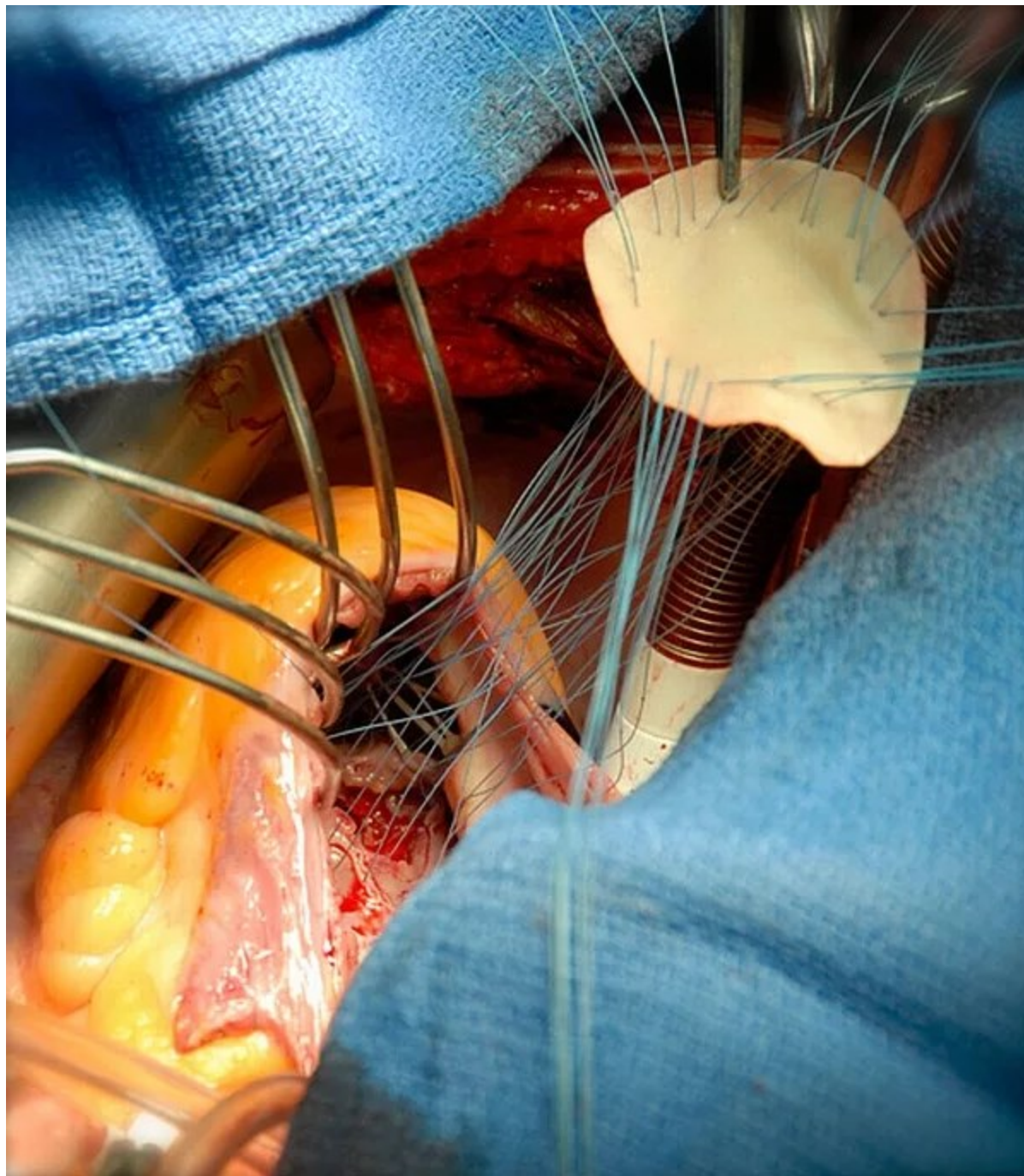
- немедленная остановка
- гипотермия
- поддержание энергетического баланса миокарда
- профилактика отека кардиомиоцитов

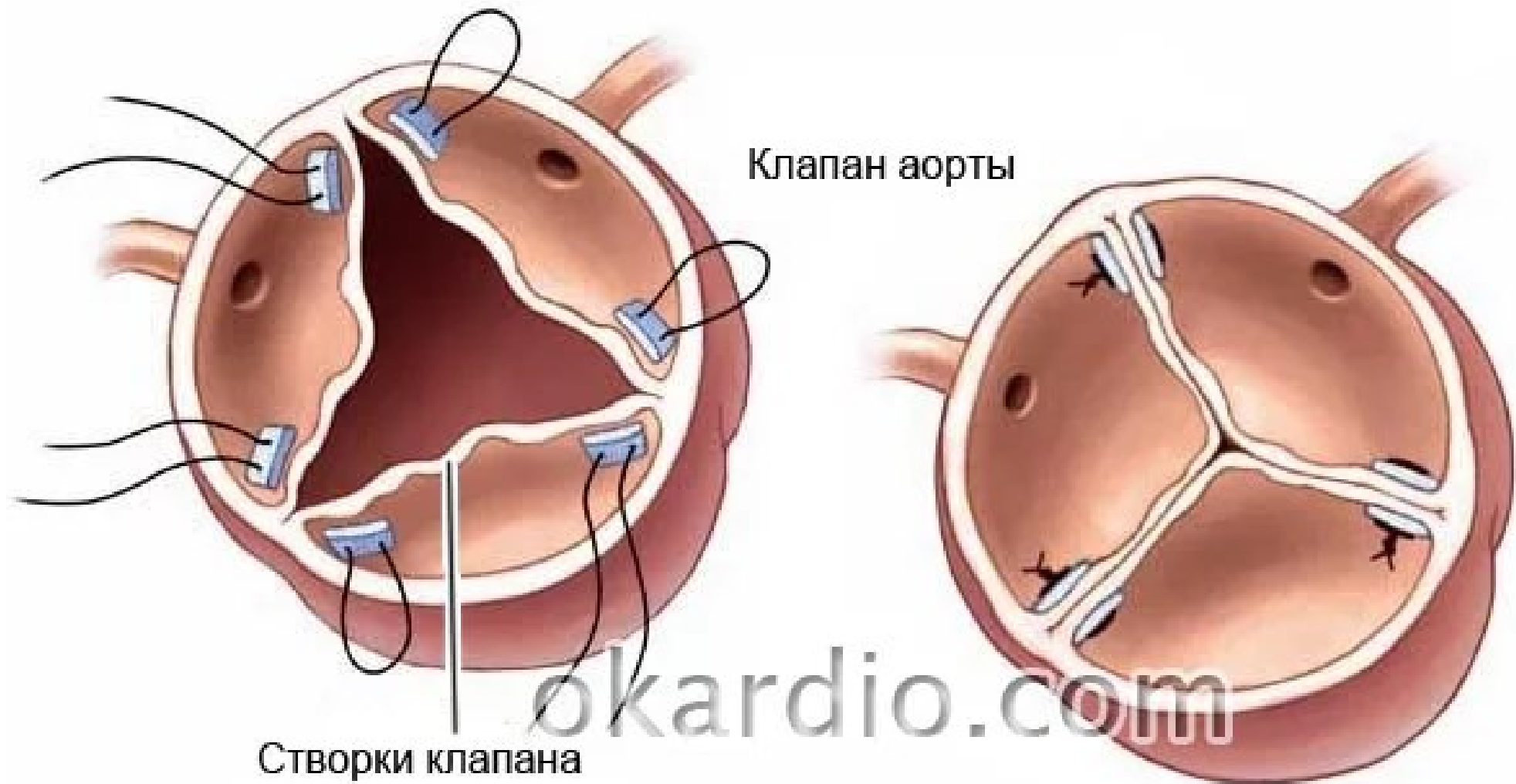
## Классификация кардиоплегии:

1. По характеру кардиоплегического раствора:
  - кристаллоидная
  - кровяная
2. По температуре кардиоплегического раствора:
  - холодовая
  - тепловая
3. По режиму перфузии:
  - интермиттирующая
  - постоянная

# **Операции на открытом сердце**

# Пластика ДМПП

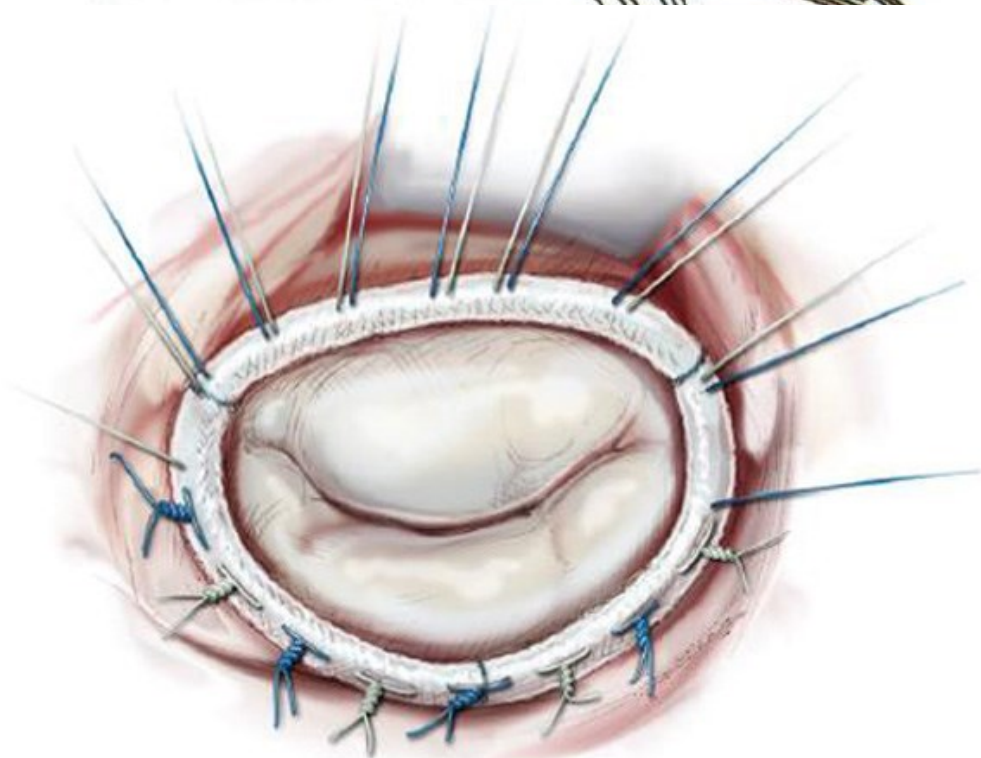
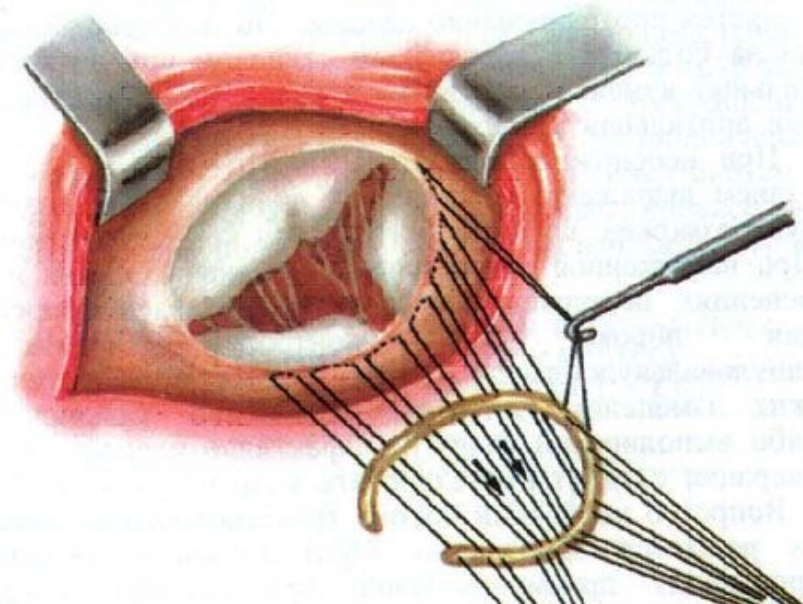
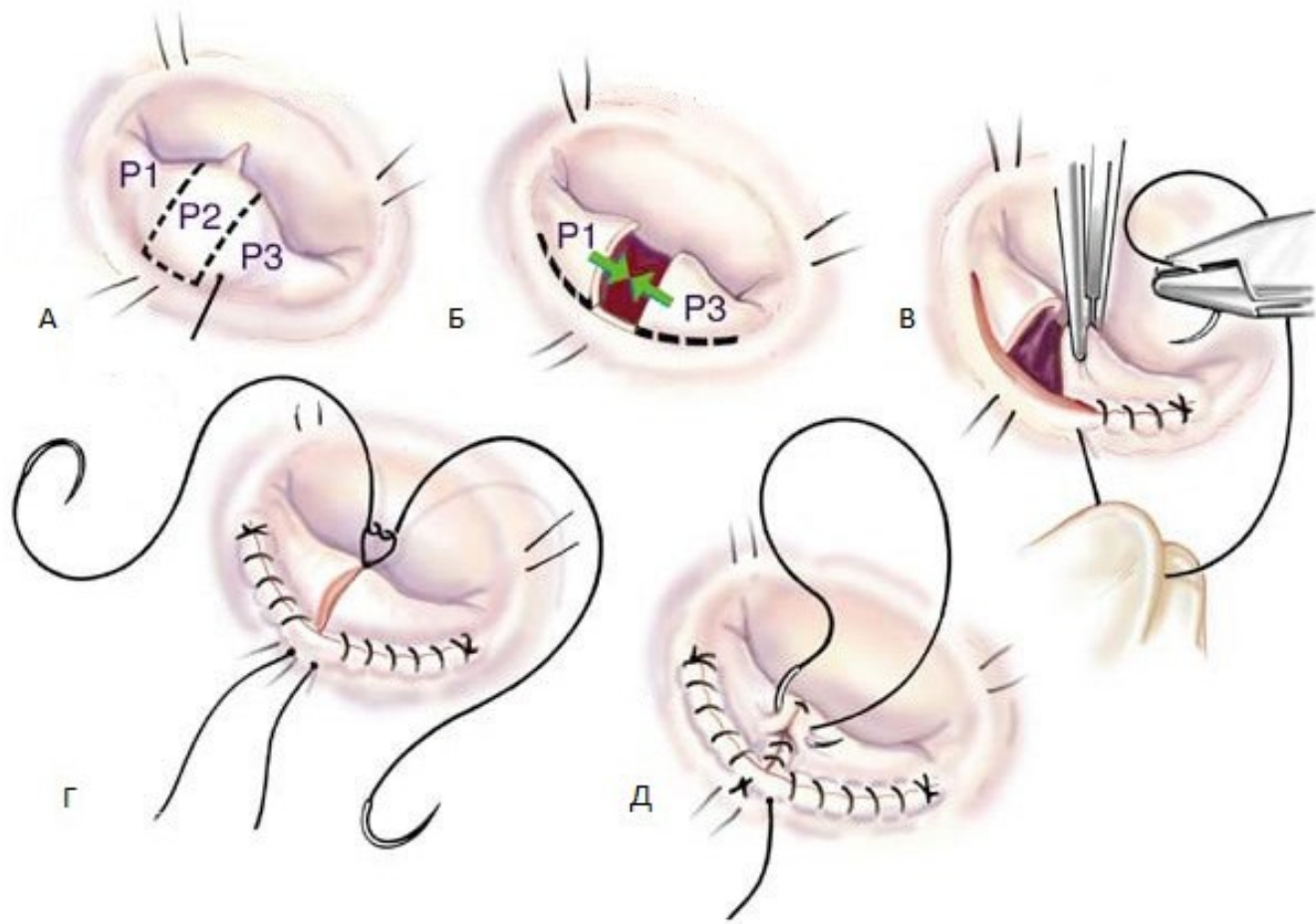




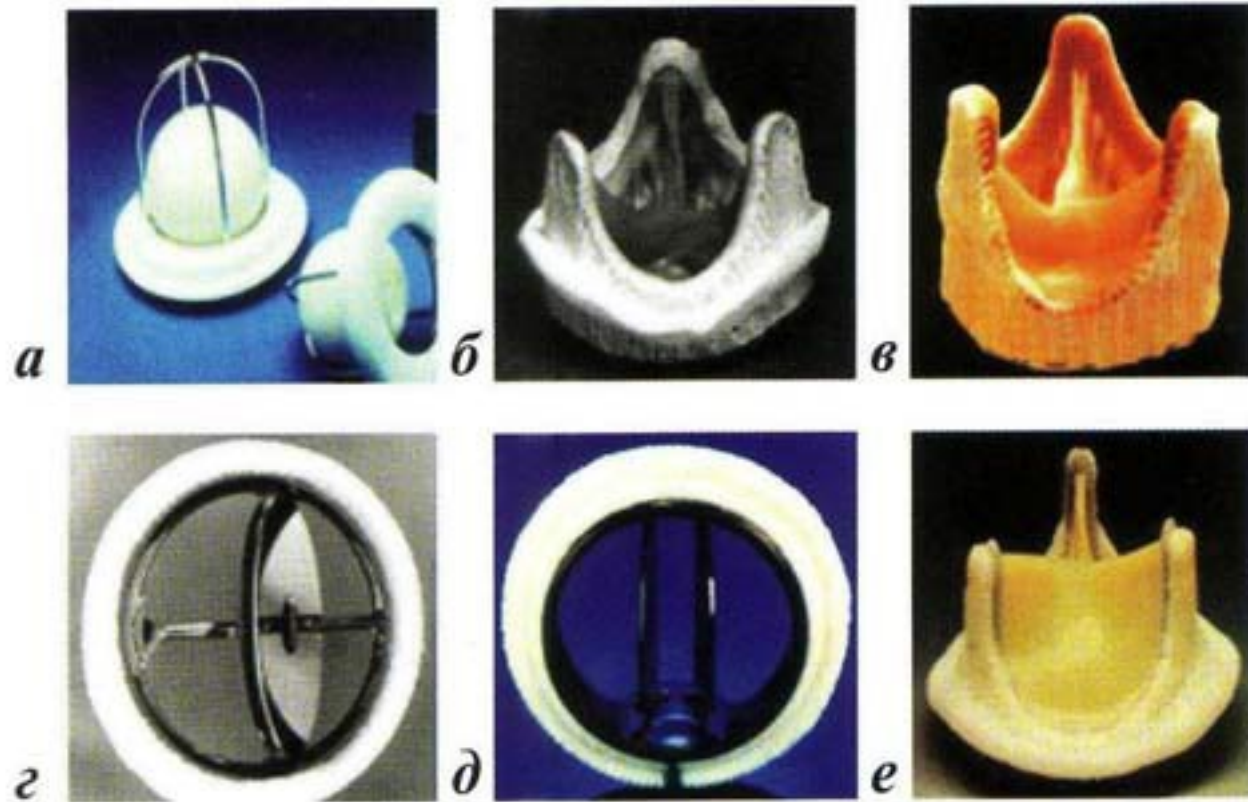
Клапан аорты

Створки клапана

### Хирургия аортального клапана

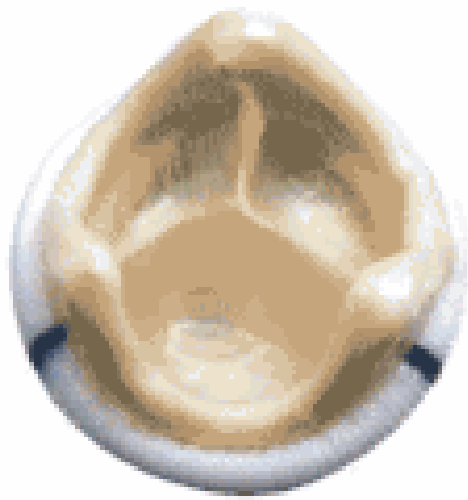

**Пластика митрального клапана**

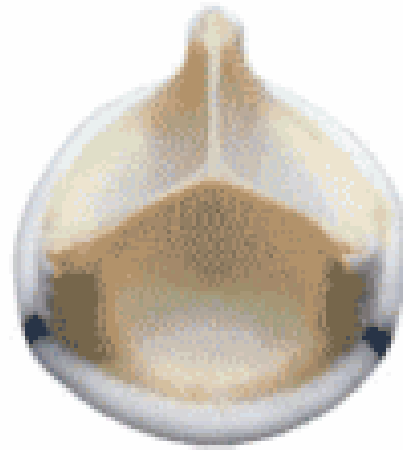

## Эволюция искусственных клапанов сердца

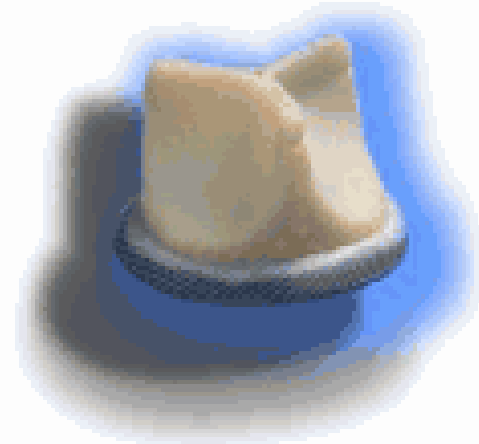




Биологический  
ксеноаортальный протез  
BRAILE (Бразилия)



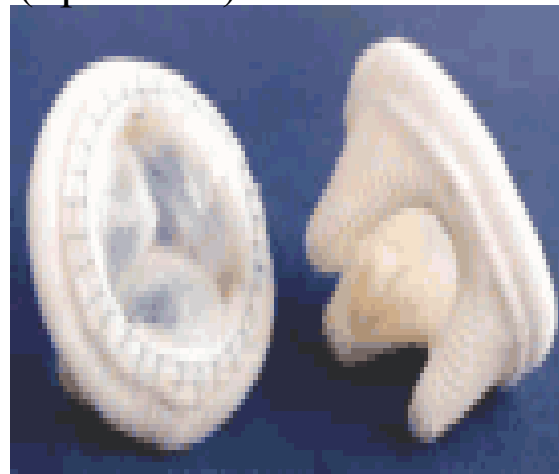Биологический  
ксеноперикардальный  
протез BRAILE  
(Бразилия)



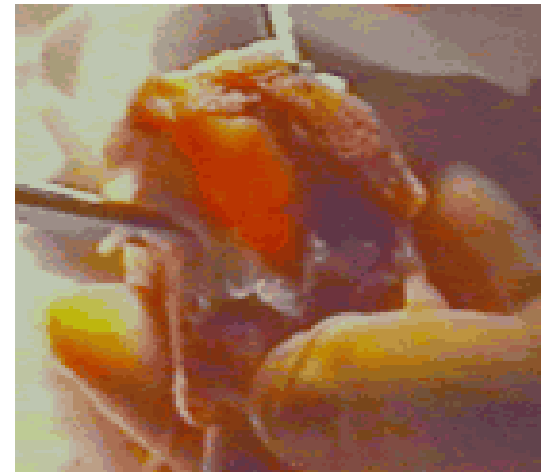Биологический  
ксеноперикардальный  
протез Mitraflow Synergy  
(США)



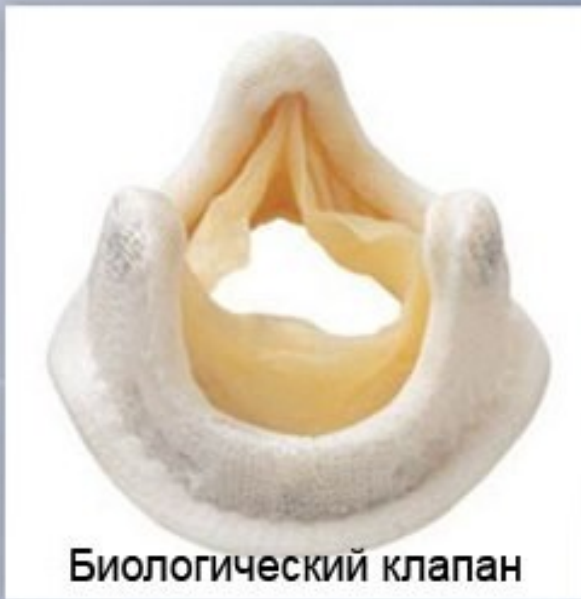Биологический  
ксеноаортальный протез  
"LABCOR" (США)



Российский  
биологический  
ксеноаортальный протез  
"KemCor"



Гомоаортальный  
трансплантат  
(гомографт, аллографт).



Биологический клапан



Механический клапан

## Биологические протезы клапанов сердца

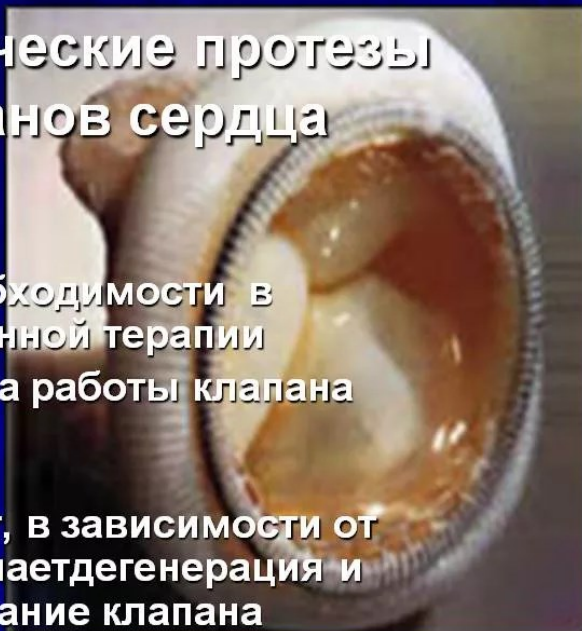
### Ксенографты

#### «+»

- Отсутствие необходимости в антикоагуляционной терапии
- Отсутствие шума работы клапана

#### «-»

- Через 10 - 20 лет, в зависимости от возраста, наступает дегенерация и кальцифицирование клапана



## Механические протезы клапанов сердца

#### «+»

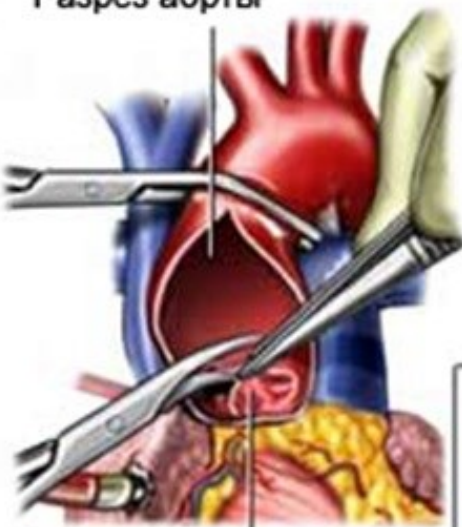- Теоретически неограниченный срок работы клапана

#### «-»

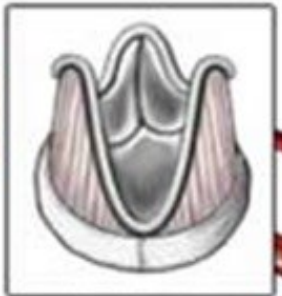
- Необходима пожизненная антикоагуляция
- Шум работы клапана



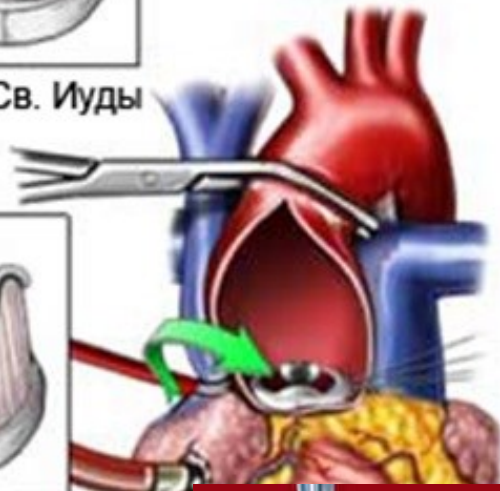
Разрез аорты



Клапан Св. Иуды



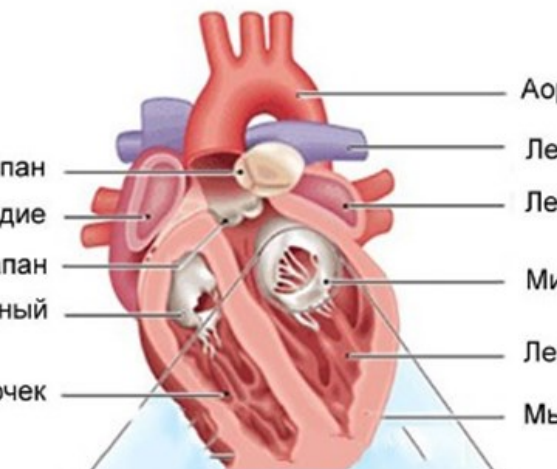
Свиной клапан



Дефектный клапан аорты

### Протезирование митрального клапана

Аортальный клапан  
Правое предсердие  
Легочный клапан  
Трикуспидальный клапан  
Правый желудочек



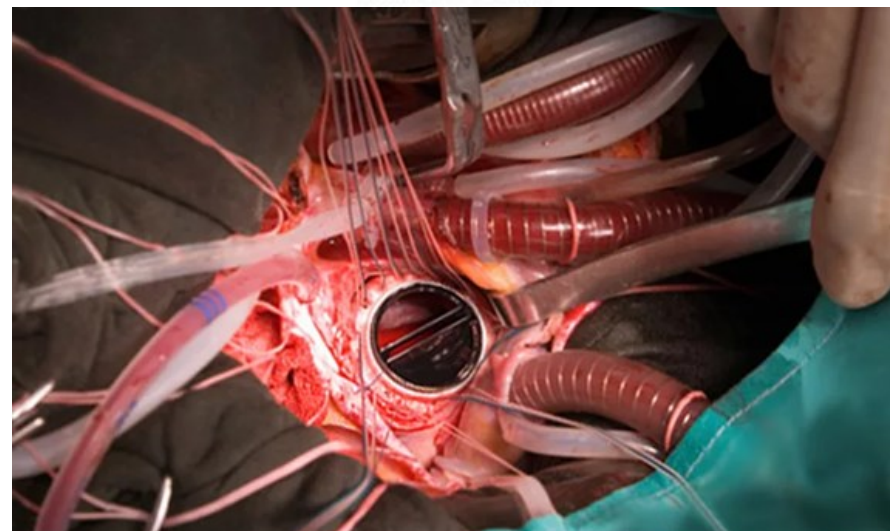
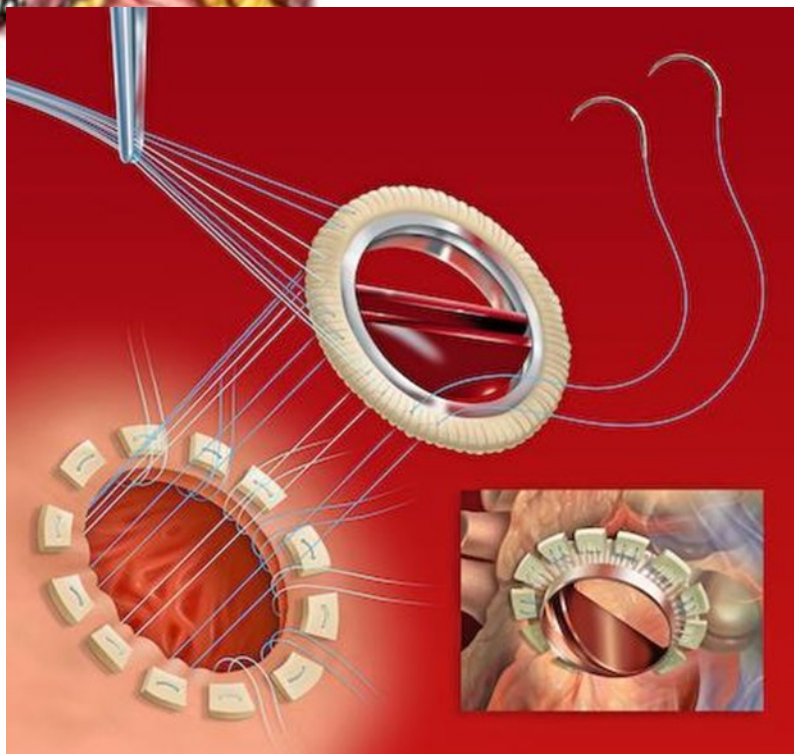
Аорта  
Легочная артерия  
Левое предсердие  
Митральный клапан  
Левый желудочек  
Мышечная стенка сердца



Замена клапана на механический



Замена клапана на биологический



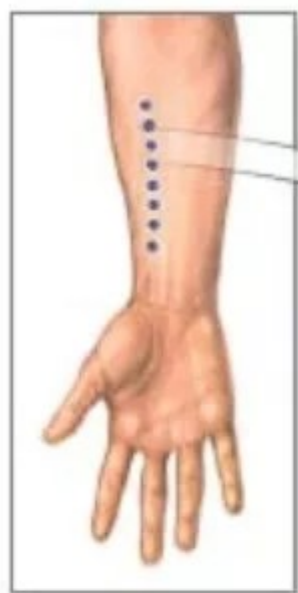
# Осложнения протезирования клапанов сердца

---

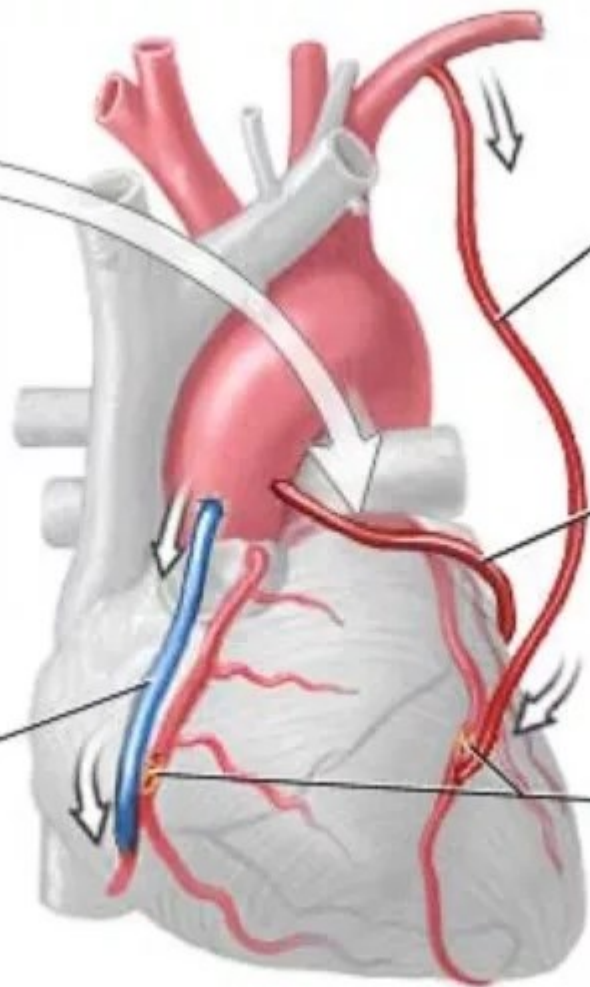
- **Тромбоз протеза.**
- **Тромбоэмболические осложнения.**
- **Хирургические кровотечения.**
- **Кровотечения на фоне приема непрямых антикоагулянтов после имплантации механических клапанов.**
- **Инфекционные: протезный эндокардит, медиастинит, нагноение послеоперационной раны.**
- **Паравальвулярные фистулы.**
- **Разрушение запирающего элемента механических протезов.**
- **Кальцификация и разрушение биологических клапанов.**
- **Гемолиз.**
- **Сложные нарушения ритма и проводимости.**

# Методы реваскуляризации миокарда

- **Эндоваскулярная реваскуляризация миокарда:**
  - Баллонная коронарная ангиопластика.
  - Стентирование.
  - Ротабляция.
  - Лазерная коронарная ангиопластика.
- Трансмиокардиальная лазерная реваскуляризация.
- **Прямая хирургическая реваскуляризация миокарда:**
  - Аорто-коронарное шунтирование.
  - Маммарокоронарное шунтирование.
  - Миниинвазивное коронарное шунтирование.



Saphenous vein bypass



Internal mammary artery bypass

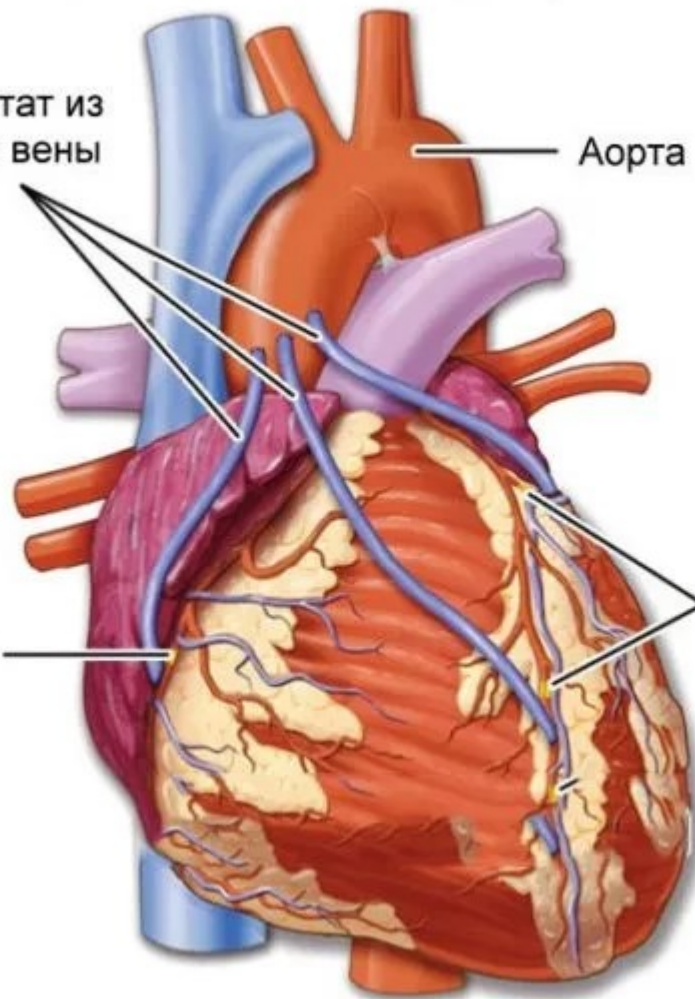
Radial artery bypass

Sites of blockage

## Аортокоронарное шунтирование

Трансплантат из подкожной вены

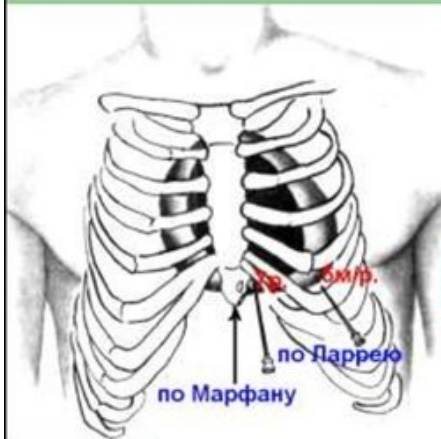
Аорта



Заккупорка сосуда

Заккупорка сосуда

# **Операции при ранениях сердца**



# ОПЕРАЦИИ НА СЕРДЦЕ



G®

**ПУНКЦИЯ ПЕРИКАРДА:** по Ларрею и по Марфану

**Ранения сердца** подразделяют на две группы:

- **непроникающие** - без повреждения эндокарда
  - а) изолированные ранения миокарда
  - б) ранения коронарных сосудов
  - в) сочетанные ранения миокарда и коронарных сосудов

- **проникающие** — с повреждением эндокарда
    - а) изолированные повреждения стенок сердца
    - б) повреждения, сочетанные с ранением глубоких структур
- Доступы к сердцу:** 1) внеплевральный 2) чрезплевральный

- **Правила операций при ранениях сердца:**

Доступ по ходу раневого канала;

Ревизия противоположной стенки сердца;

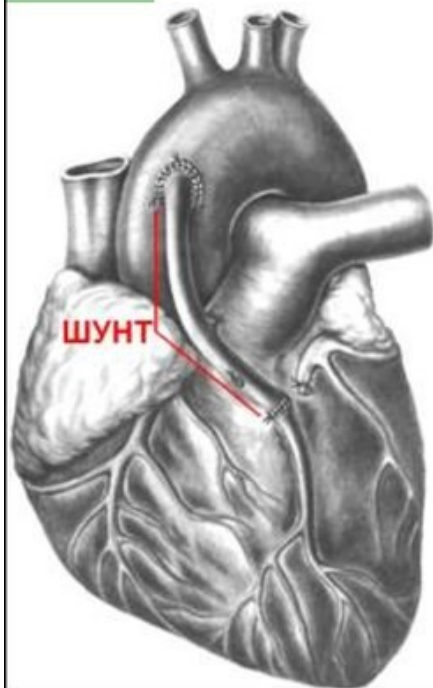
Ушивание синтетическим атравматичным материалом узловыми швами;

Не захватывать в шов эндокард;

Лучше узел завязывать в диастолу;

Редкие швы на перикард

**АОРТКОКОРОНАРНОЕ ШУНТИРОВАНИЕ** – при ИБС (окклюзия артерий сердца) – создание обходного кровотока с помощью шунта





## Ушивание раны сердца

### Историческая справка

В 1896 г. Луис Рен выполнил первое успешное хирургическое вмешательство.

В 1897 г. русский хирург А.Г. Подрез впервые в мире успешно ушил огнестрельную рану сердца.



## РАНЕНИЕ СЕРДЦА (ЭТАПЫ ОПЕРАЦИИ)

Оперативный доступ - передне-боковая торакотомия в 4 или 5 межреберье

1. Вскрытие перикарда
2. Эвакуация крови и одновременный временный гемостаз
3. Ушивание раны сердца (атравматической иглой с нерассасывающейся шовной нитью; узловой или матрацный шов)
4. Санация полости перикарда
  - реинфузия крови при большой кровопотере
5. Ушивание перикарда и дренирование его полости
6. Ушивание раны грудной стенки

# Условия для наложения швов на сердечную мышцу

---

- Применение наиболее простых оперативных доступов, позволяющих обнажить сердце в кратчайший срок.
- В зависимости от локализации раны следует применять правостороннюю или левостороннюю горизонтальную торакотомия по четвертому межреберью от края грудины до задней подмышечной линии. Иногда может быть применено прогрессивное расширение раны грудной стенки.
- Фиксация сердца на время, необходимое для наложения швов.
- Для фиксации сердца края разреза перикарда захватывают кровоостанавливающими зажимами и осторожно подтягивают их кпереди.
- Осмотр задней стенки сердца является обязательным элементом операции, исключающим возможность непоправимой ошибки.
- Для осмотра задней стенки сердце осторожно приподнимают и выводят из полости перикарда (слишком энергичное выведение сердца угрожает его фибрилляцией или остановкой из-за перегиба сосудов).
- Прижатие раны сердца на передней или боковой поверхности для временной остановки кровотечения выполняют указательным пальцем.
- Во время наложения шва на края раны подушечкой пальца для улучшения обзора следует производить перекатывающие движения (в виде пресс-папье).
- Иссечение краев раны при ранениях сердца неприемлемо.

## Требования к швам на сердечную мышцу

---

- Простота и быстрота выполнения швов.
- Исключение прорезывания швов.
- Применение нерассасывающегося шовного материала (исключение вероятности рассасывания швов до полного прочного срастания краев раны).
- Предупреждение вероятности тромбообразования из-за проникновения нитей в полость сердца.
- При небольших ранах сердца накладывают круговые узловы́е швы. При значительных размерах раны применяют горизонтальные П-образные швы.
- Для предупреждения прорезывания швов в качестве подкрепляющего материала используют лоскуты перикарда, фрагменты большой грудной мышцы, подкладку из синтетических материалов.
- Запрещается использование крестообразных, неминуемо прорезывающихся, швов.

# Сравнительная оценка швов на рану сердца

---

## Узловые швы, наложенные на рану сердца

- **Преимущества:**

- **Простота и быстрота наложения;**
- **надежное соединение краев раны по толщине.**

- **Недостатки**

- **Возможность диастаза краев раны в промежутках между швами;**
- **высокая степень вероятности прорезывания нитей;**
- **вероятность прокалывания эндокарда и проникновение нитей в полость сердца.**

# Сравнительная оценка швов на рану сердца

---

## Горизонтальные П-образные швы

- **Преимущества**

- Простота и быстрота наложения;
- надежное соединение краев раны по длине;
- исключение прокалывания эндокарда и проведения нитей в полость сердца;
- малая степень прорезывания нитей.

- **Недостатки**

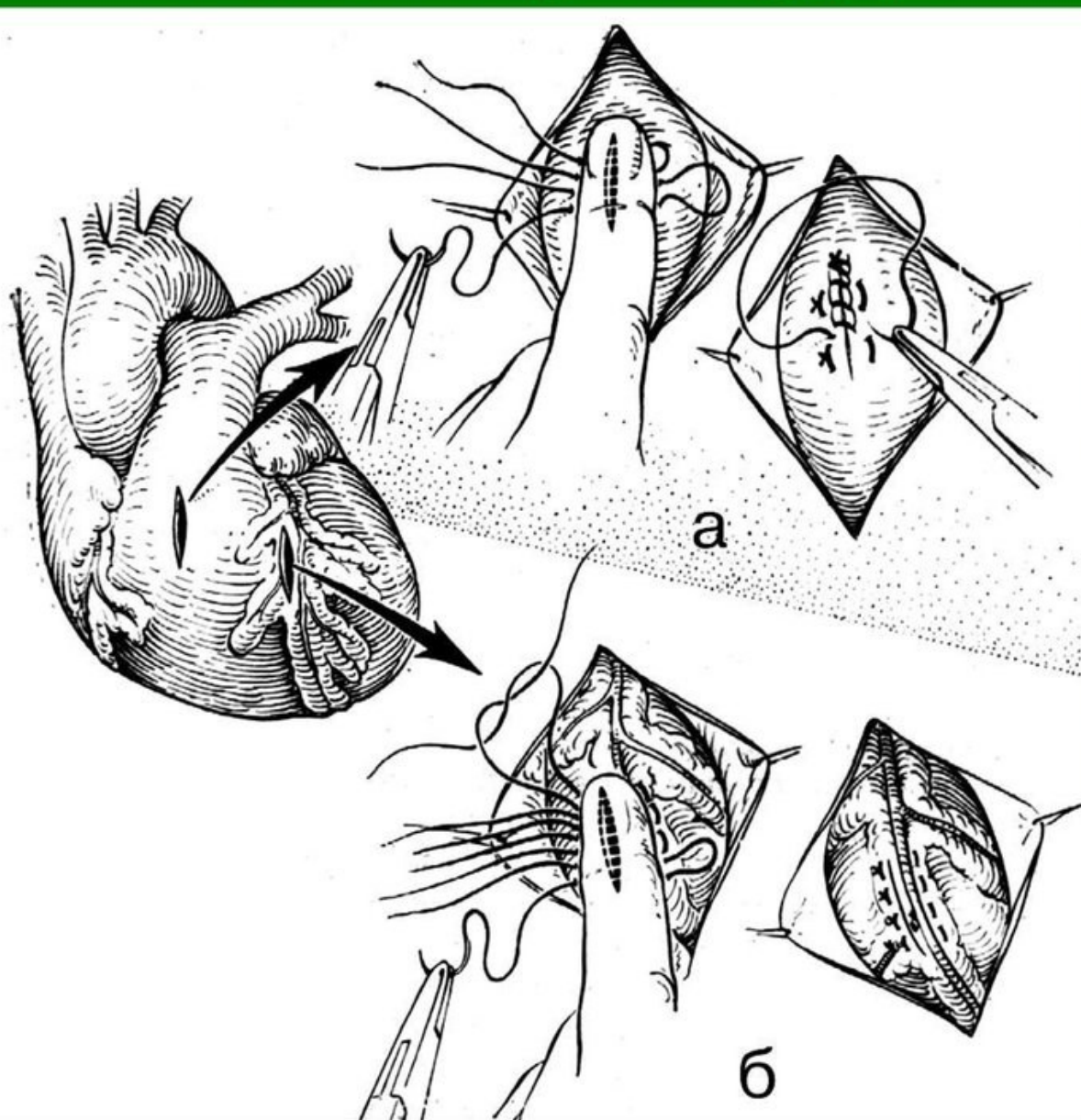
- Непрочное соединение поперечного среза краев раны;
- недостаточные гемостатические свойства;
- возможность прошивания внутренних структур сердца.

## Особенности ушивания раны сердца

---

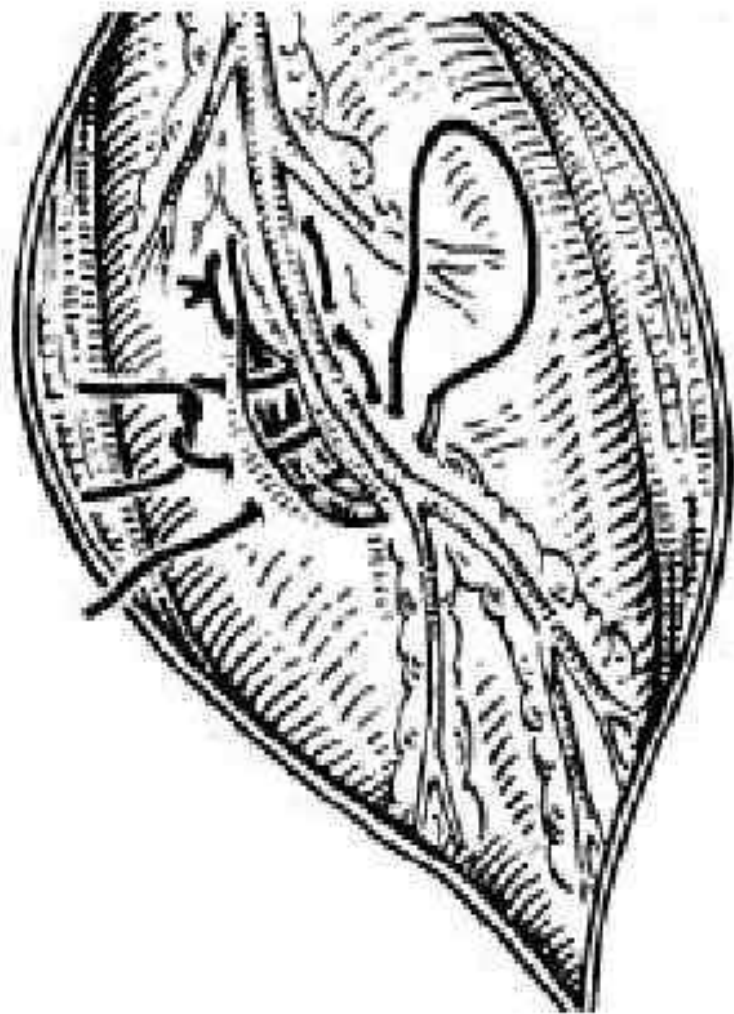
- При ушивании раны желудочка прокол иглой делают так, чтобы одним движением иглы сразу же захватить другой край раны.
- Рану сердца ушивают атравматическими круглыми иглами с использованием синтетического шовного материала, захватывая всю толщу миокарда. Шаг шва 0,5см. Расстояние от краев 0,7- 1 см.
- Для предупреждения развития аневризмы сердца недопустимо наложение поверхностных швов.
- Швы не должны проникать в полость сердца через эндокард. На тонкостенном предсердии нити проводят через все слои.
- Запрещается использовать рассасывающийся материал для ушивания раны сердца.
- При повреждении венечных артерий идеальным методом восстановления кровоснабжения миокарда является шов сосудов.
- После ушивания раны сердца полость перикарда освобождают от сгустков крови, промывают, делают окно и ушивают редкими узловыми швами.

# Ушивание ран сердца

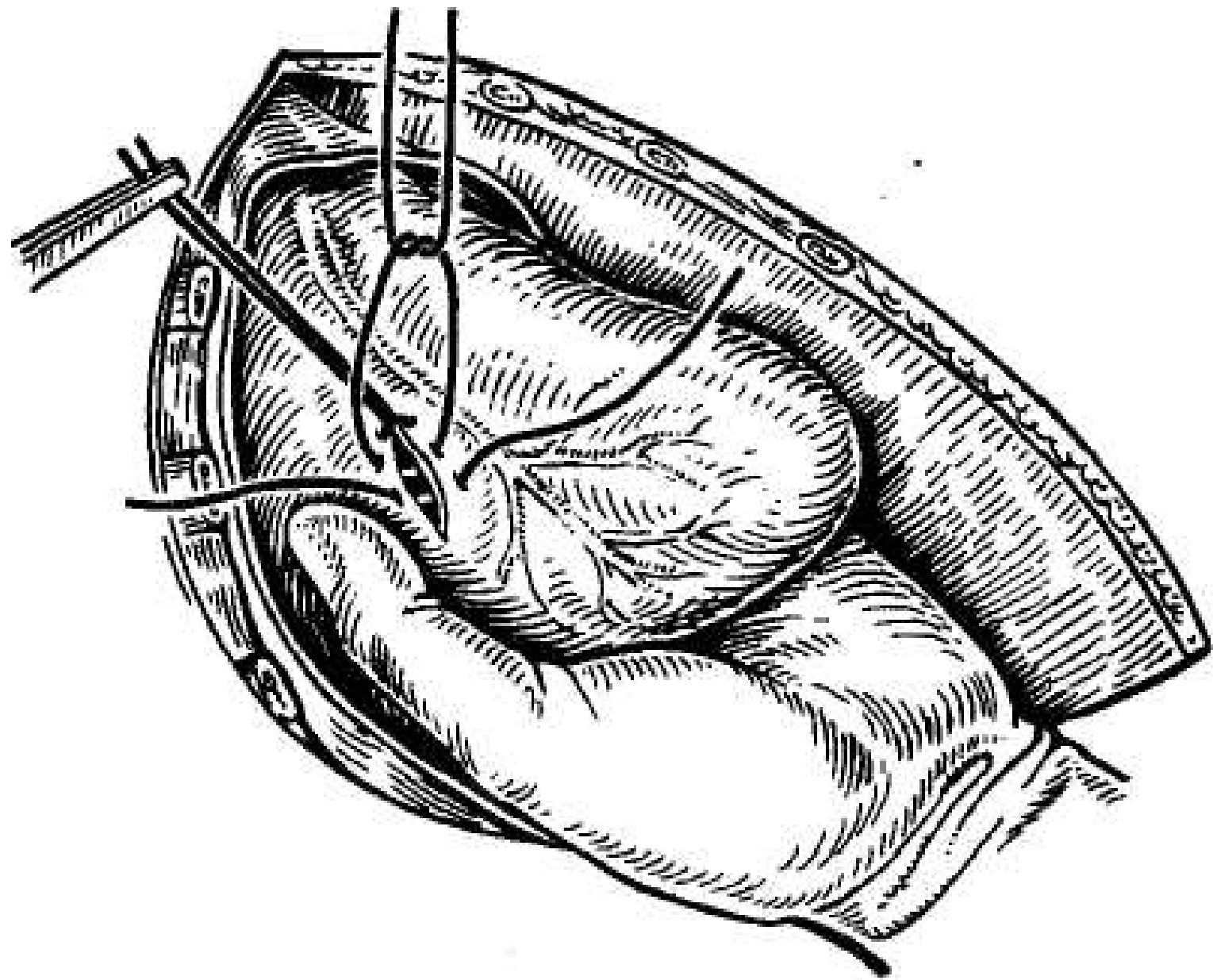




# Ушивание раны сердца в зоне коронарной артерии



- П-образный шов во избежание перевязки венечных артерий



a

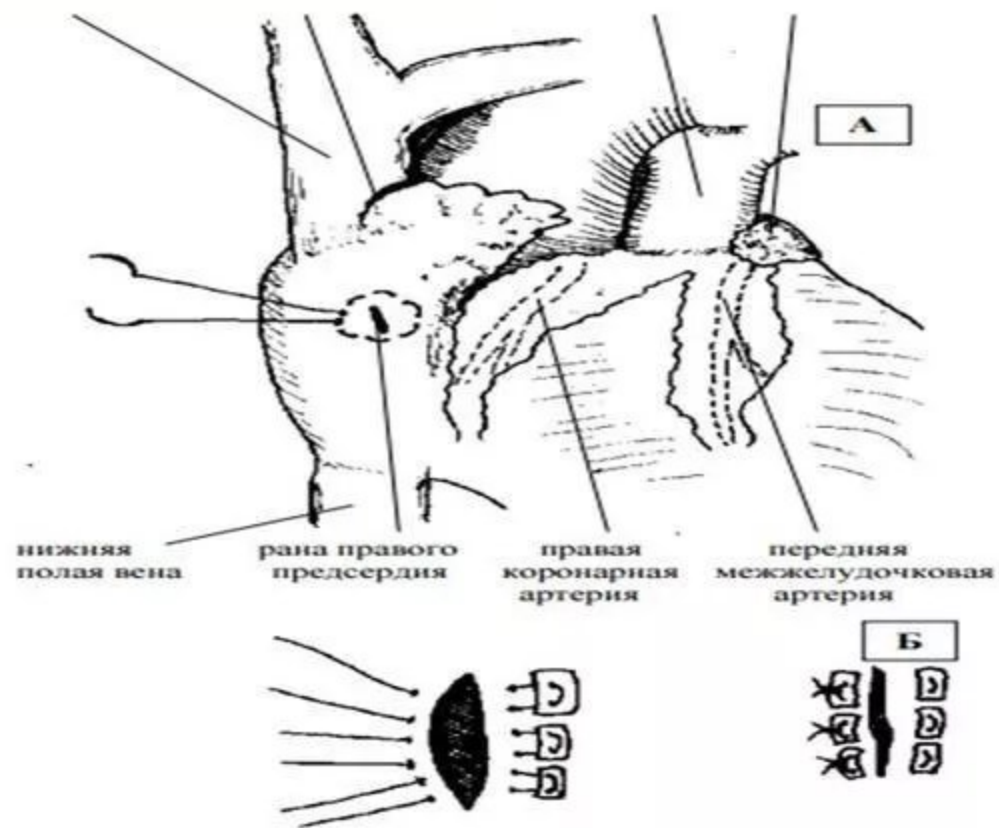


Рис. 68. Ушивание раны сердца: кистный шов правого предсердия (А); П-образный шов с прокладками из аутоперикарда или тефлона (Б)

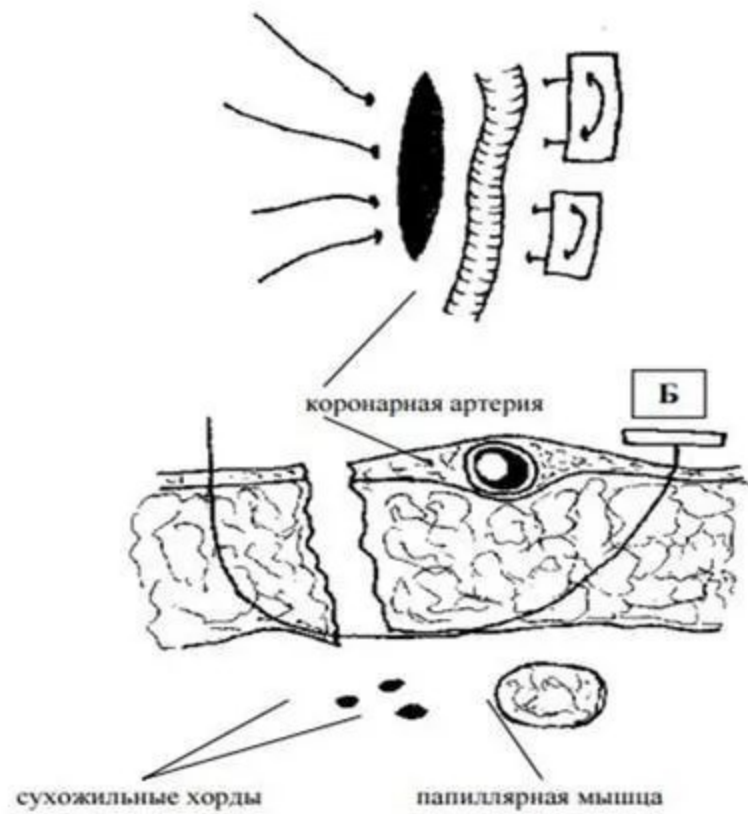


Рис. 69. Ушивание раны сердца вблизи коронарной артерии А – вид сверху; Б – поперечный срез

