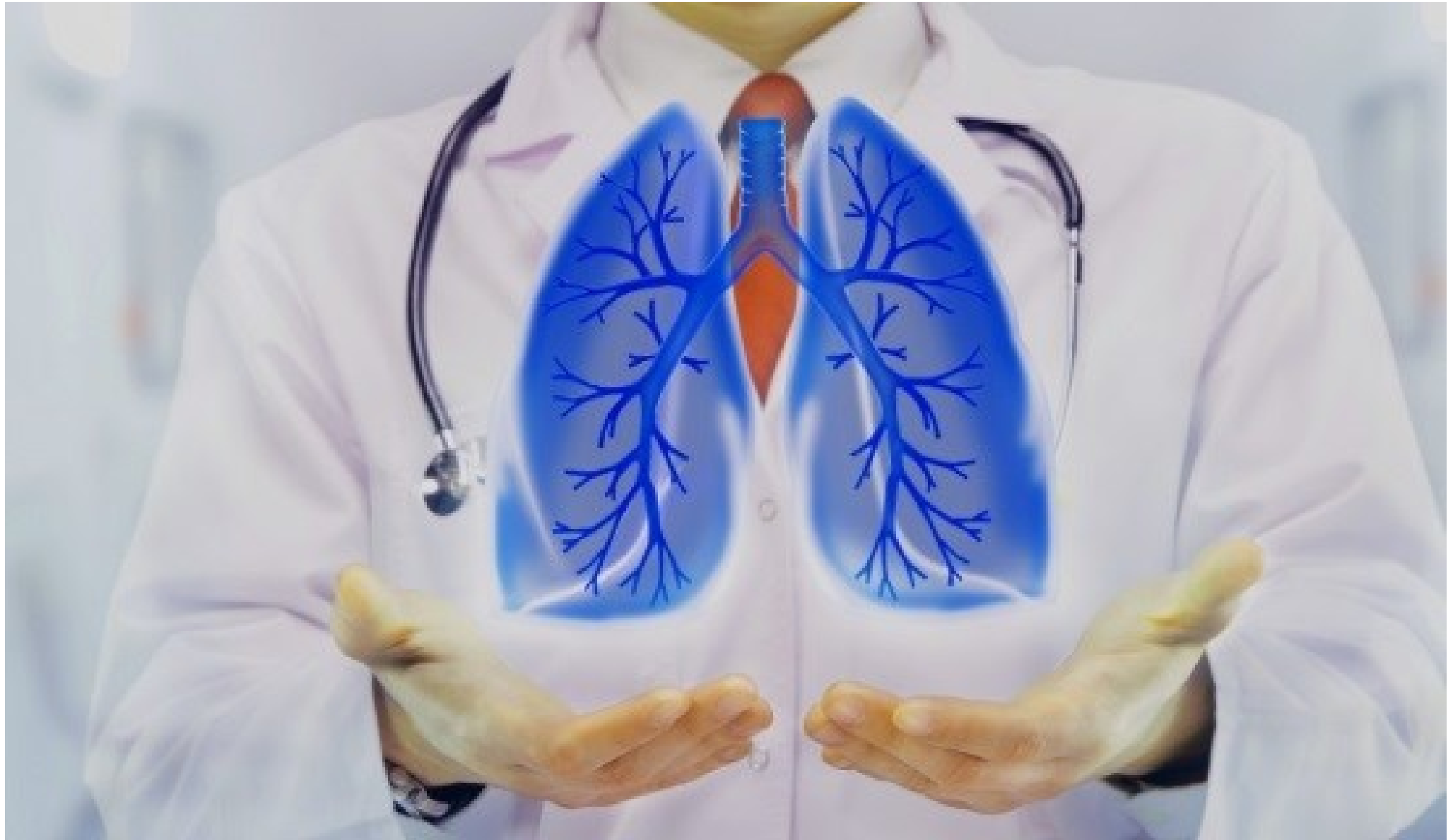

Грудная полость

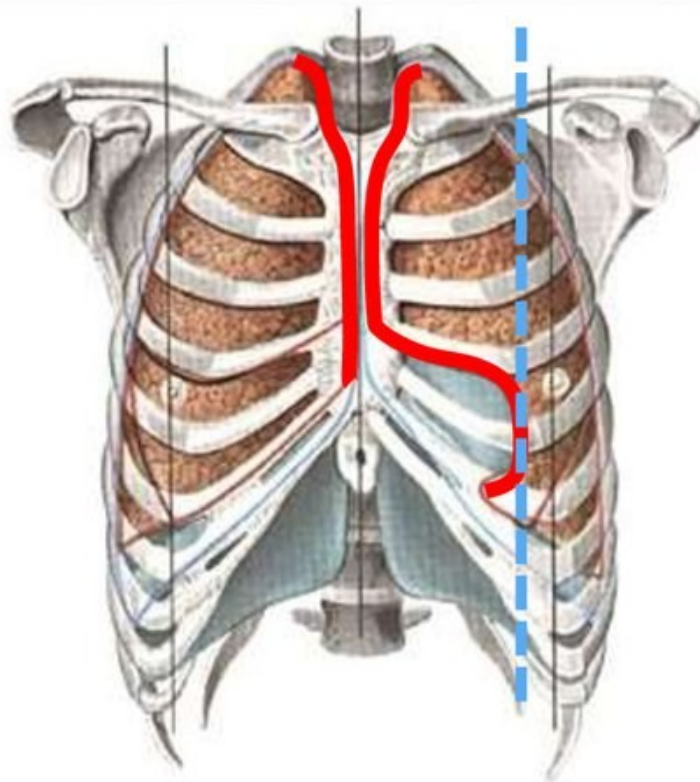
легкие



Границы лёгких

Передняя граница (передний край легкого)

правого легкого:
от верхушки
легкого - до
проекции *art.*
sternoclavicularis,
затем по *linea*
mediana anterior
достигает уровня
хряща VI ребра

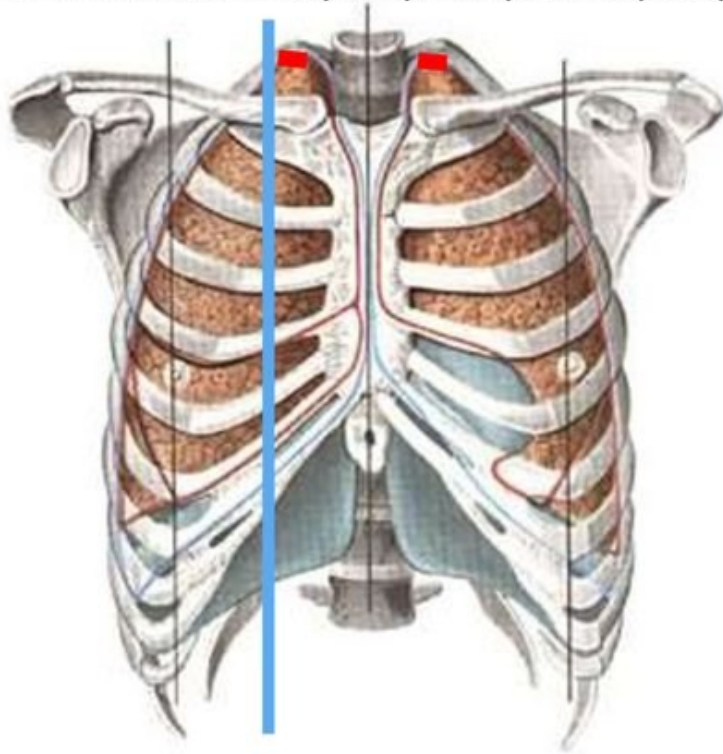


левого легкого:
проходит
аналогично до
уровня хряща IV
ребра,
отклоняется влево
до *linea*
parasternalis, по
которой достигает
хряща VI ребра.

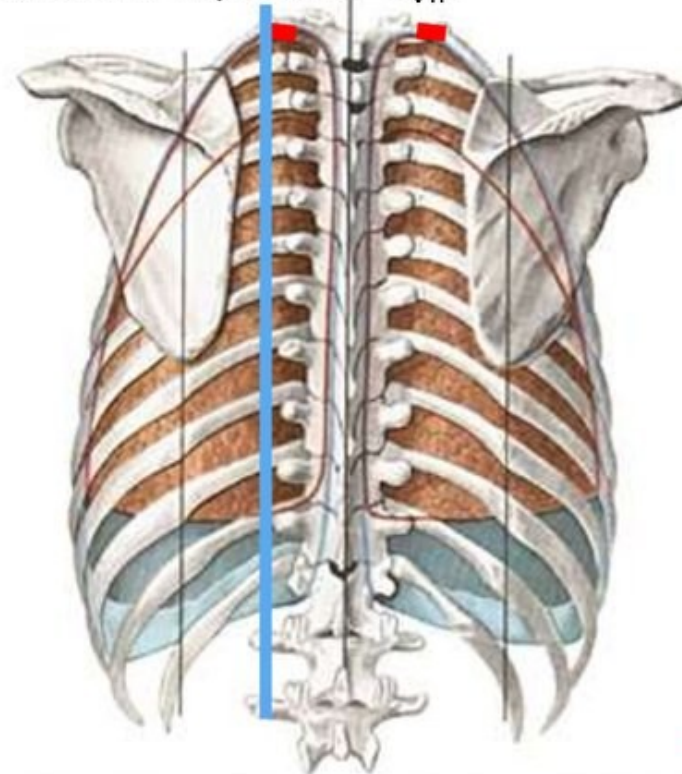
Границы лёгких

Верхняя граница (проекция *apex pulmonis*)

спереди - по *linea parasternalis*
на 2 см выше ключицы
(на 3-4 см выше хряща первого ребра);



сзади - между *lineae scapularis et paravertebralis* соответствует уровню
остистого отростка C_{VII} .

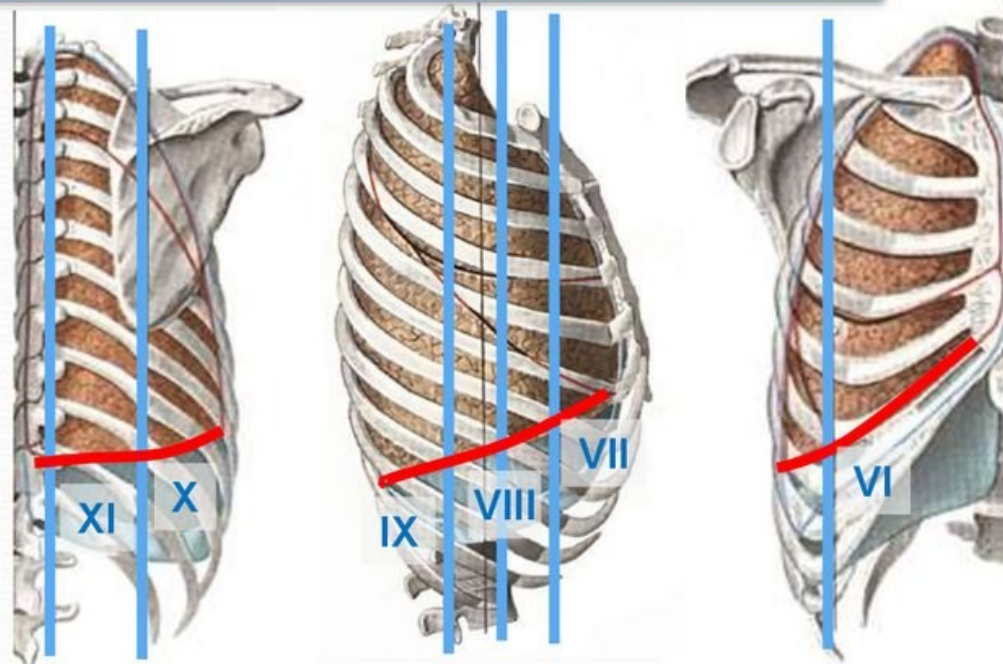


Границы лёгких

Нижняя граница
(соответствует нижнему краю легкого)
– **Анатомические часы!**

правого легкого:

- по *linea medioclavicularis*
 - VI ребро;
- по *linea axillaris anterior*
 - VII ребро;
- по *linea axillaris media*
 - VIII ребро;
- по *linea axillaris posterior*
 - IX ребро;
- по *linea scapularis*
 - X ребро;
- по *linea paravertebralis*
 - XI ребро;

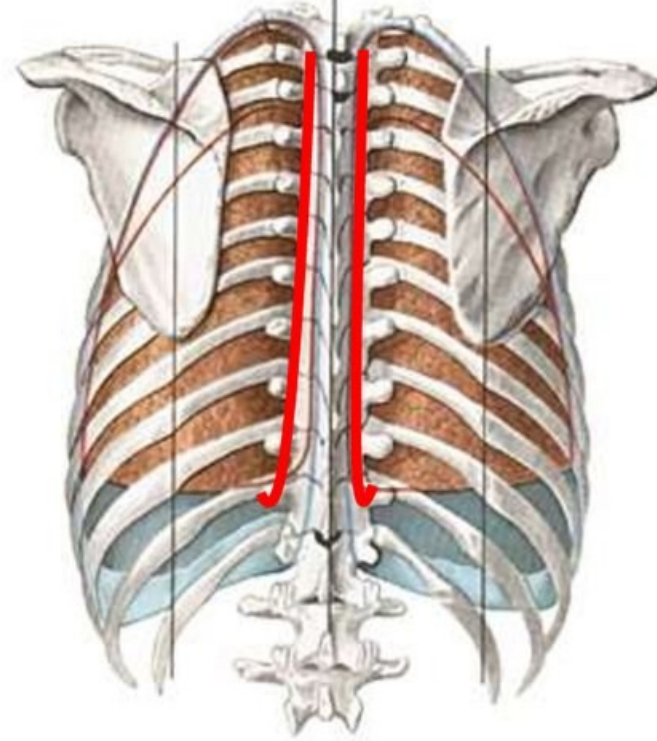


левого легкого: по соответствующим межреберным промежуткам.

Границы лёгких

Задняя граница (задний край легкого)

справа и слева проходит
одинаково:
от уровня головки **II ребра**
до шейки **XI ребра**.



Варианты расположения и проекции плевральных мешков

Плевра

109

108

Плевра

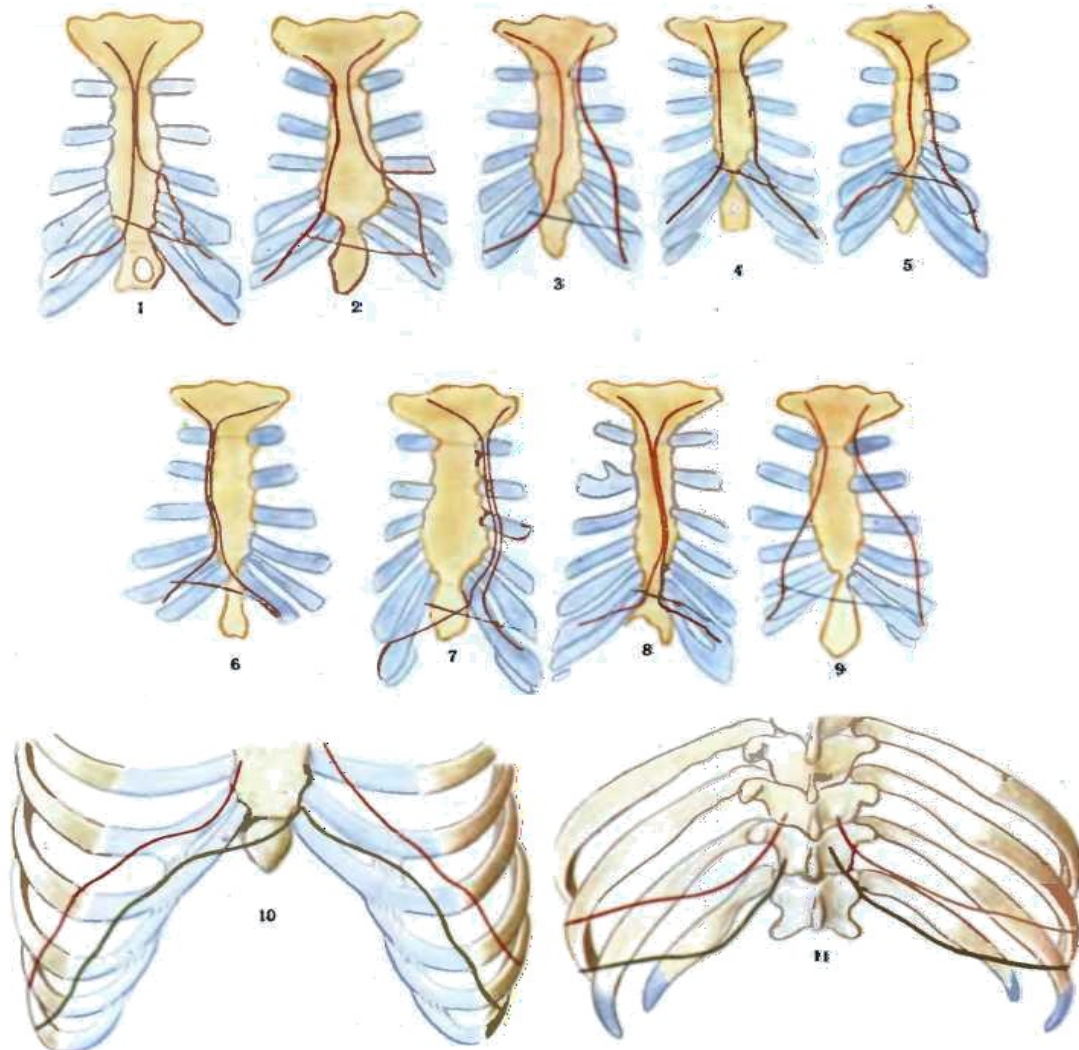


Рис. 81. Разновидности передних (по А. Р. Войнич-Слюженцкому) и нижних (по А. В. Мельникову) границ плевры.

1, 2, 3, 4 и 5 — передние границы плевры при отсутствии заболеваний со стороны легких, плевральной полости, сердца и полости перикарда; 6, 7, 8 и 9 — передние границы плевры при патологии со стороны легких, плевральных полостей, сердца и перикарда; 10 — нижние границы плевры спереди (наиболее высокая граница плевры отмечена красной линией, наиболее низкая — зеленой); 11 — нижние границы плевры сзади.

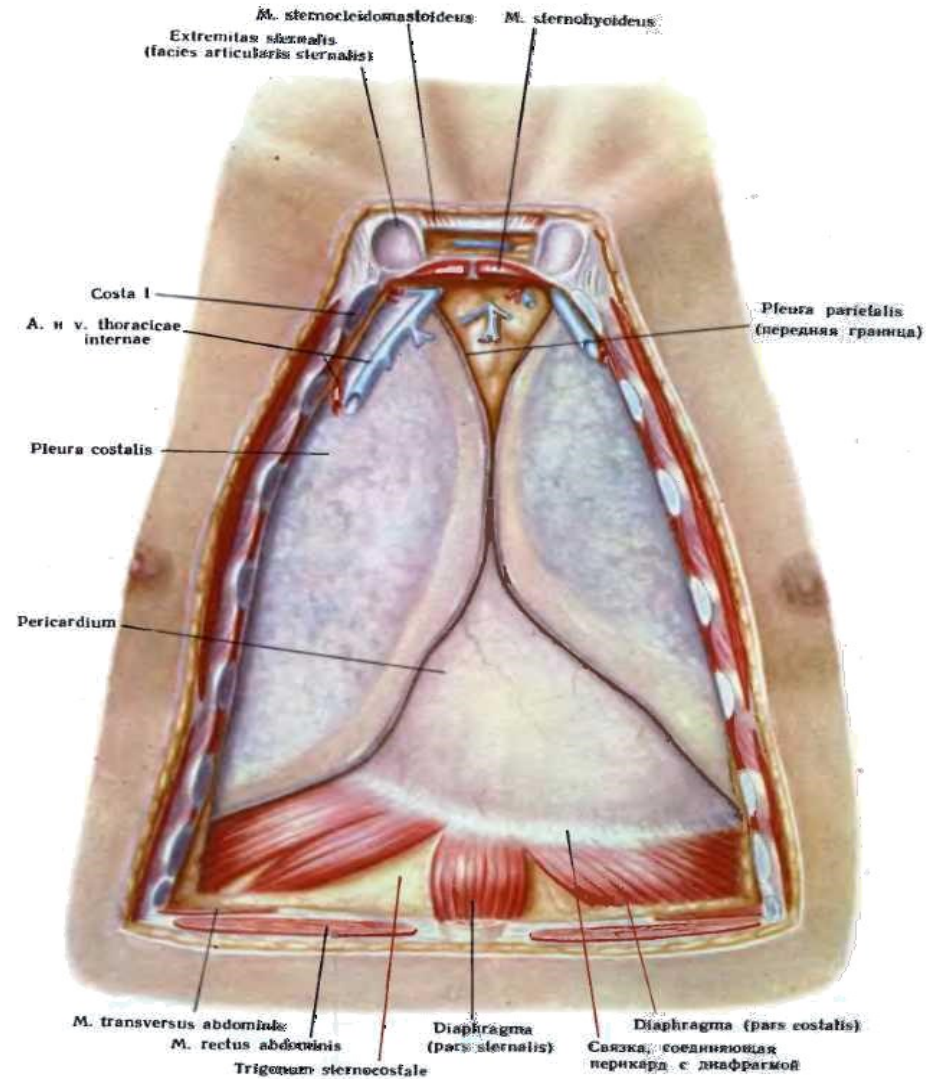
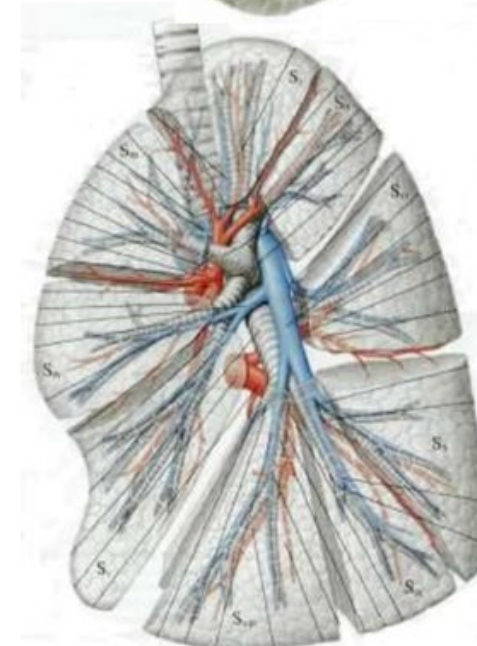
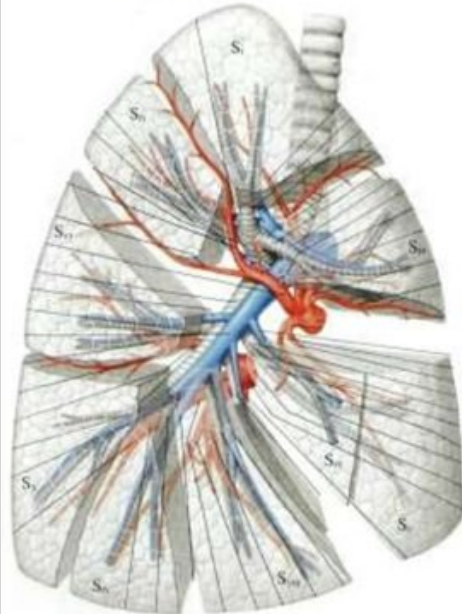
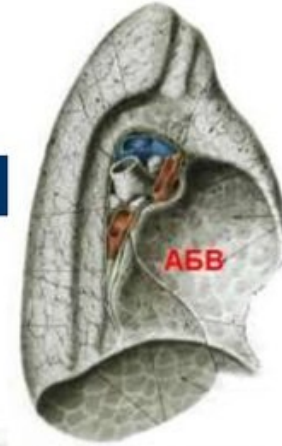
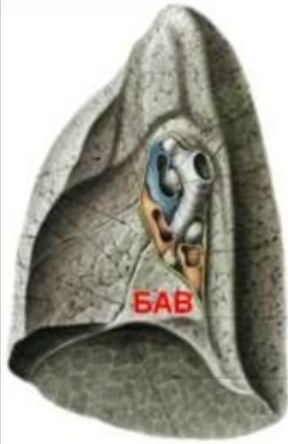
Рис. 80. Передние границы плевры, верхний и нижний межплевральные промежутки. Вид спереди (1/2). Удалены грудная, медиальная отделы реберных хрящей и слой клетчатки, покрывающий передние границы плевры.

ЛЁГКИЕ



- Легкое состоит из **долей**:
- Правое – 3
- Левое – 2
- Доля состоит из **сегментов**:
- **Бронхолегочной сегмент** - участок легочной ткани, вентилируемый бронхом третьего порядка, которому соответствуют сосуды третьего порядка.
- В каждом легком по 10 сегментов
- **Элементы корня легкого**:

Сверху вниз:

Правое – **БАВ**, Левое – **АБВ**

Спереди назад:

Правое и левое - **ВАБ**

Внутрилёгочные воздухоносные пути

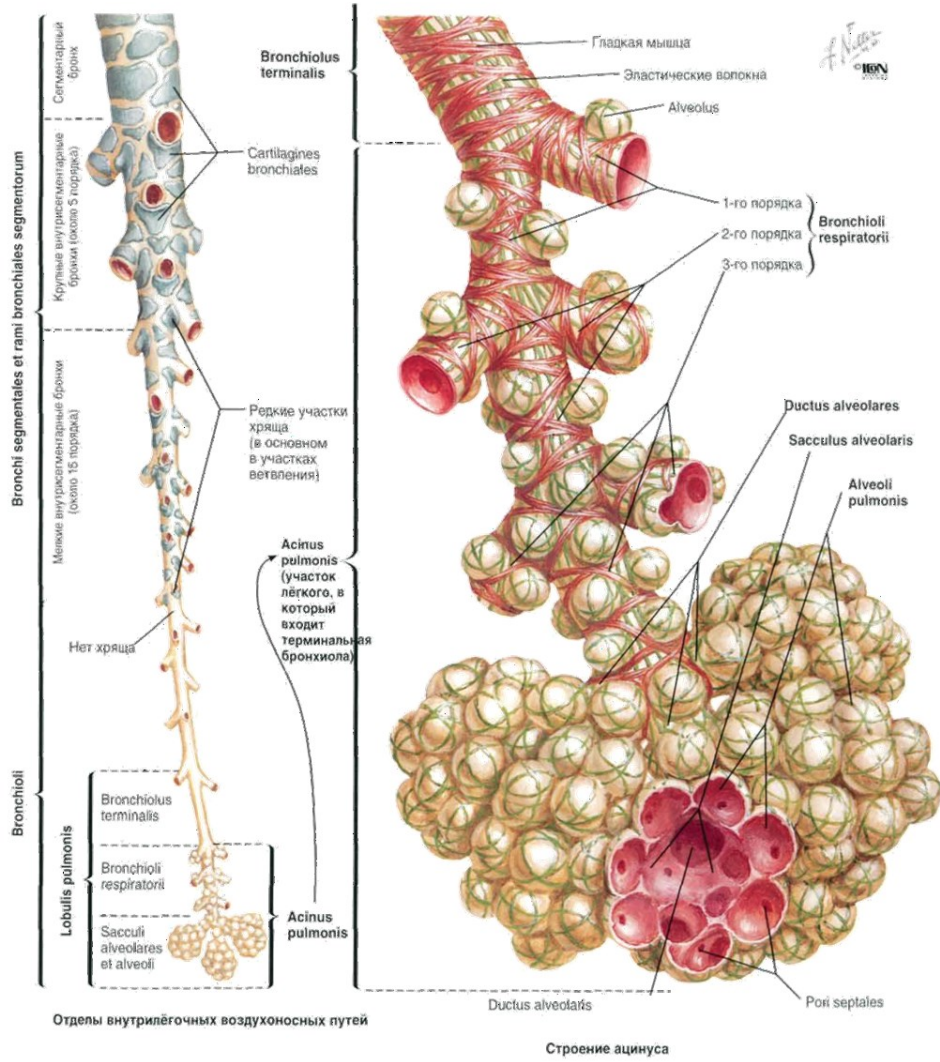
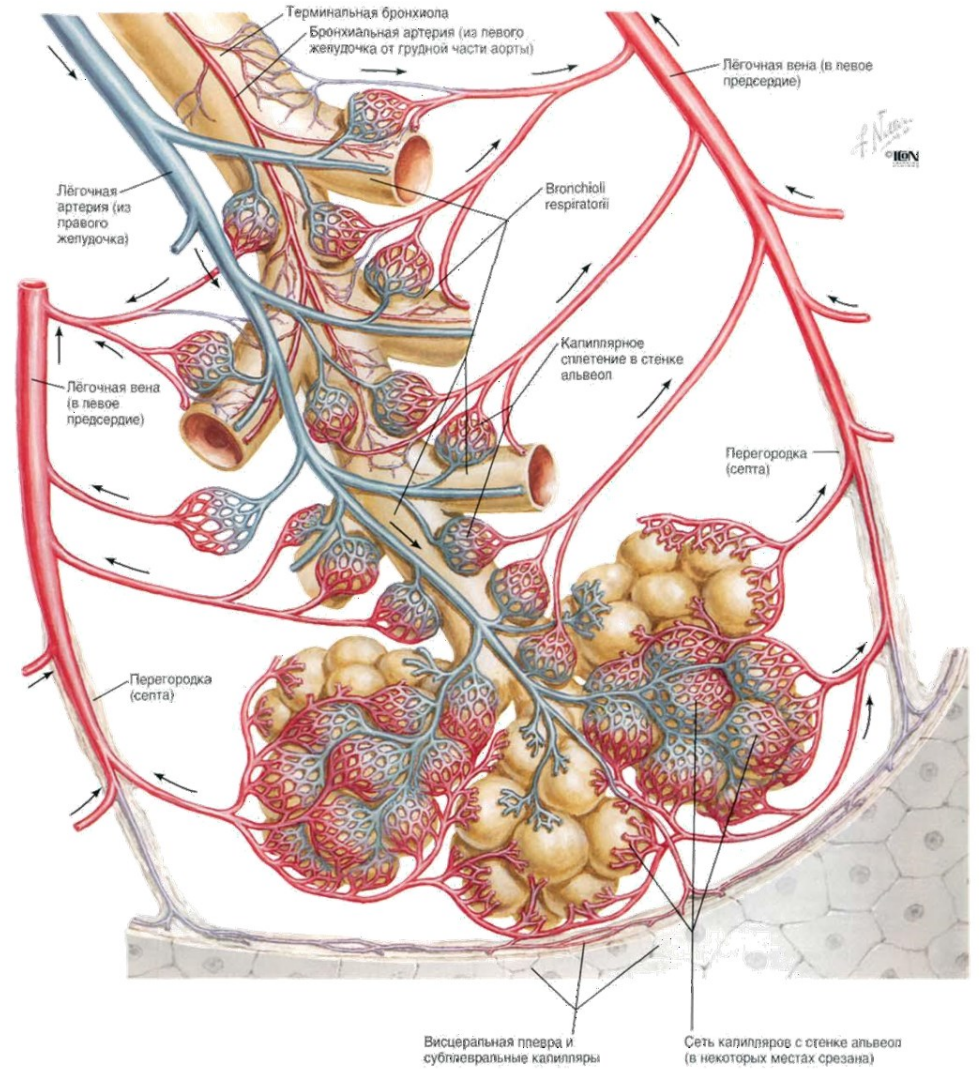


Рисунок 192

ГРУДНАЯ КЛЕТКА

Внутрилёгочная циркуляция крови: схема



ЛЁГКИЕ

Рисунок 193

Лёгкие (pulmones): вид спереди

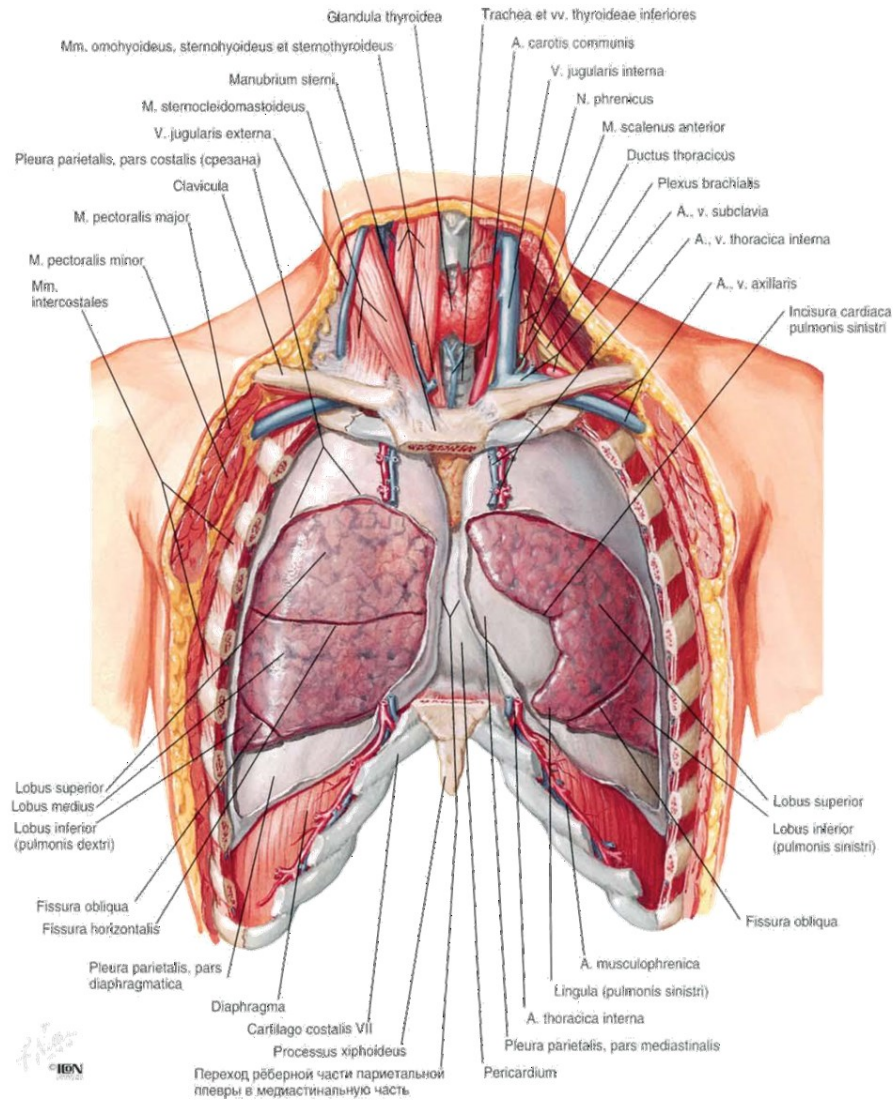
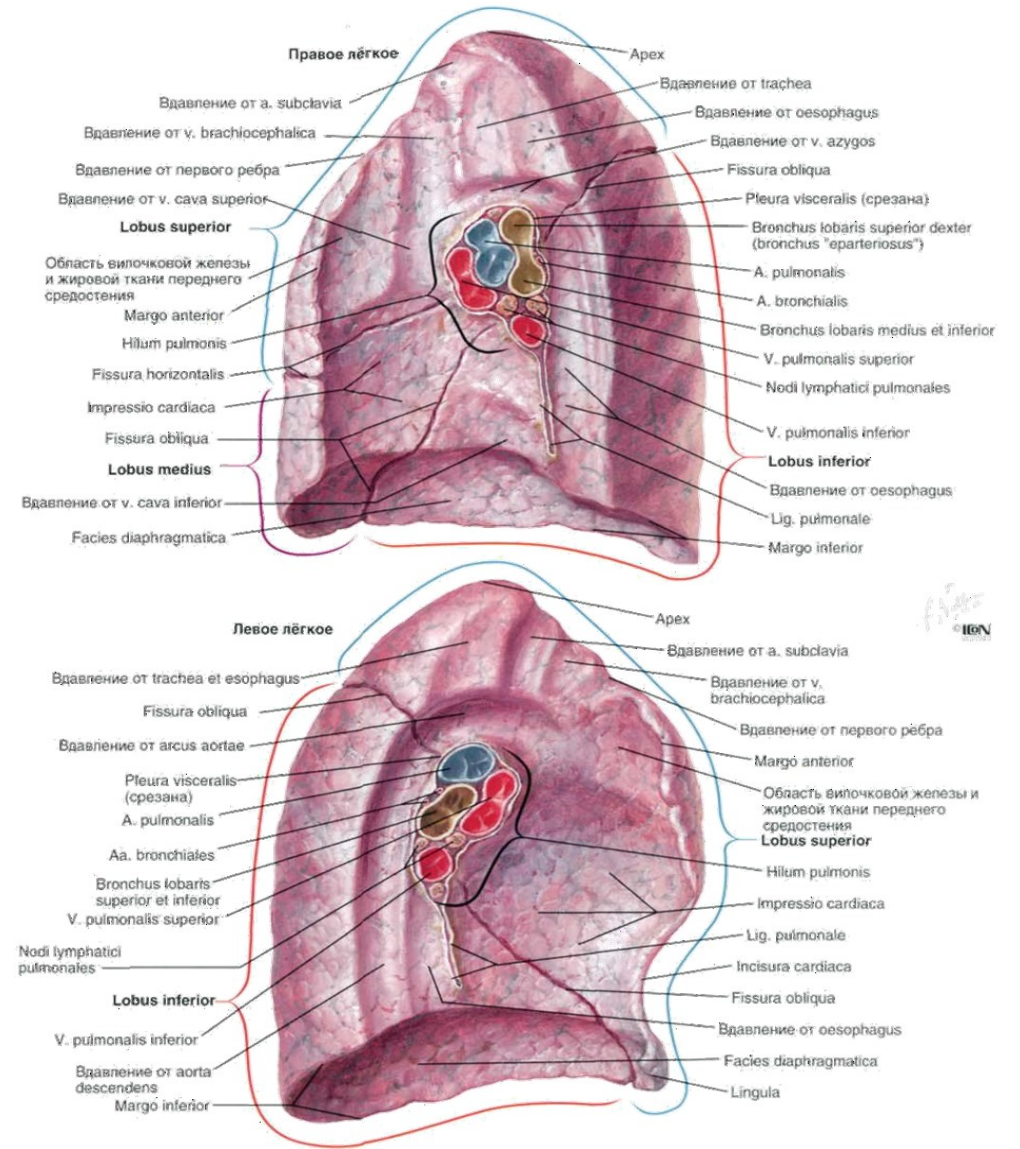


Рисунок 186

ГРУДНАЯ КЛЕТКА

Лёгкие (pulmones): вид с медиальной стороны



ЛЁГКИЕ

Рисунок 187

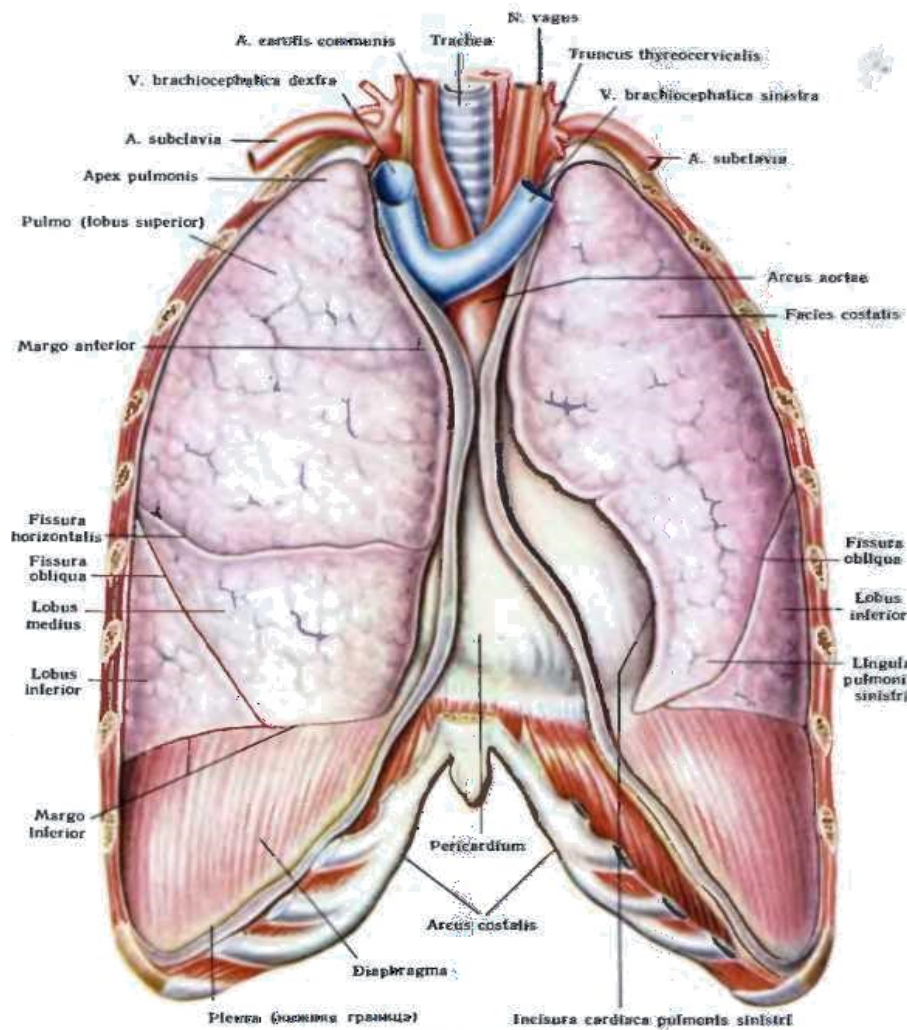


Рис. 84. Легкие. Вид спереди (1/2).
Удален передний отдел грудной клетки.

ва в непарную вену, а иногда в межреберные вены или верхнюю полую, слева — в полунепарную и редко в левую плечеголовную вены.

Отводящие лимфатические сосуды трахеи, начинаясь от подслизистой лимфатической сети, выходят на поверх-

ность трахеи через перепончатую часть и латеральные отделы ligg. anularia и образуют в адвентиции трахеи и главных бронхов сеть, от которой отводящие сосуды впадают в латеротрахеальные лимфатические узлы. От последних лимфа по truncus bronchomediastinalis оттекает в правые ниж-

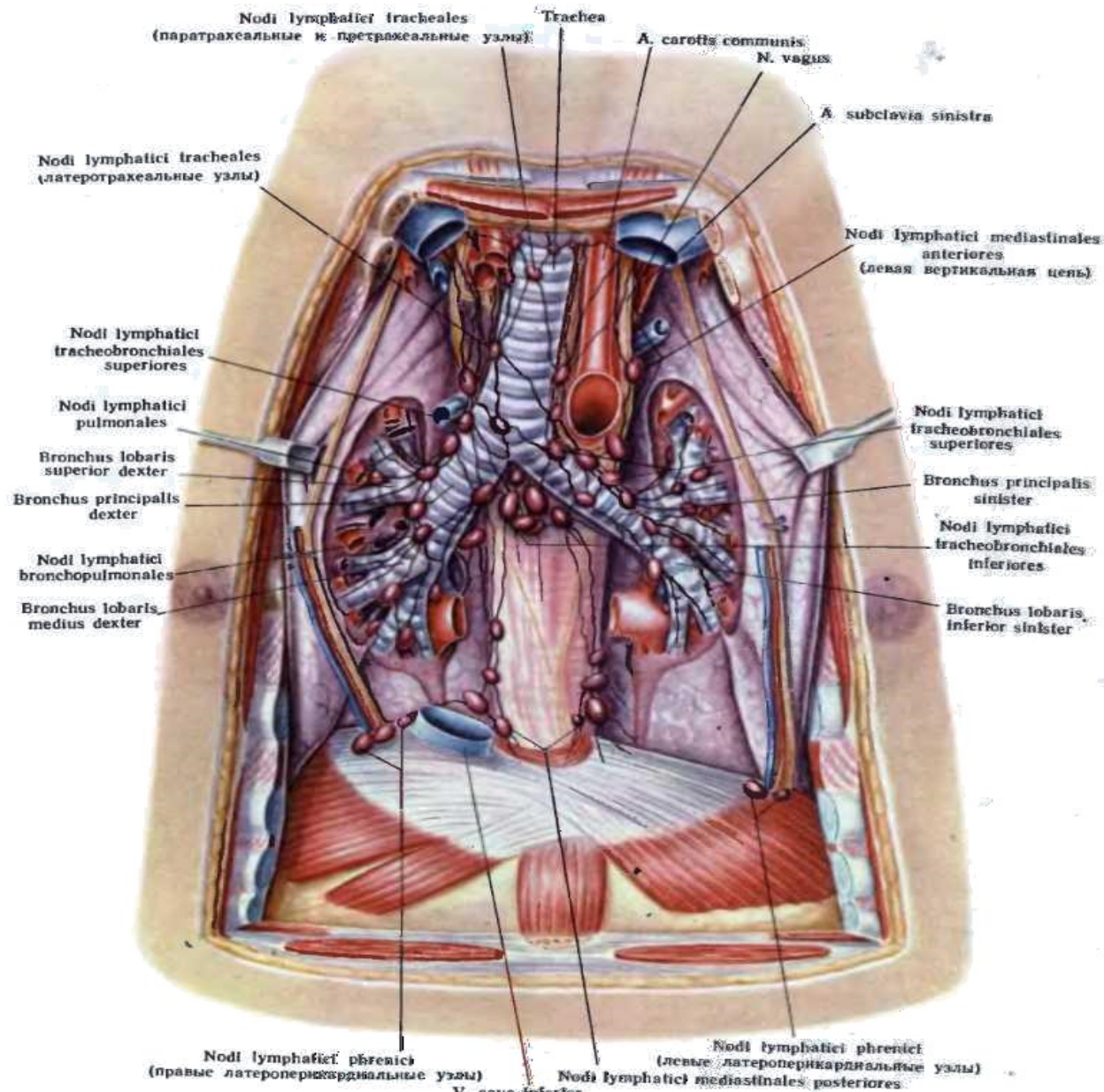


Рис. 83. Трахея, правый и левый главные бронхи, долевые и сегментарные бронхи. Трахеальные, трахеобронхиальные и бронхолегочные лимфатические узлы. Вид спереди (1/2).
Удалены грудина с реберными хрящами, сердце с околосердечной сумкой, легочные артерии, верхние легочные вены и часть дуги аорты до места начала левой общей сонной артерии. Выделены трахея, бронхи и расположенные около них лимфатические узлы.

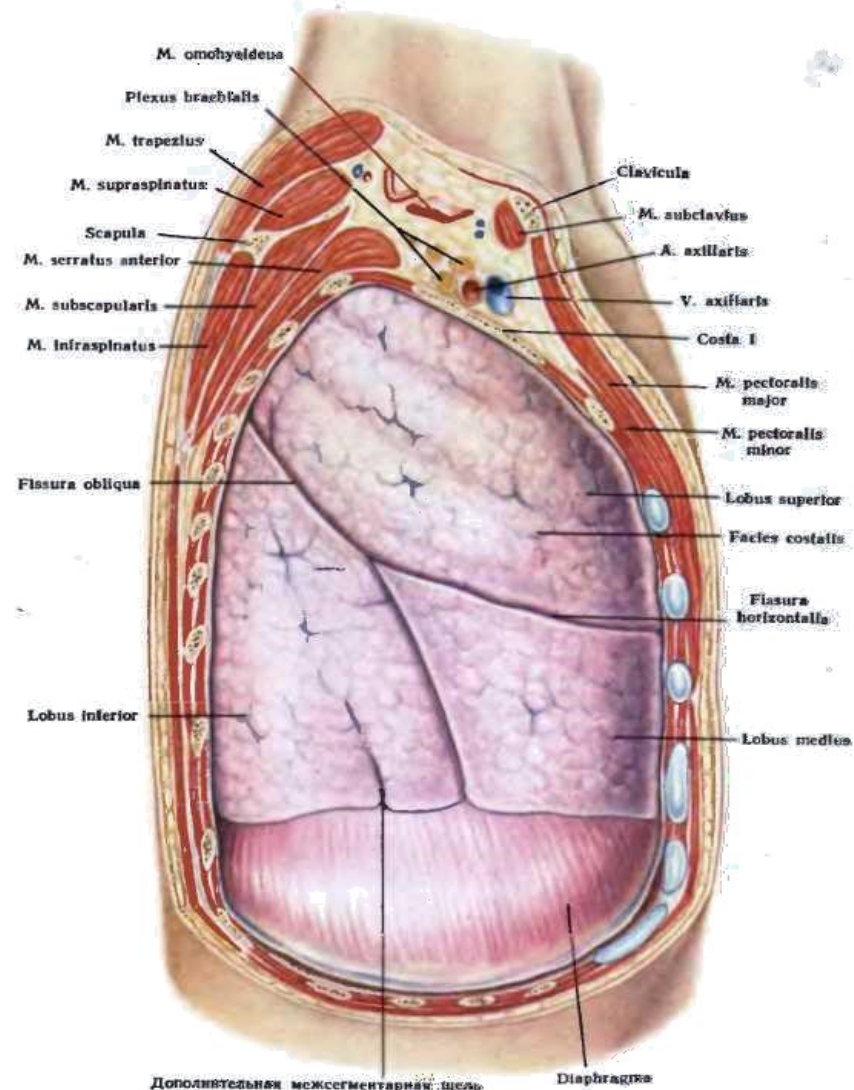


Рис. 85. Правое легкое. Вид латеральной поверхности (1/2 в.д.). Распил в сагиттальной плоскости удалена латеральная правая часть грудной клетки вместе с верхней конечностью.

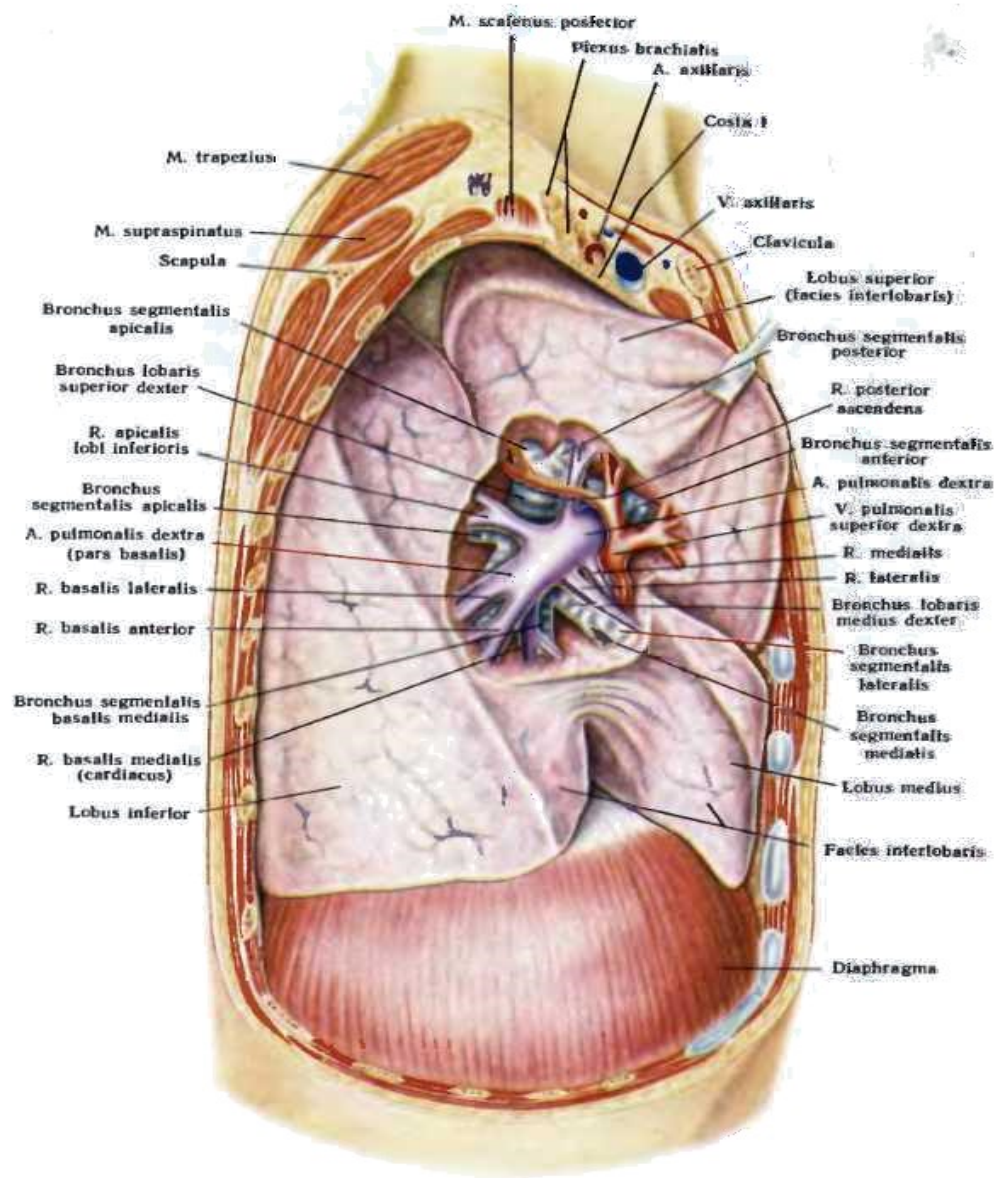


Рис. 86. Правое легкое. Томография бронхов, легочной артерии и ее ветвей со стороны косой и горизонтальной щелей. Вид с латеральной стороны (1/2 в.д.). То же, что на рис. 85. Кроме того, верхняя доля правого легкого откинута вверх и вперед, средняя доля отведена вперед.

передняя граница легкого переходит в нижнюю. Последняя с небольшим уклоном назад и вниз почти горизонтально идет до места сочленения XI ребра с XI грудным позвонком и пересекает: на среднелучич-

ной линии шестое межреберье или верхний край VII ребра, по средней подмышечной линии — нижний край VII ребра или седьмое межреберье, по лопаточной линии — IX ребро или девятое межреберье. Задняя

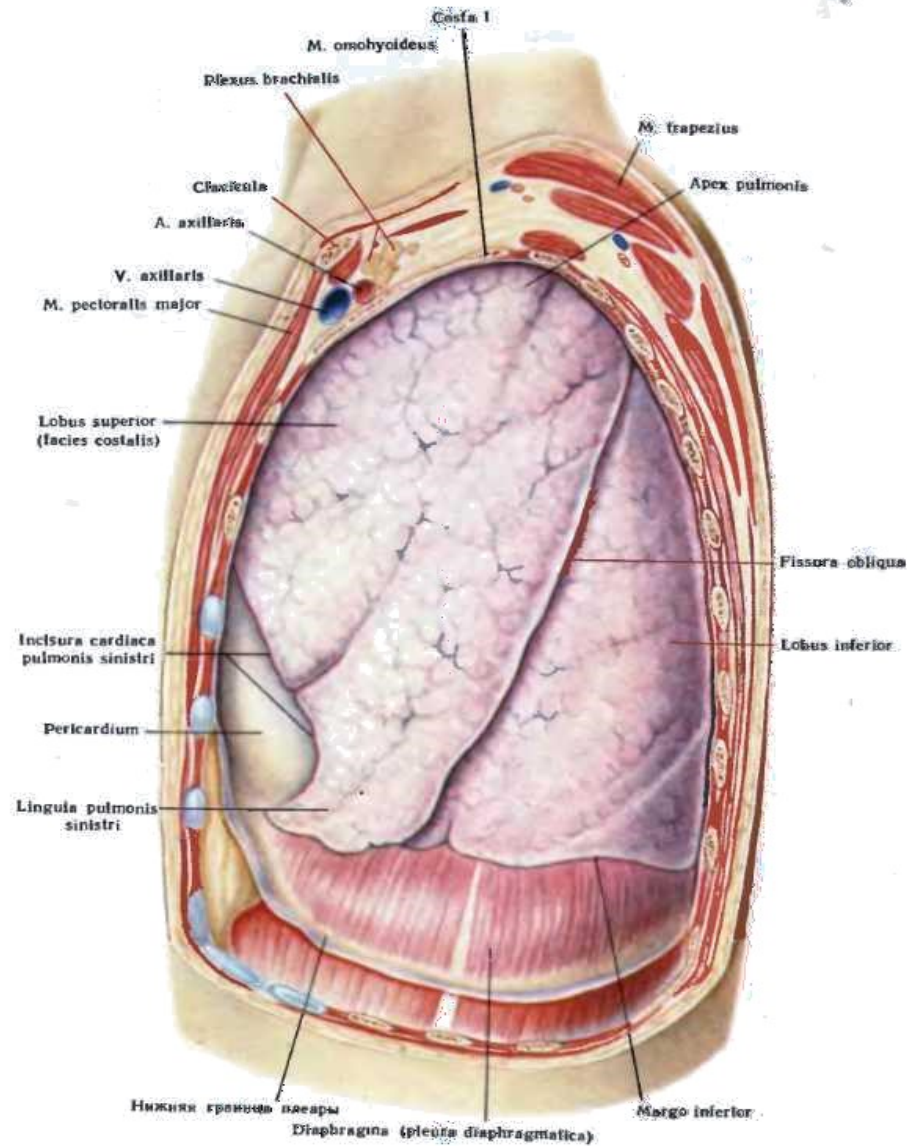


Рис. 87. Левое легкое. Вид латеральной поверхности ($1/2$).
Распил в сагиттальной плоскости удаленной левой латеральной части грудной клетки вместе с верхней конечностью.

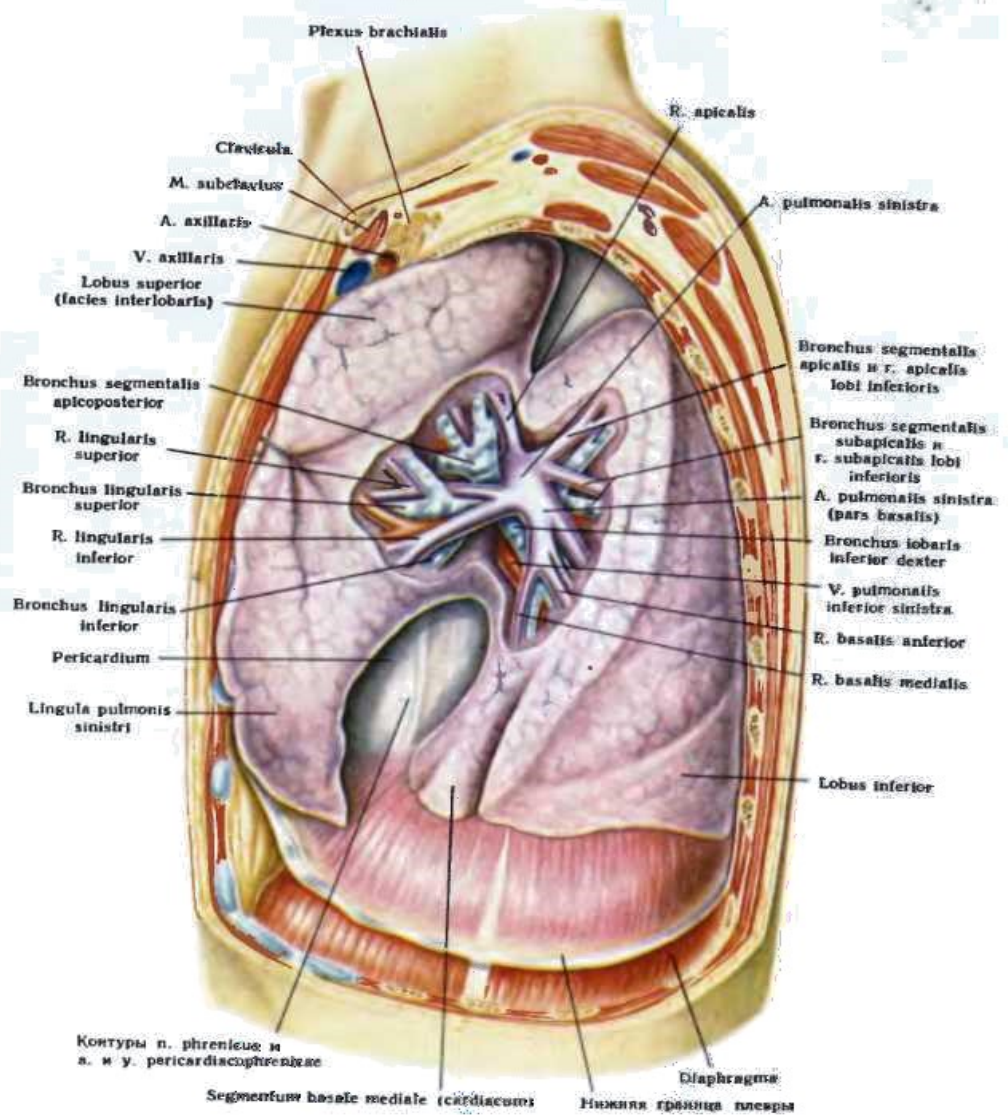


Рис. 88. Левое легкое. Топография бронхов, легочной артерии и легочных вен со стороны носовой щели. Вид с латеральной стороны ($1/2$).
То же, что на рис. 87. Кроме того, верхний доль левое легкого отогнута вперед и отпрепарированы легочные сосуды и бронхи.

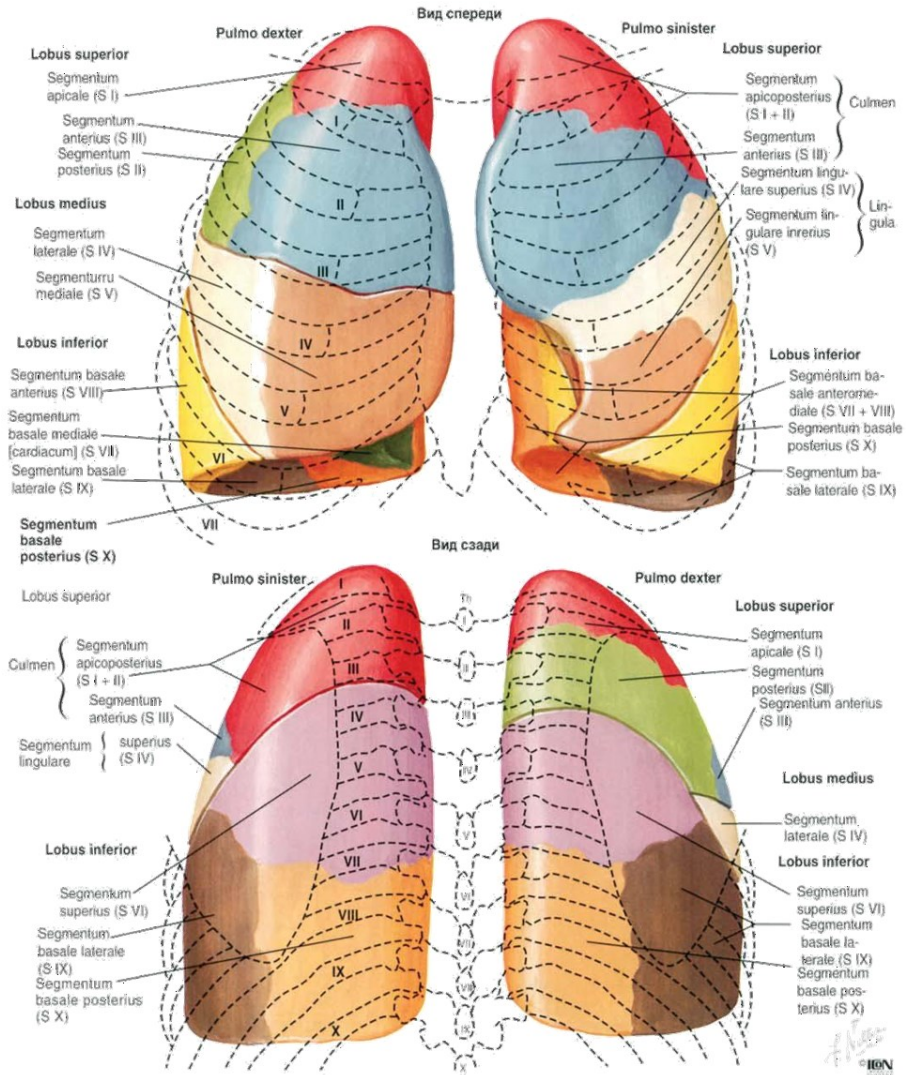
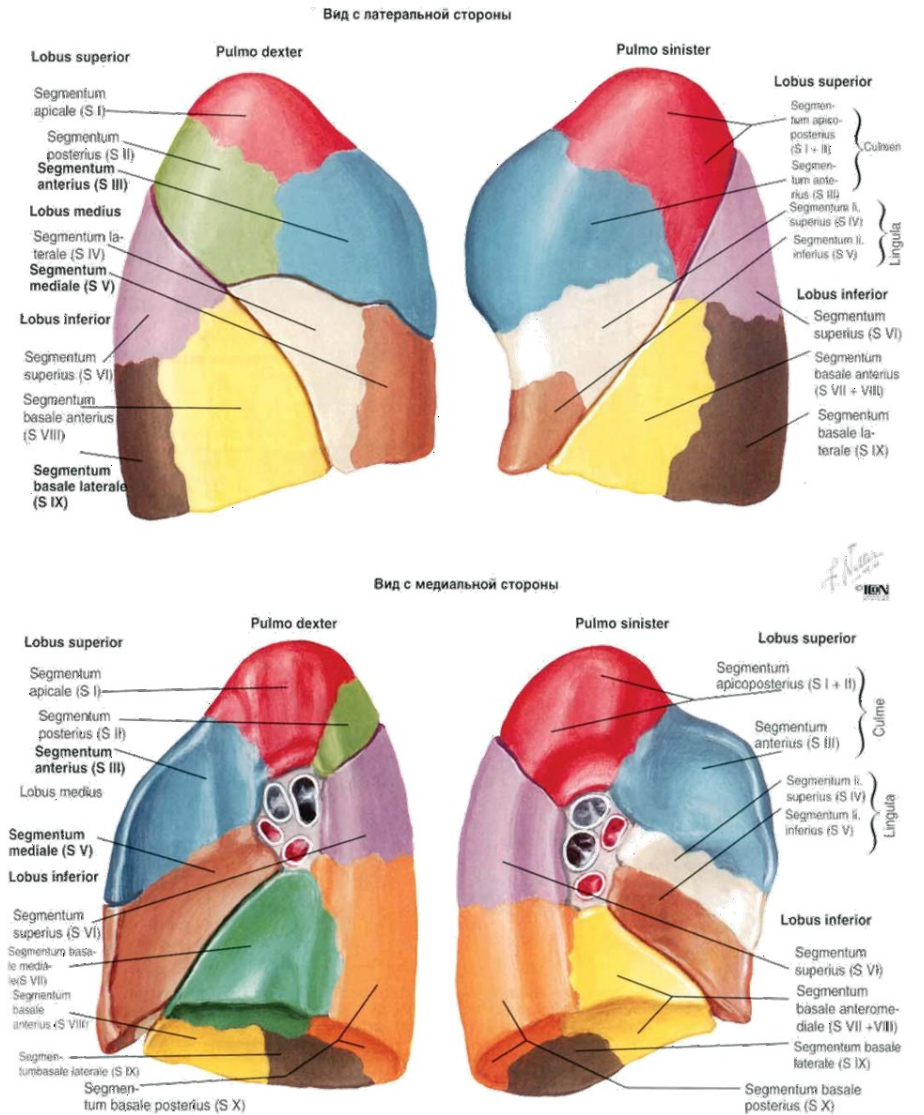
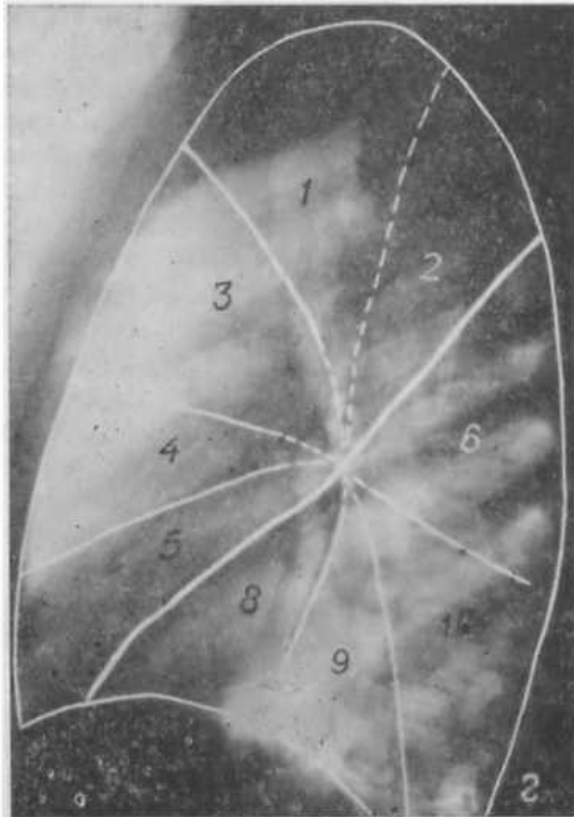
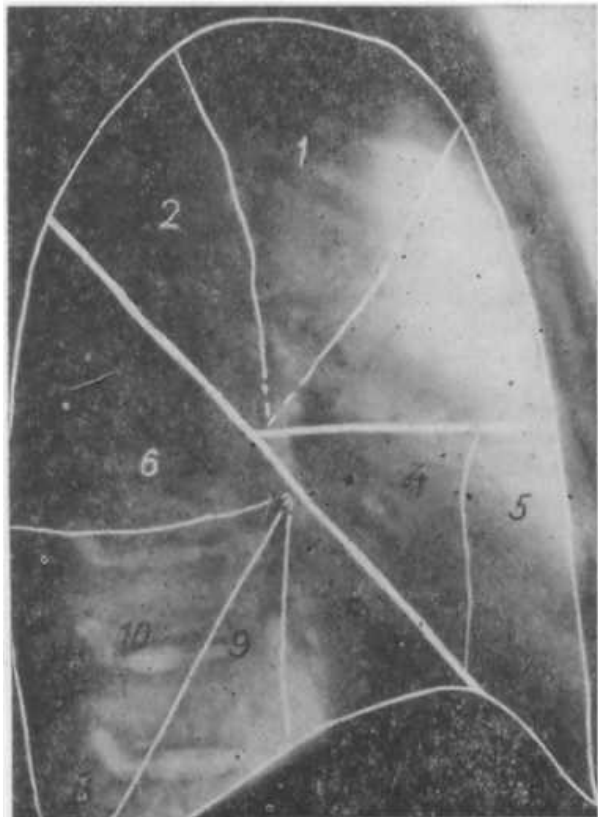
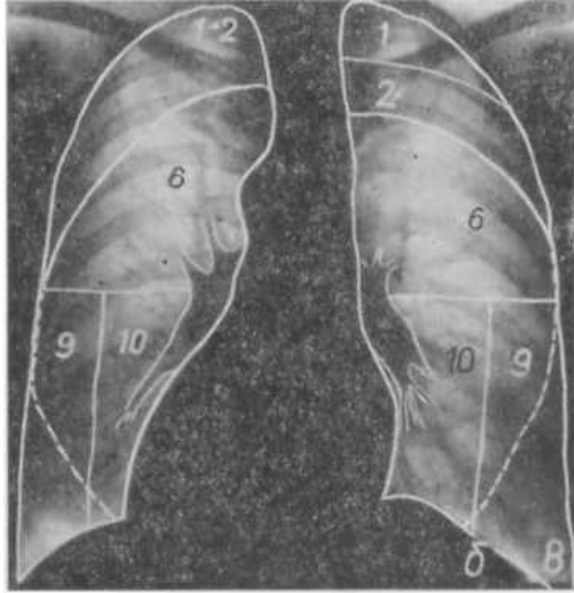
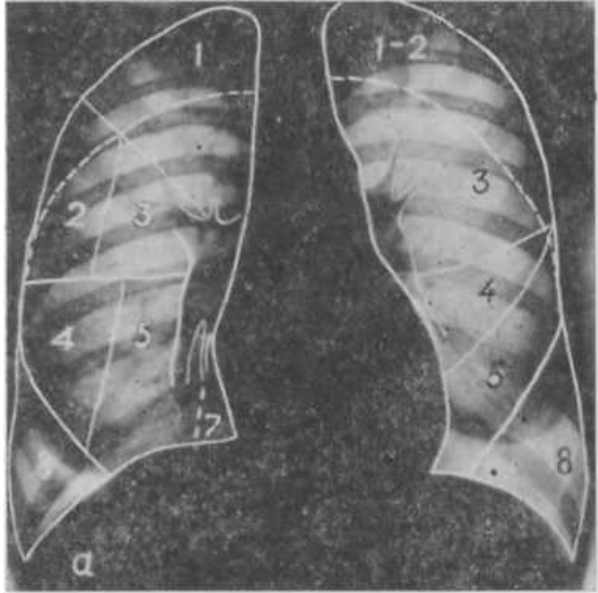


Рисунок 188



ЛЁГКИЕ

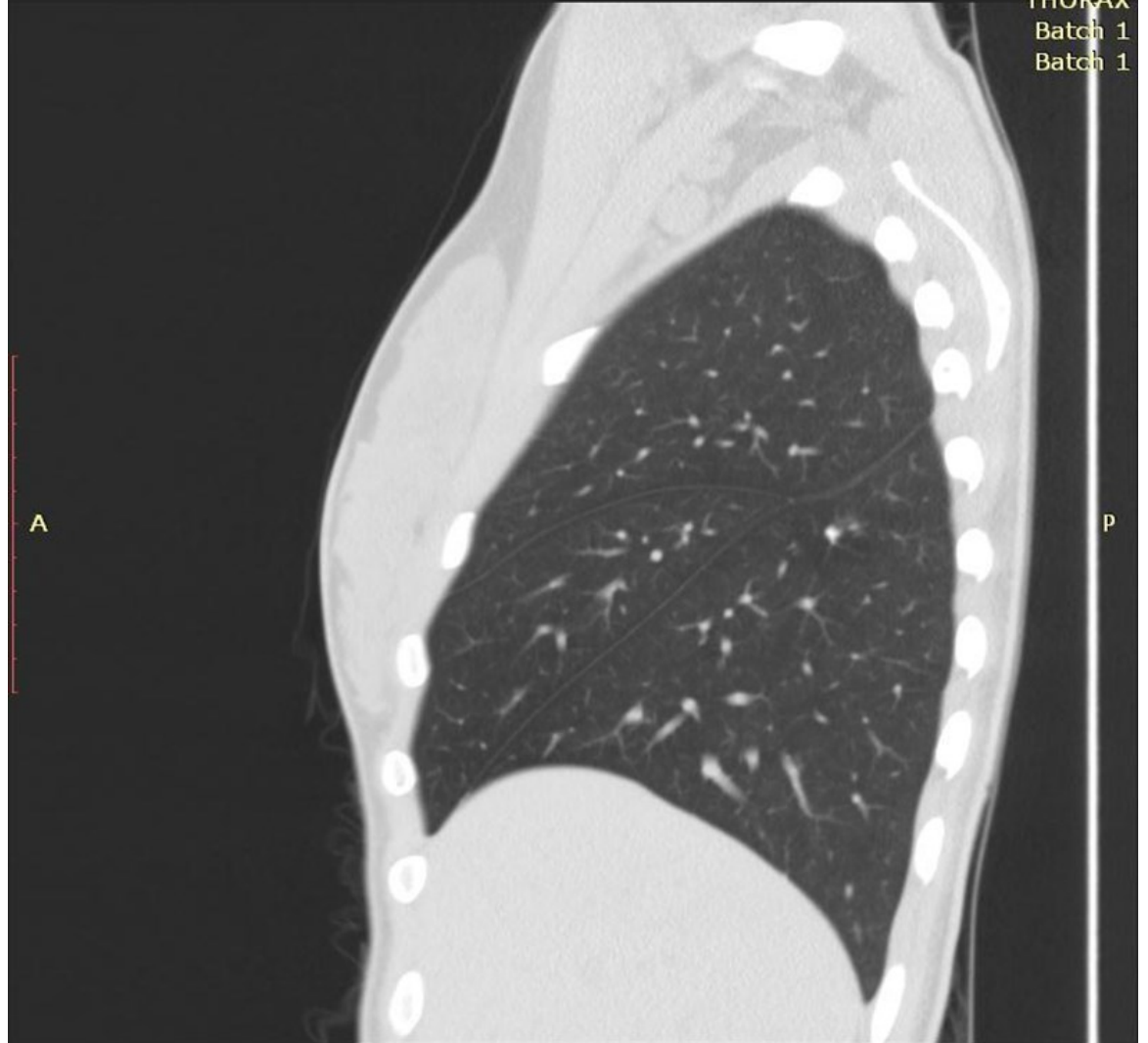

Im: 8/11
Se: 301

S



1076C
THORAX
Batch 1
Batch 1

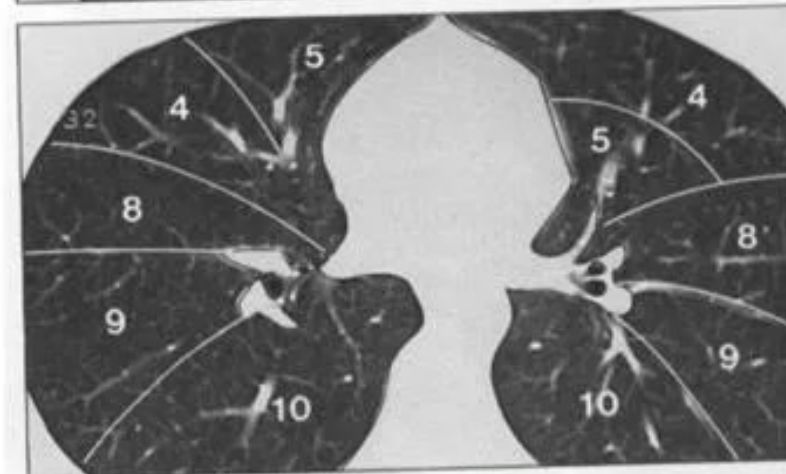
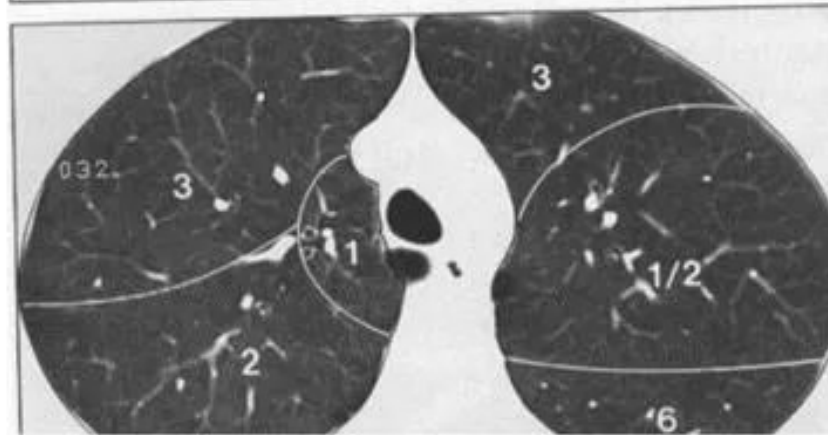
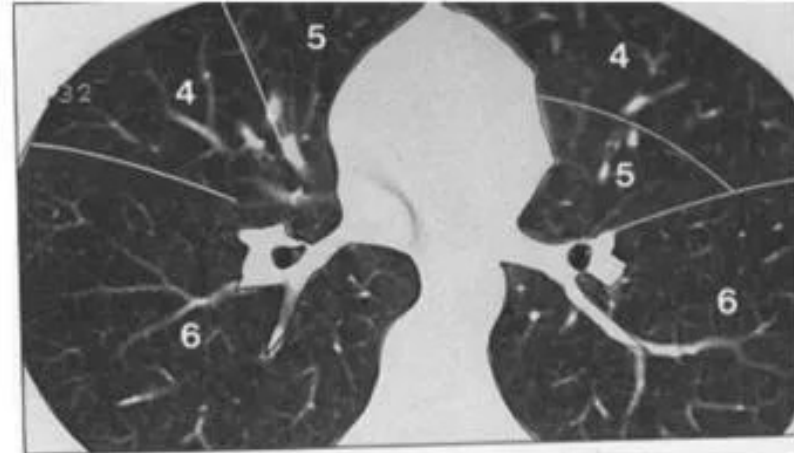
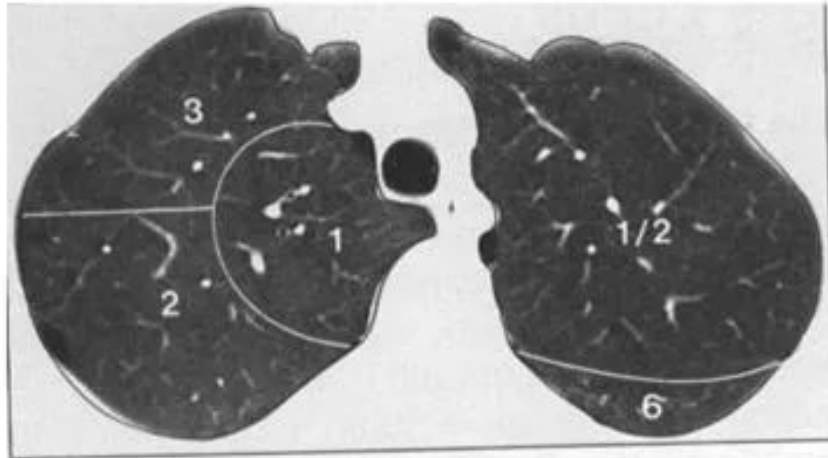

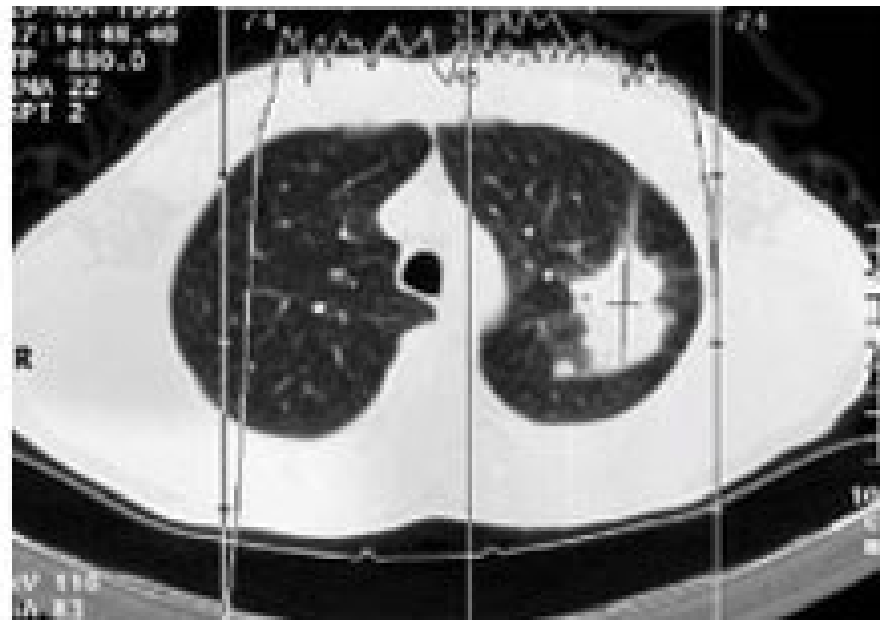
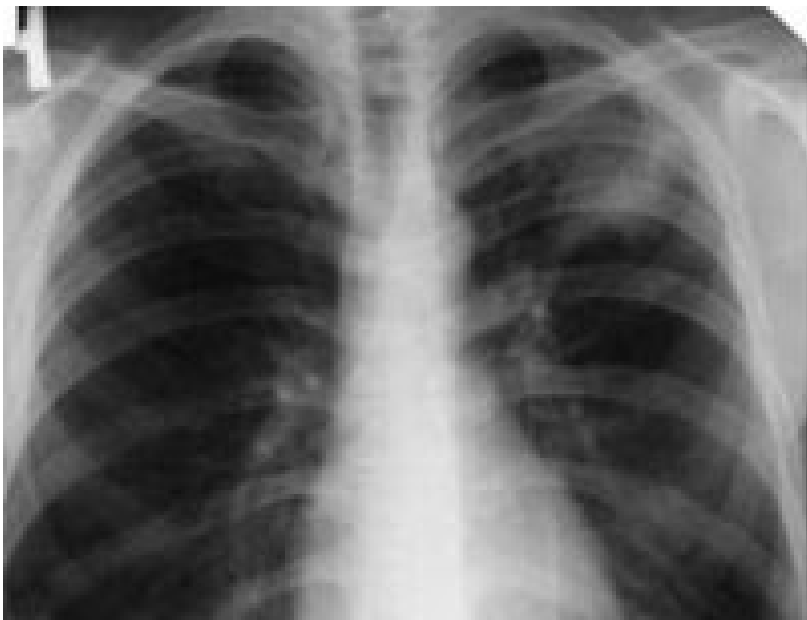
WL: -500 WW: 1500 [D]
T: 3.4mm L: -71.4mm

www.radiomed.ru

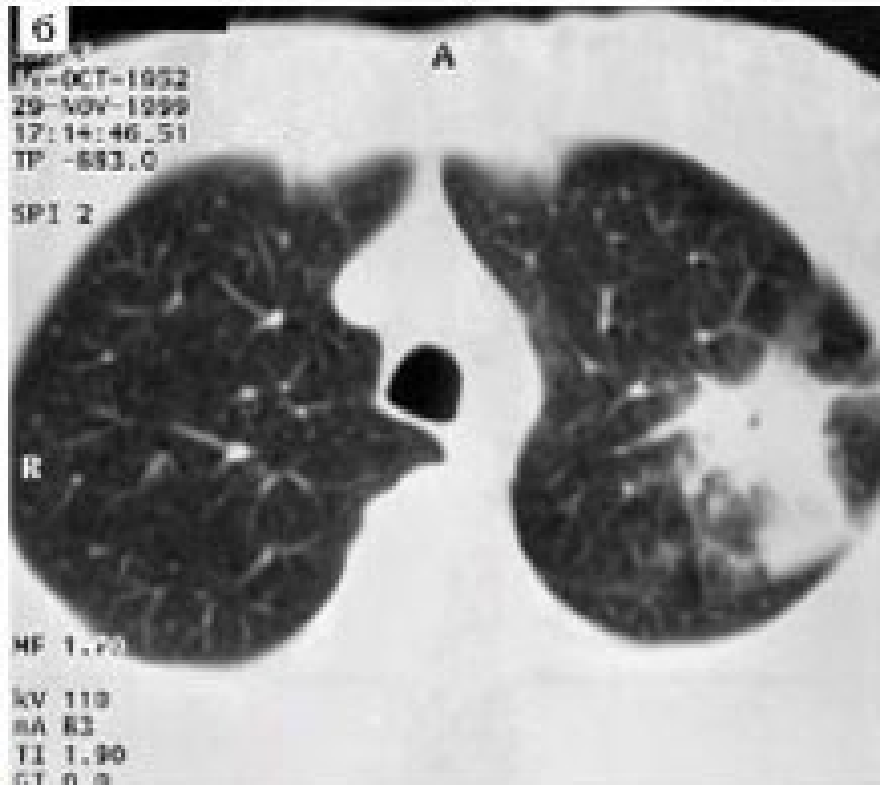
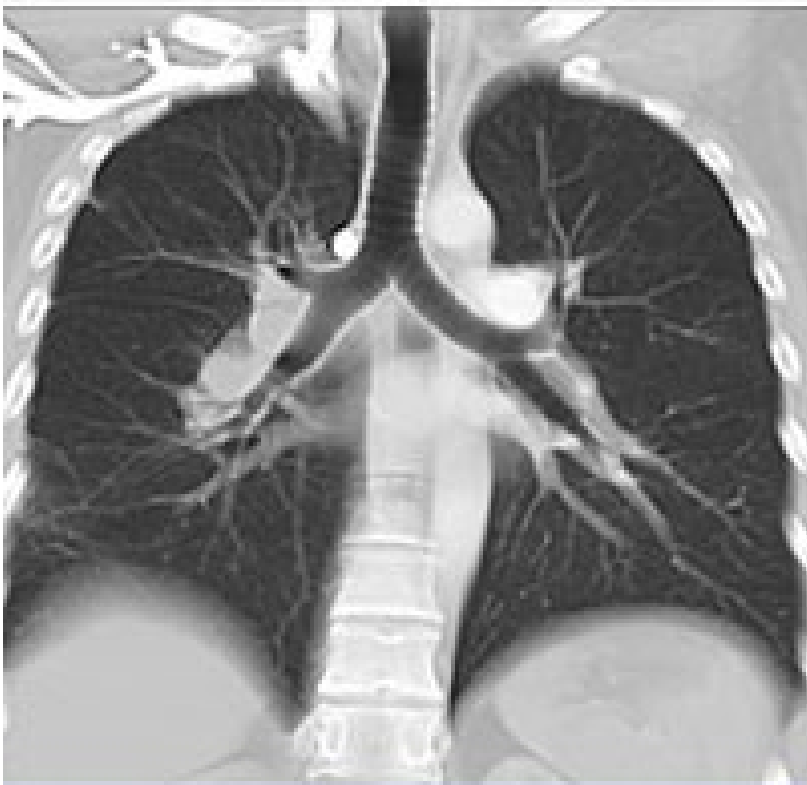08.08.2013 8:39:05

Проекция сегментов на сканах КТ

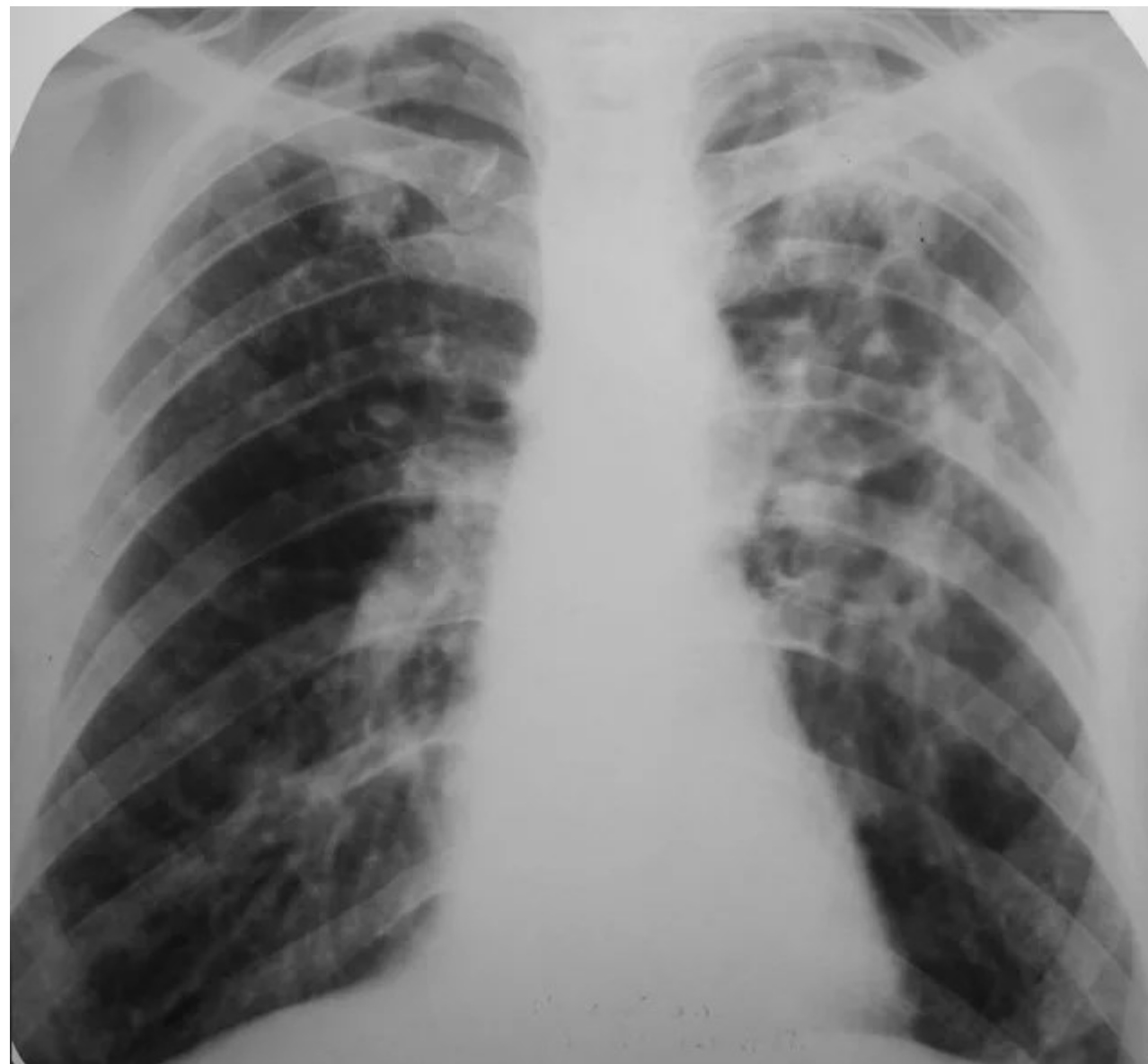




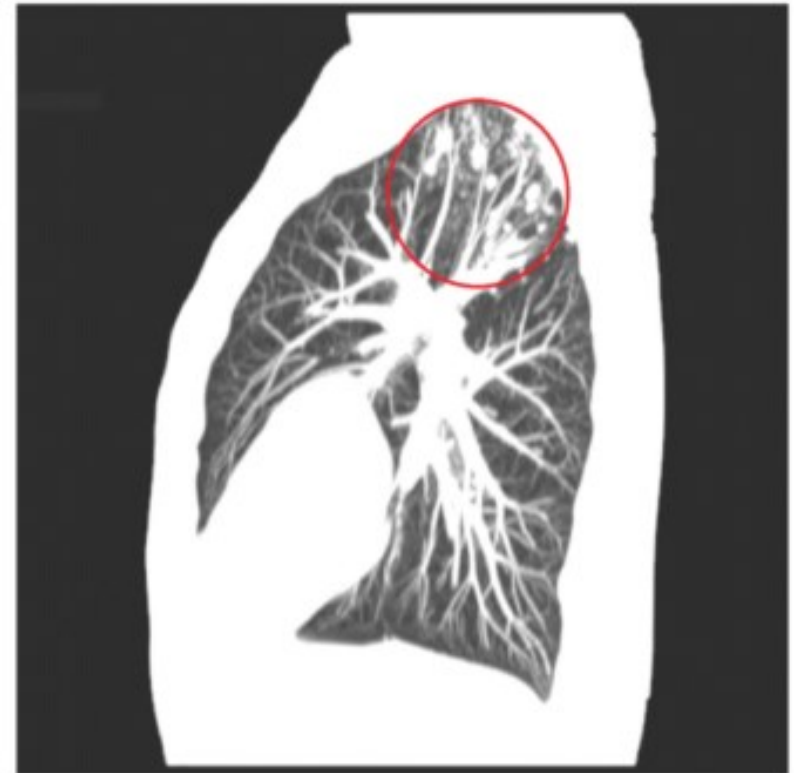
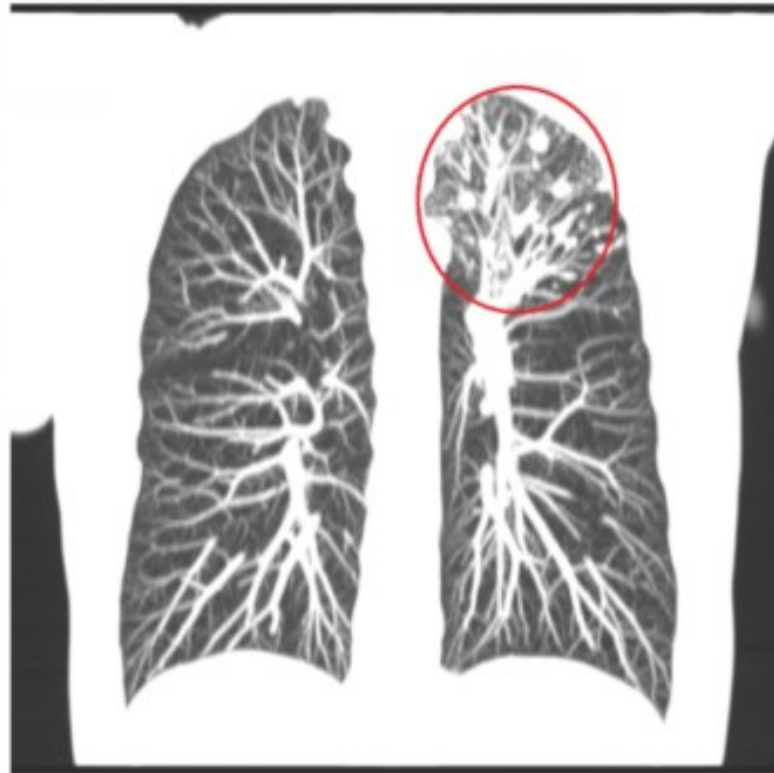
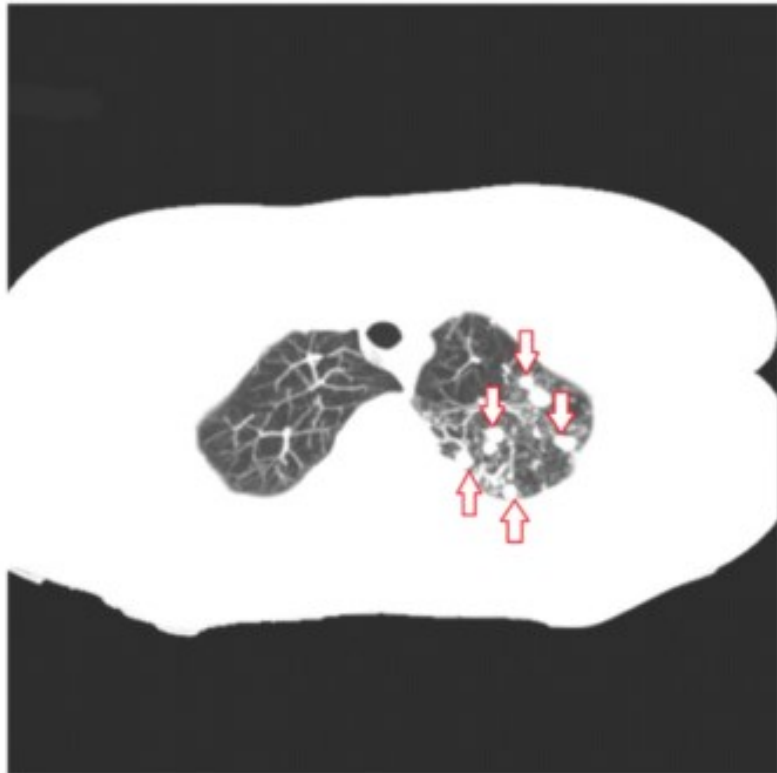
Опухоль верхней доли левого легкого

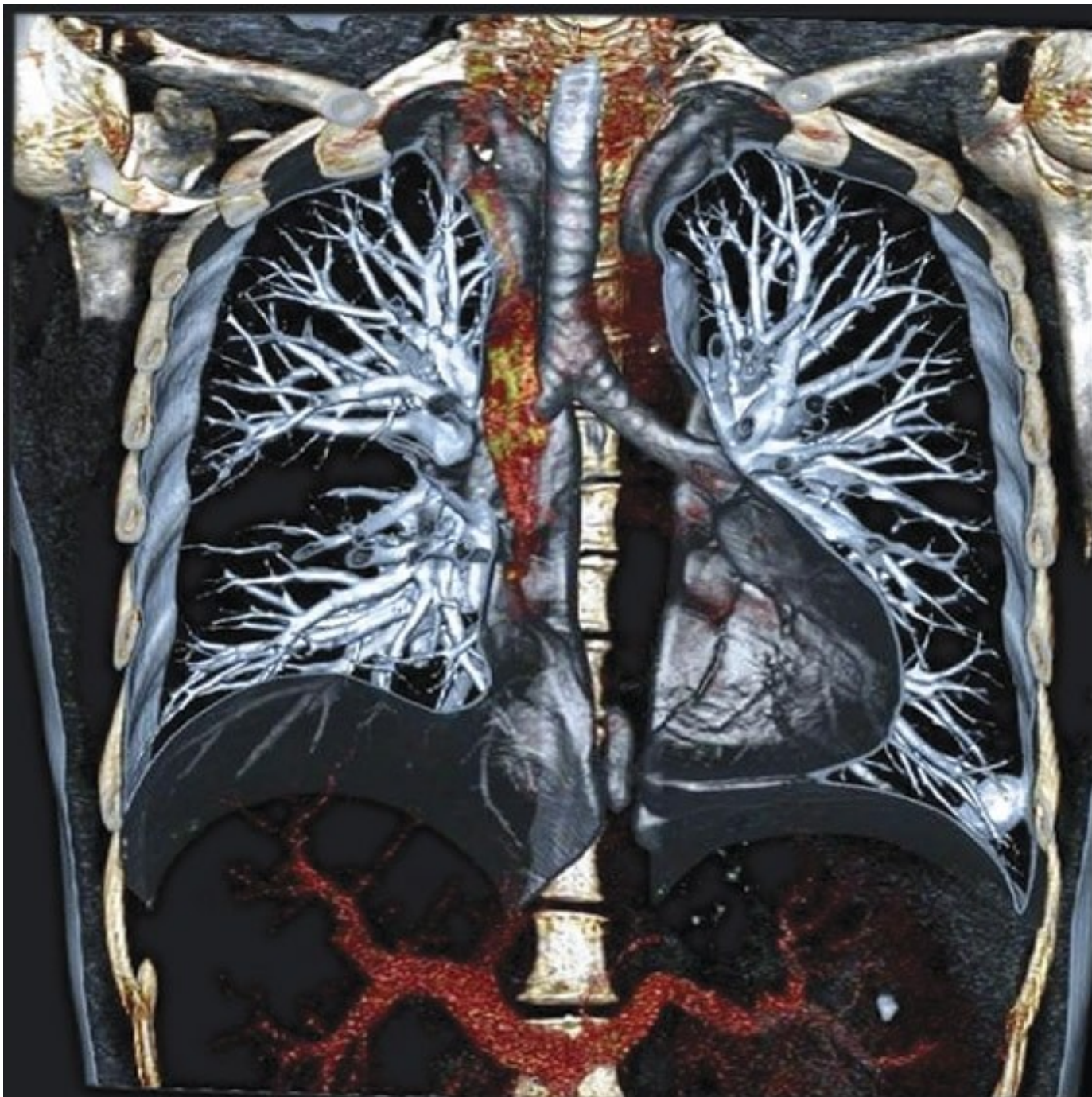

Фиброзно-кавернозный туберкулез легких



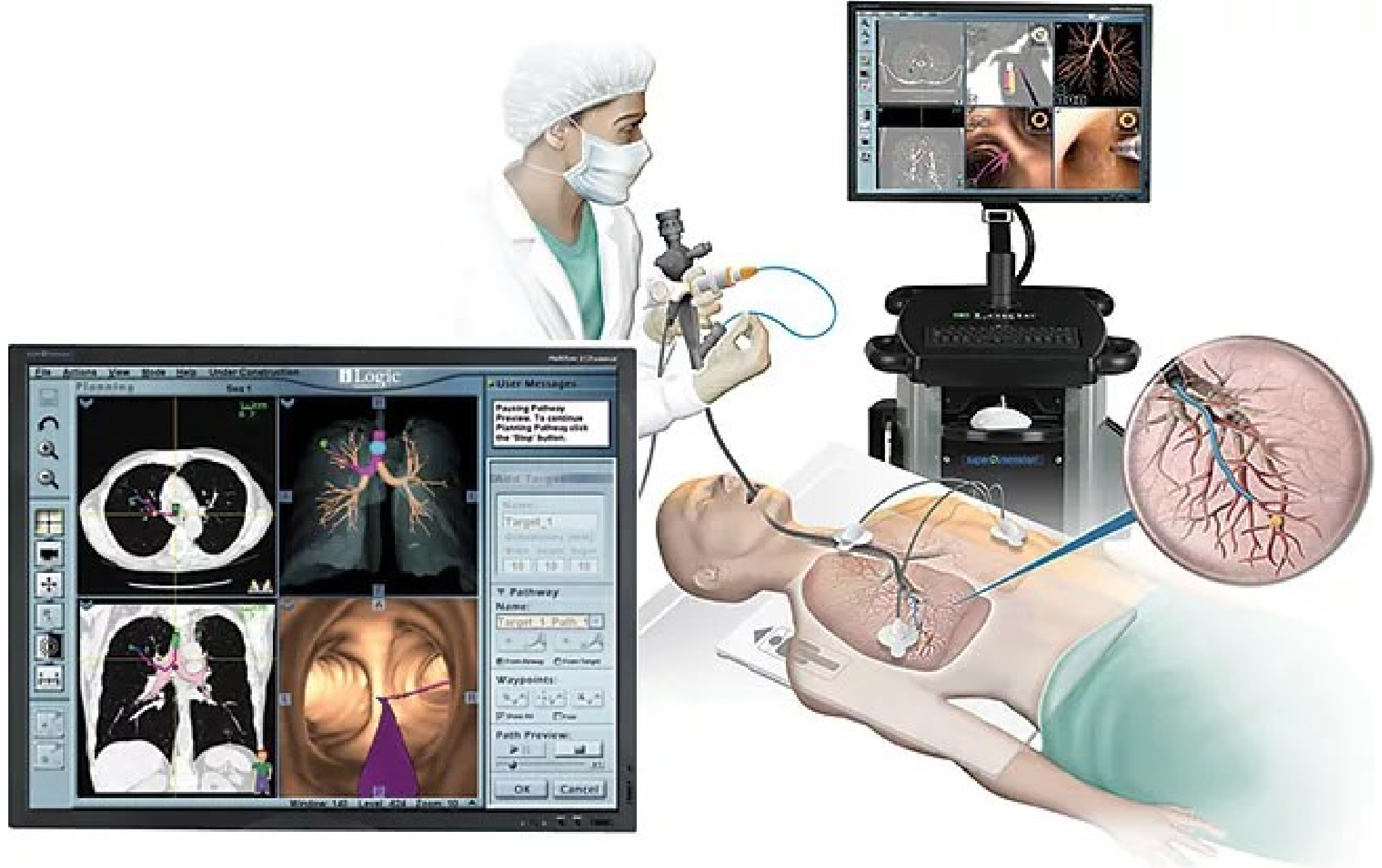
КТ картина туберкулеза верхней доли левого легкого





**Мультиспиральная КТ
с контрастированием**

**3-D реконструкция
трахеобронхиального
дерева**



Logic

Planning

Target 1

Adding Target

Name: Target_1

Intensity: []

Size: [] [] []

Y Pathway

Name: Targeted Path

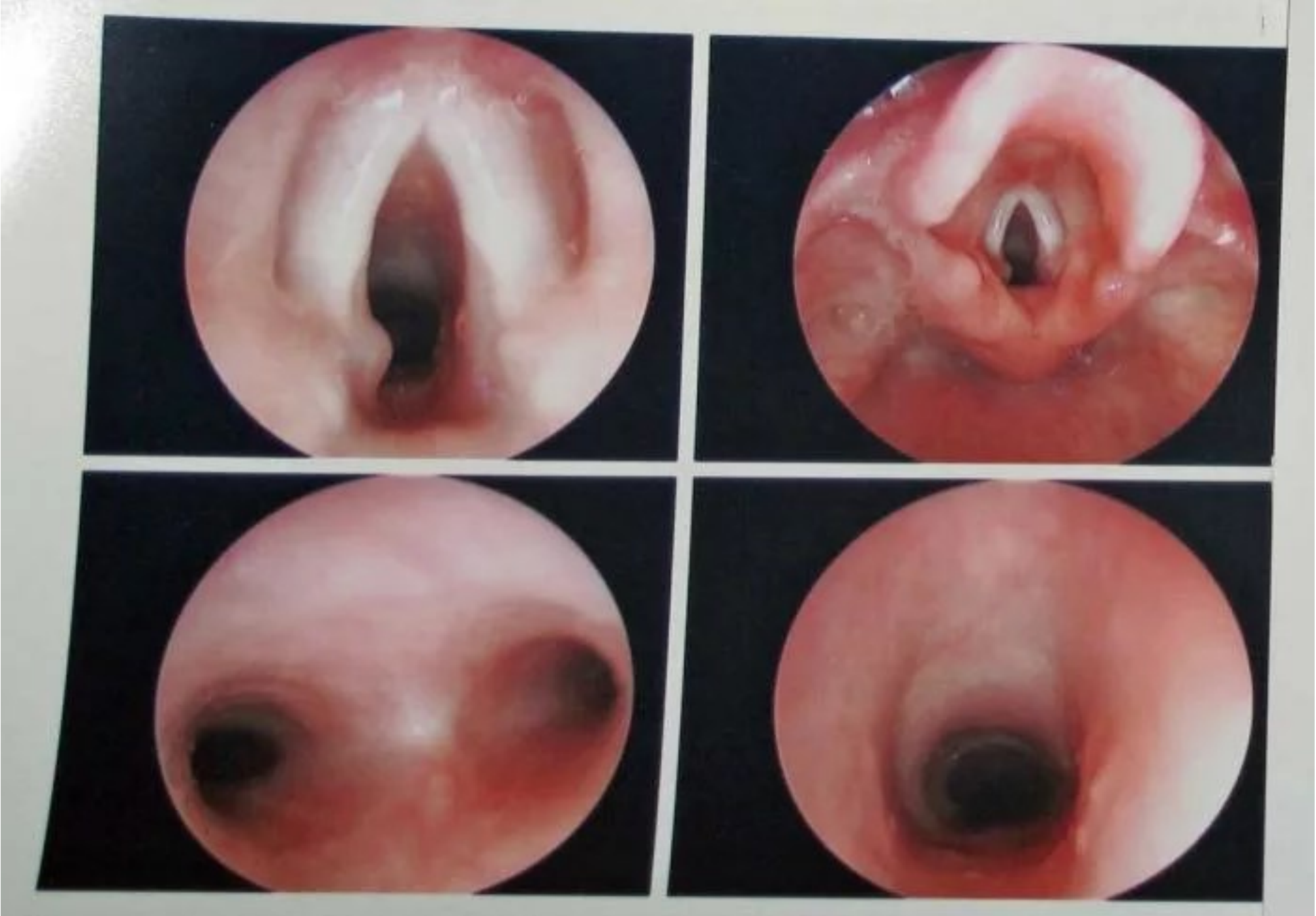Buttons: [] [] [] [] [] []

Waypoints: [] [] [] [] [] []

Path Preview: [] [] [] []

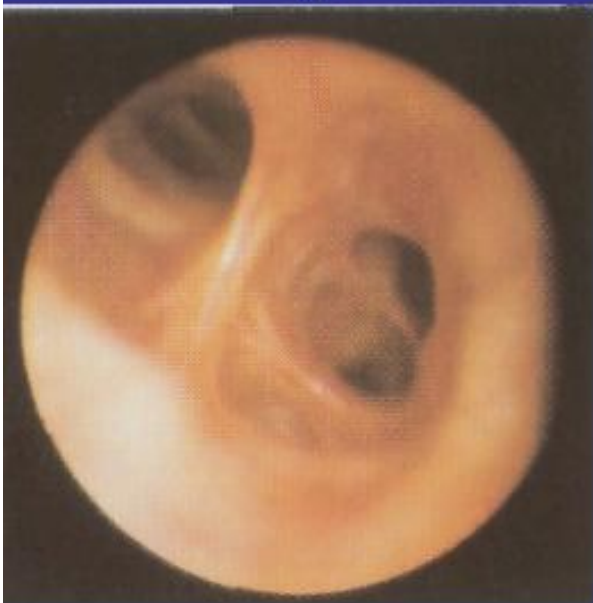OK Cancel

Volume: 140 Level: 450 Plan: 30

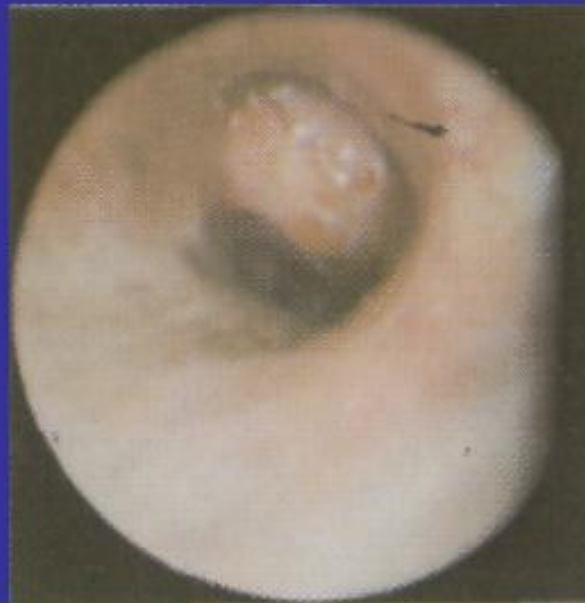

Фибробронхоскопия

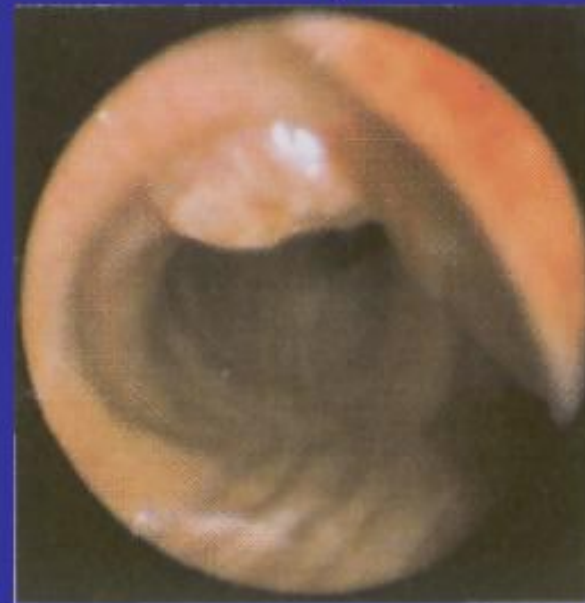А



Б



В



А. Нормальная слизистая бронхов

Б. Экзофитная опухоль бронха

В. Экзофитная опухоль полностью обтурирует просвет бронха

Особенности кровоснабжения

www.themegallery.com

легких:

2 системы кровоснабжения:

1 система МКК — по левой и правой легочным артериям в легкие поступает венозная кровь, которая обогащается кислородом в результате газообмена, отдает углекислый газ и, превратившись в артериальную кровь, по легочным венам стекает в левое предсердие.

2 система БКК — для кровоснабжения легочной ткани и стенок бронхов кровь поступает в легкие по бронхиальным артериям из грудной части аорты, кровь от стенок бронхов по бронхиальным венам отходит в протоки легочных вен, а т.ж. в непарную и полунепарную вены.

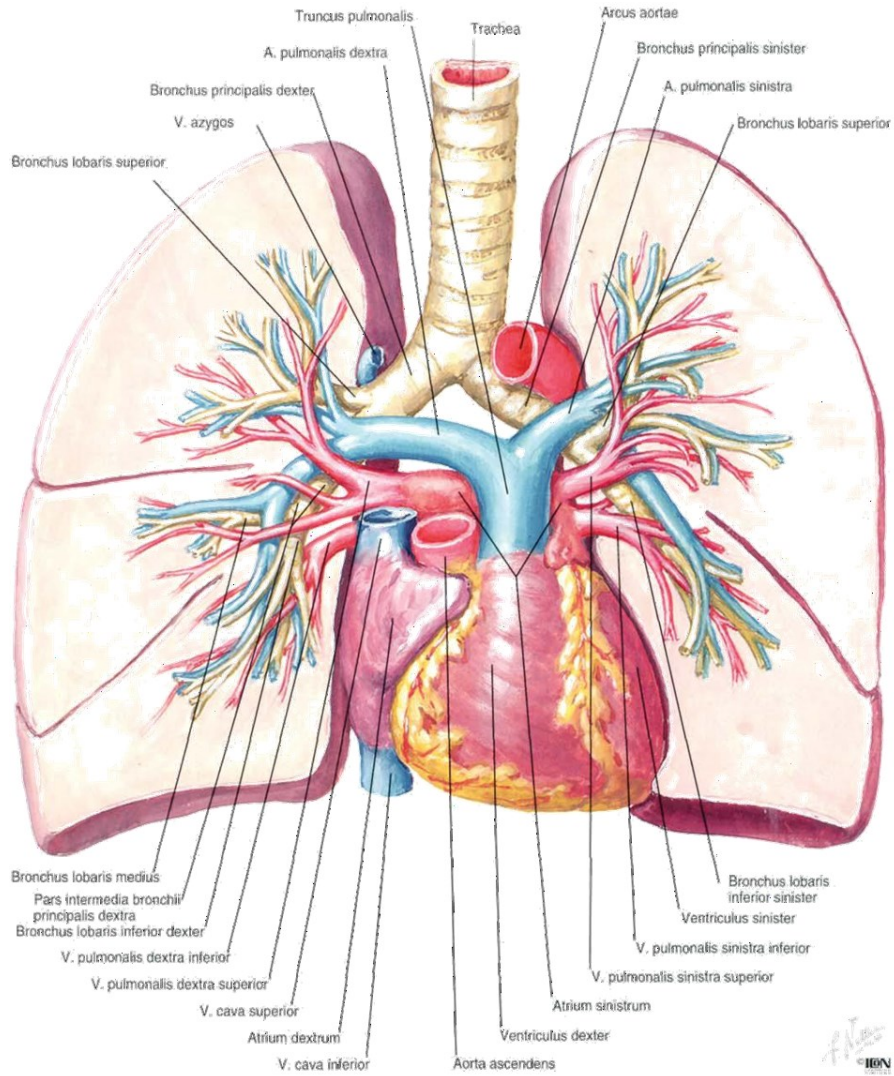
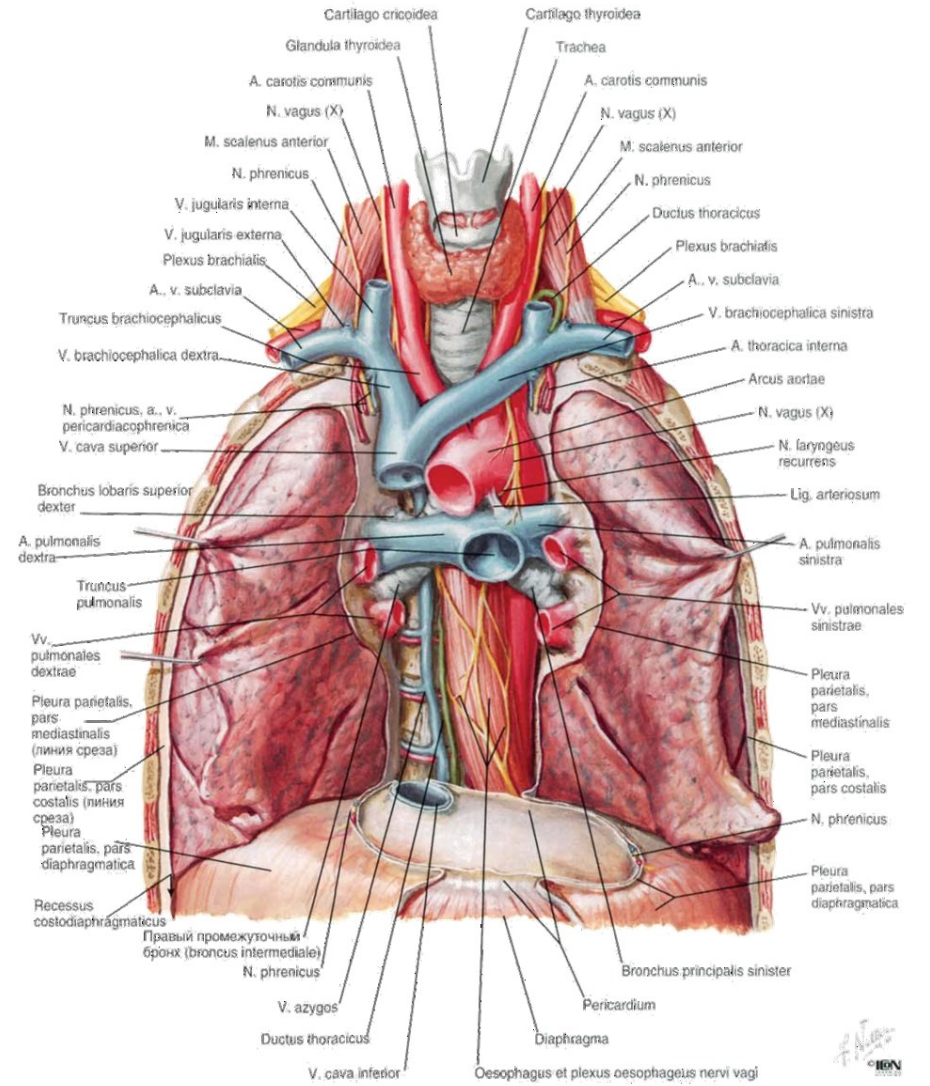
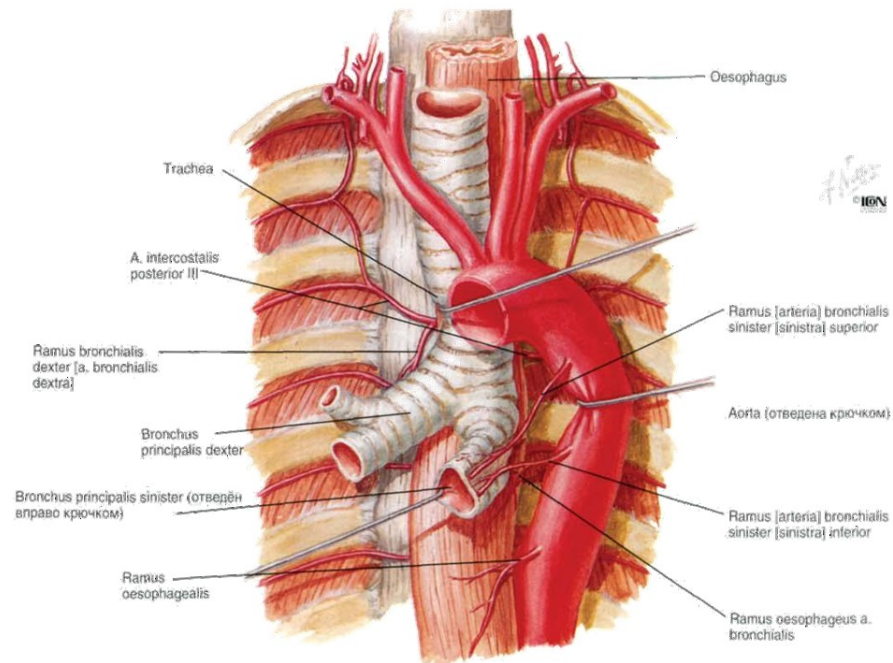


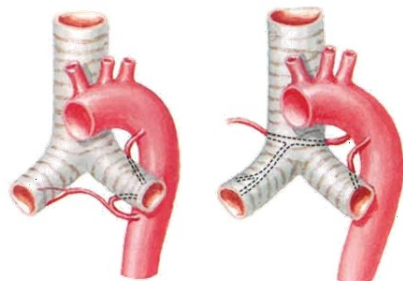
Рисунок 194



ЛЁГКОЕ



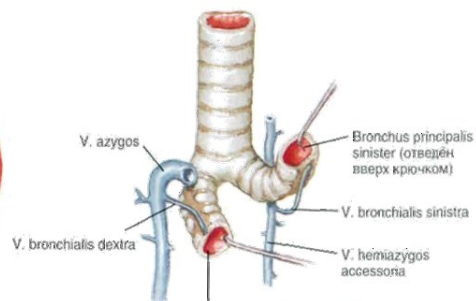
Варианты бронхиальных артерий



Каждый бронх обычно кровоснабжает только одна бронхиальная артерия (иногда левый бронх получает две артерии)

Правая и левая бронхиальные артерии отходят от аорты как самостоятельные ветви

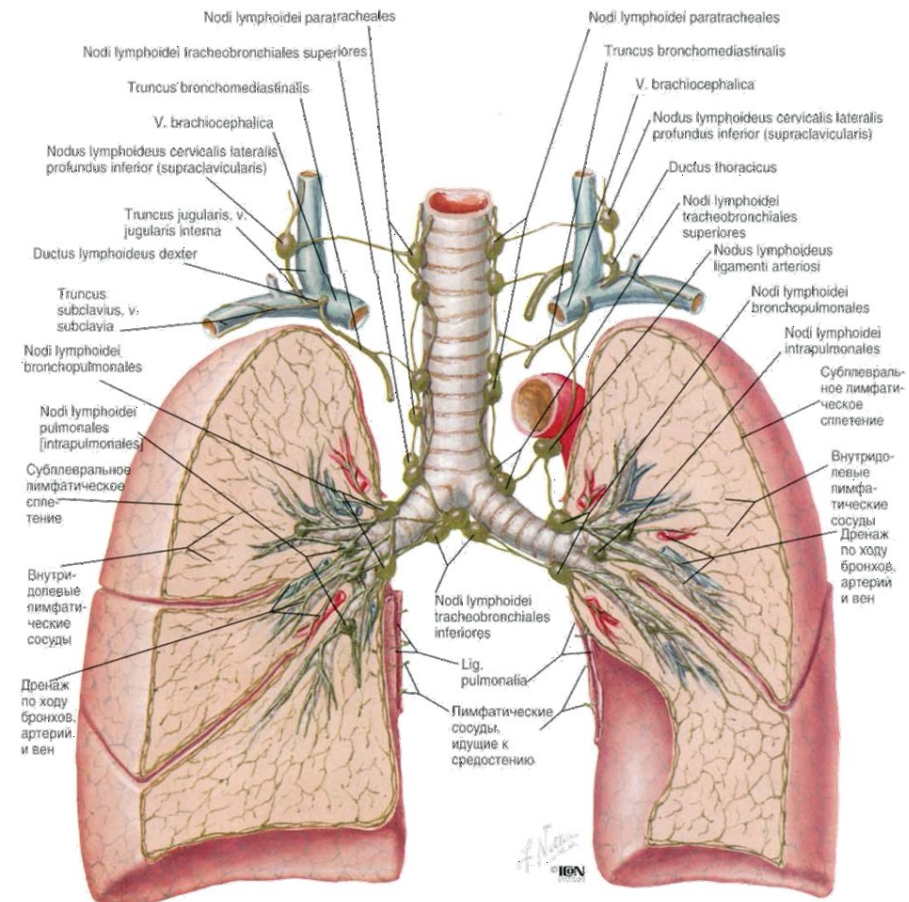
Бронхиальные вены



ГРУДНАЯ КЛЕТКА

Рисунок 196

См. также рис. 66, 169, 227



Дренаж лимфы из лёгких

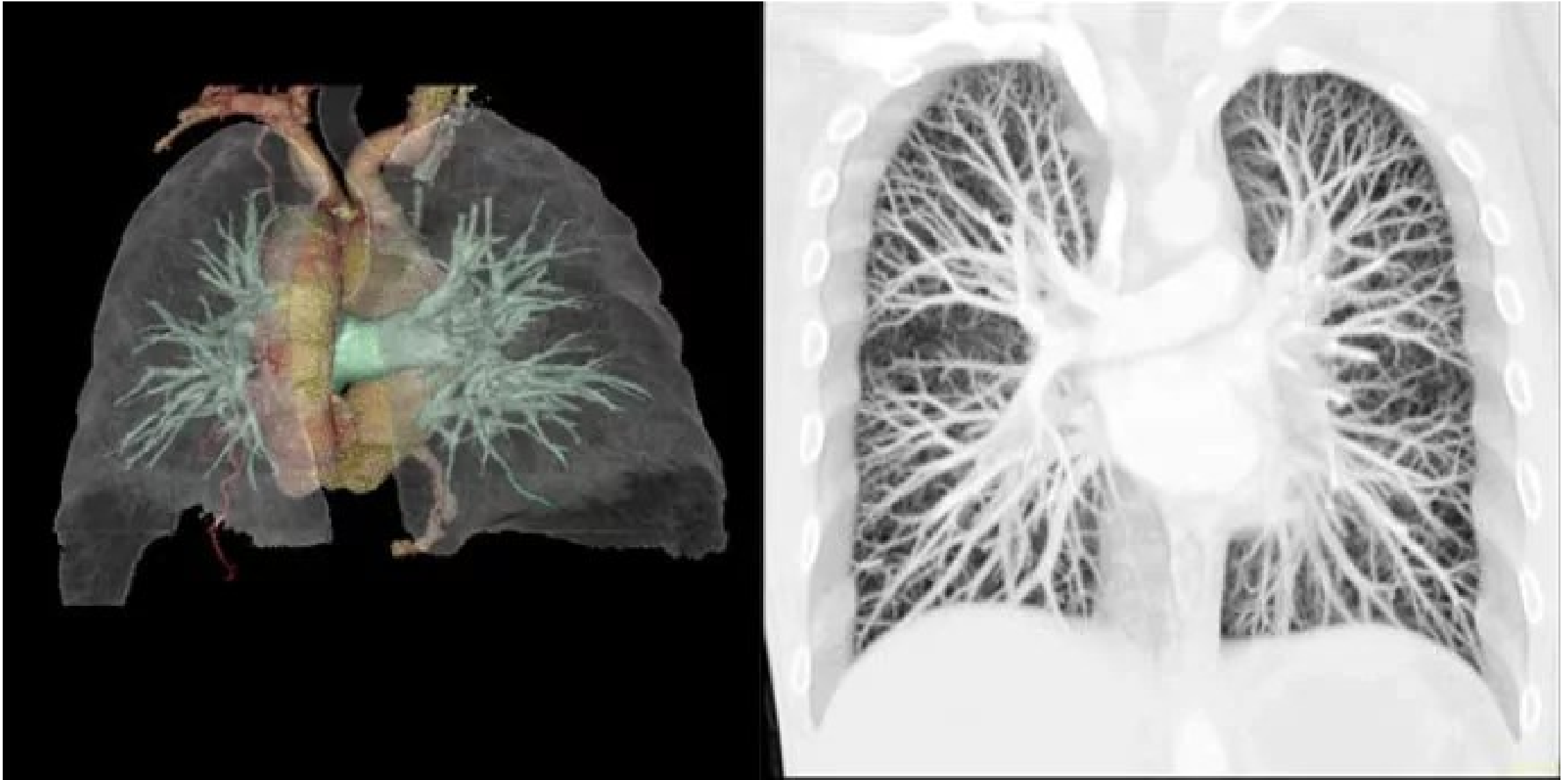
Правое лёгкое: из всех долей лимфа дренируется в лёгочные и бронхолегочные узлы, затем в нижние трахеобронхиальные узлы, правые верхние трахеобронхиальные узлы и правые паратрахеальные узлы. В плечеголовную вену лимфа попадает через бронхо mediастинальный лимфатический ствол и/или нижние глубокие (плевральные) узлы.

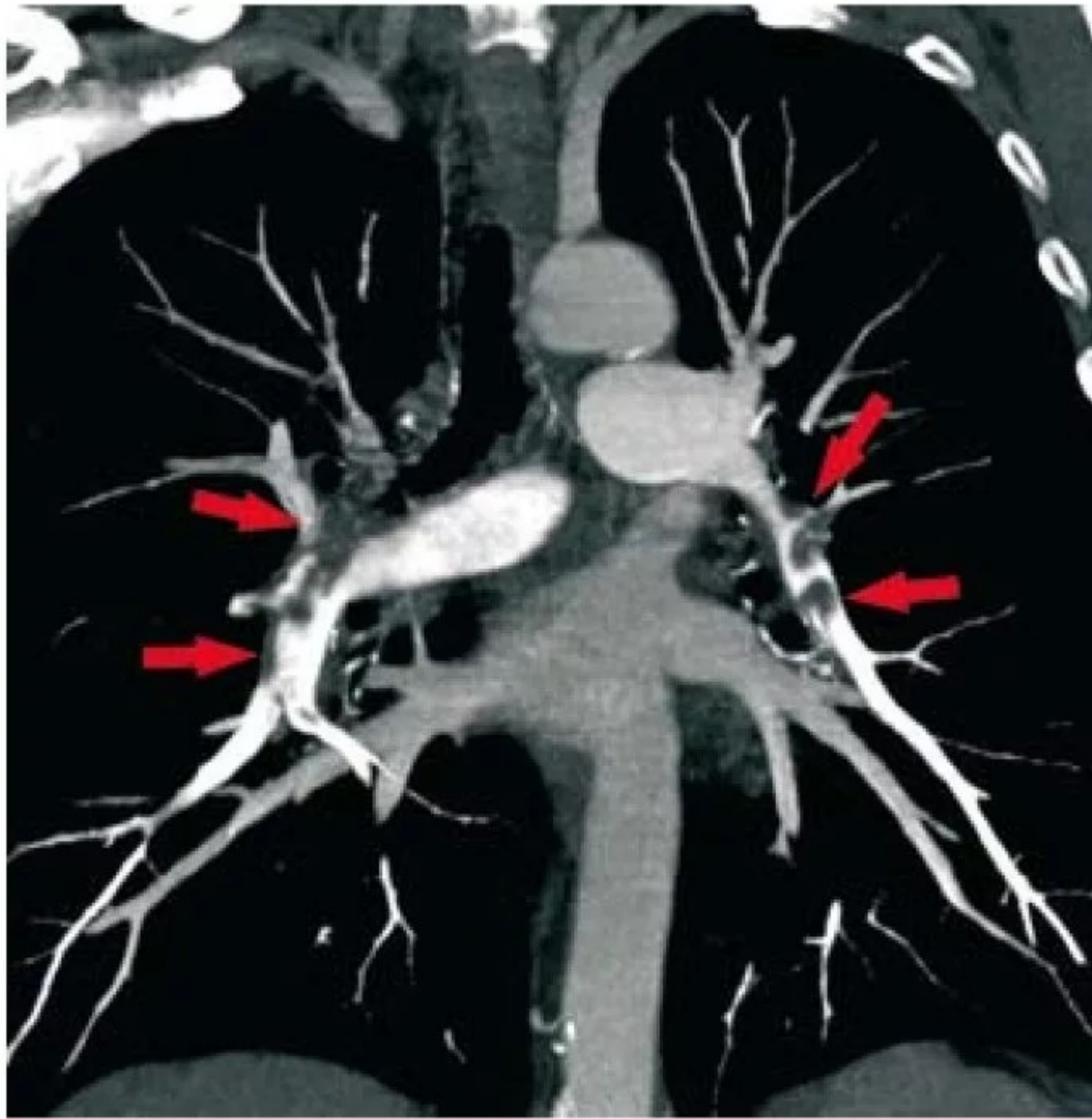Левое лёгкое: из верхней доли дренаж в лёгочные и бронхолегочные узлы, нижние трахеобронхиальные узлы, левые верхние трахеобронхиальные узлы, левые паратрахеальные узлы и узлы дуги аорты и артериальной связки, затем в плечеголовную вену через левый бронхо mediастинальный ствол и грудной проток. Из нижней доли лимфа также сначала оттекает в лёгочные и бронхолегочные узлы, нижние трахеобронхиальные узлы, но затем большая часть лимфы попадает в правые верхние трахеобронхиальные узлы, откуда стекает вместе с лимфой из правого лёгкого.

ЛЁГКОЕ

Рисунок 197

Мультиспиральная КТ с контрастированием виртуальная ангиопульмонография





МСКТ
Ангиопульмонография

Тромбоэмболия
ветвей легочных артерий
справа и слева

Операции на органах грудной полости

операции:

Сегментозэктомия, лоб-, пульмонэктомия

показания:

воспаления и бронхооктазы

туберкулез

рак

доступы и разрезы:

передне-боковой

задне-боковой

боковой

транстернальный
трансперикардиальный

опасности и осложнения:

кровотечение

несостоятельность
культы бронха

пневмоторакс и
пневмоплеврит

пункция перикарда

перикардит

между мечевидн.
отростком и реберной
дугой

под мечевидным
отростком

ранение сердца

раненые плевры и
легких

шов сердца

травма

операции на
сердце

Четвертое и пятое
межреберье

Поперечная и
продольная стер-
нотомия

Чрездвухплевраль-
ный

кровотечение

перикардит

инфаркт

Операции при врожденных пороках
сердца и сосудов у детей

Операция при
открытом артериаль-
ном протоке

Незаращенный
Боталлов проток

Левосторонний
разрез по 3-му м/р

1) Разрыв артериаль-
ного потока
2) Кровотечение
3) Расслабления
лигатуры

Незаращение межжелудоч-
ковой/межпредсердной
перегородки

Незаращение
соответствующей
перегородки

Торакотомия (через правое
предсердие или правый
желудочек)

-Кровотечение
-Дисфункция синус.
узла
-Мерцательная
аритмия

резекция и
пластика
пищевода

Рубцовые
сужения

опухоли

плевральный

внутриплевральный

несостоятельность
швов анастомозов

некроз
трансплантата

ранение грудного
лимфатич. протока

ОПЕРАТИВНЫЕ ДОСТУПЫ К ОРГАНАМ ГРУДНОЙ ПОЛОСТИ (ТОРАКОТОМИЯ)

«Классические»(традиционные) оперативные доступы

Внеплевральные

Чресплевральные

По направлению разрезов на грудной стенке:

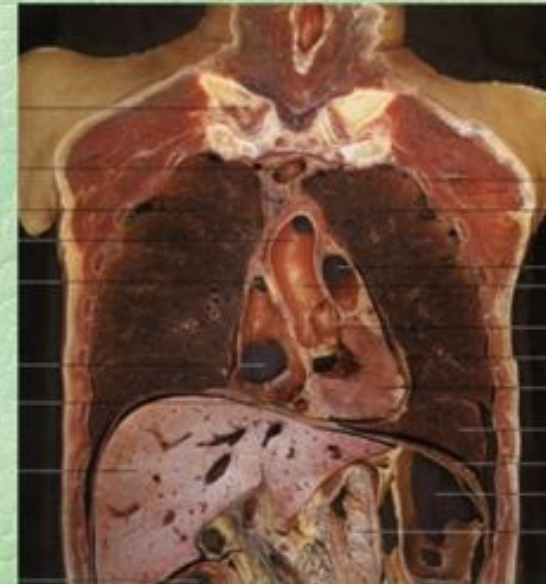
- продольные
- поперечные
- комбинированные

В зависимости от поверхности грудной стенки:

- переднебоковой
- боковой (наиболее часто используемый)
- заднебоковой
- срединный передний

В зависимости от рассечения различных тканей:

- доступы через межреберье (односторонние и двухсторонние);
- доступы с рассечением грудины (продольная, поперечная, комбинированная стернотомия);
- комбинированные доступы - рассечение межреберья со стернотомией и костотомией (пересечение ребра) или с резекцией одного или нескольких ребер.

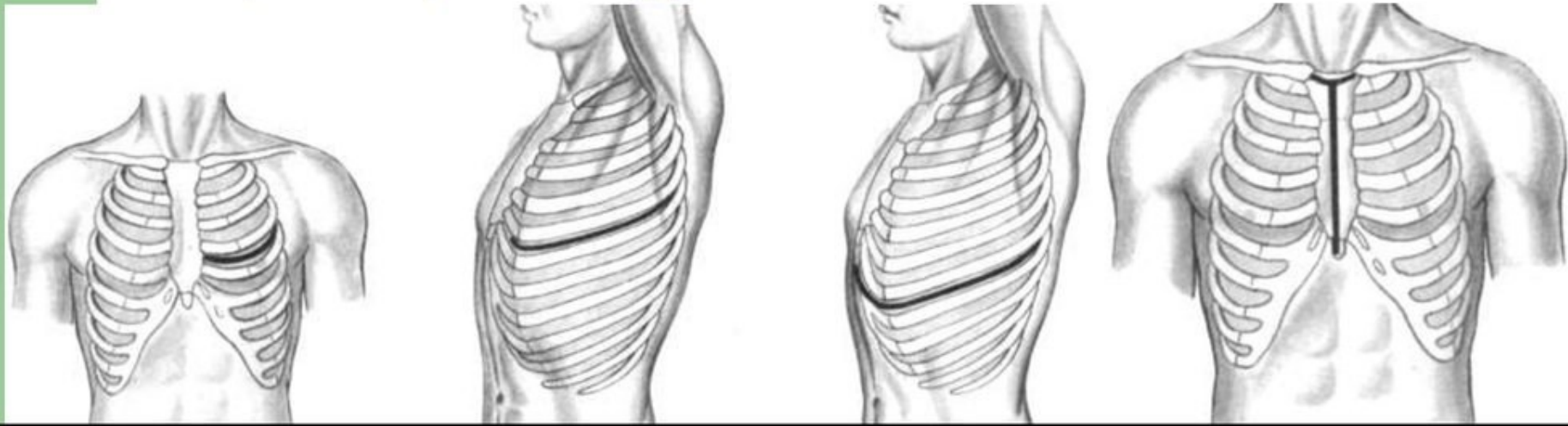


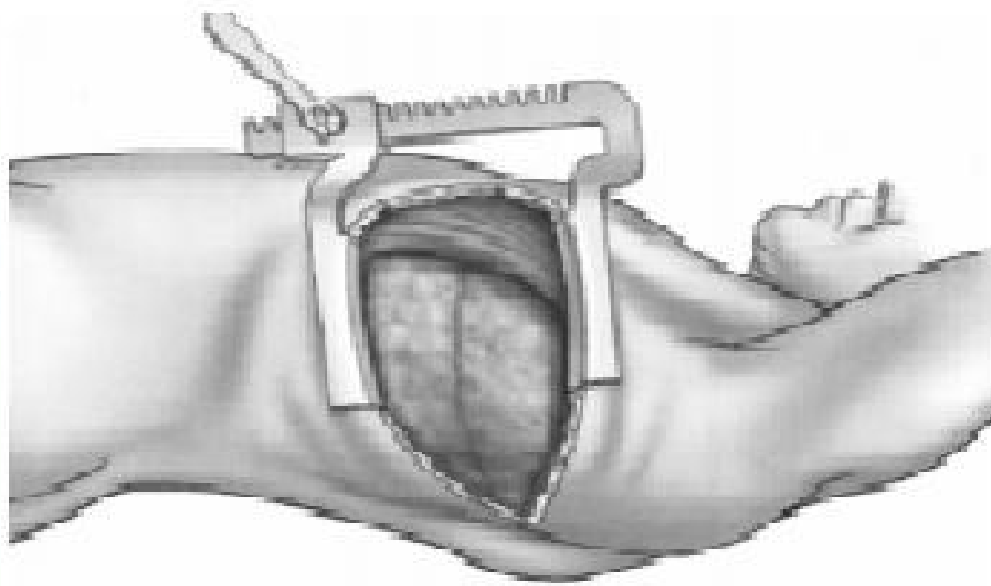
ДОСТУПЫ К ОРГАНАМ ГРУДНОЙ ПОЛОСТИ

«Доступ должен быть настолько большим, насколько это нужно, и настолько малым, насколько это возможно».

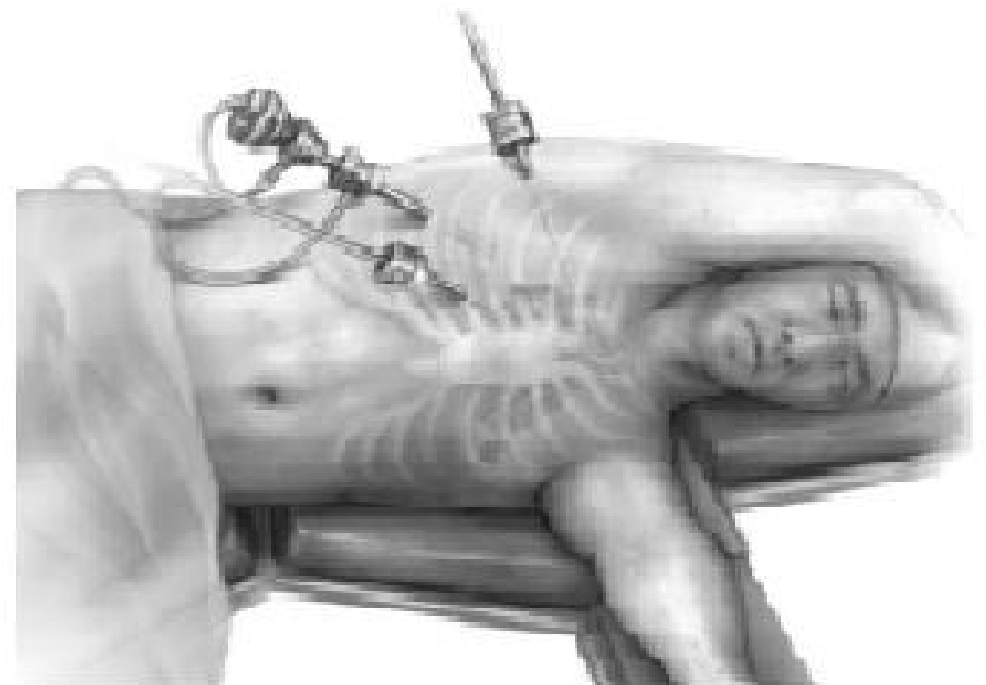
ДОСТУПЫ:

- Передне-боковой
- Задне-боковой
- Межреберные разрезы:
 - передние
 - задние
 - боковые
- Стернотомия - рассечение грудины



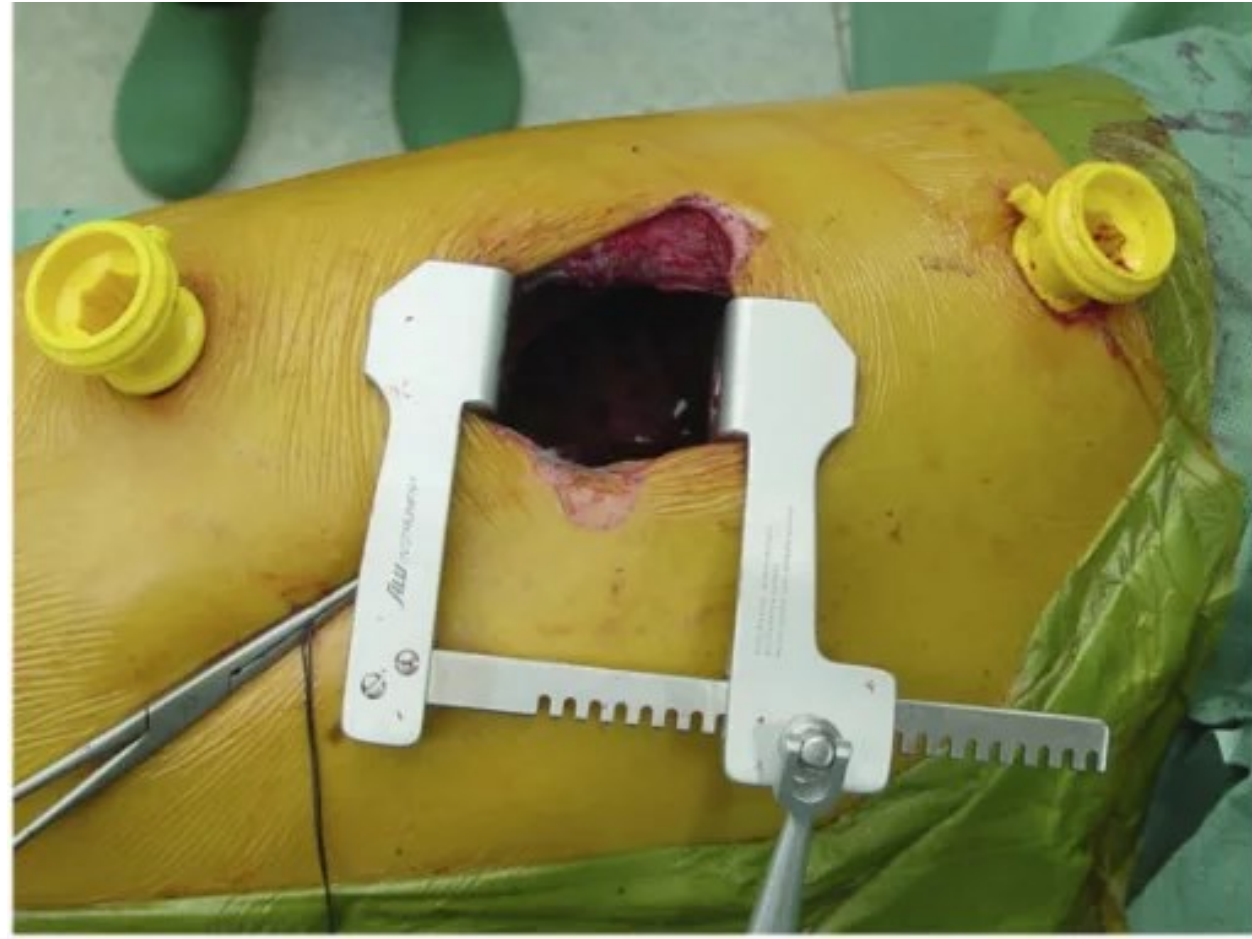
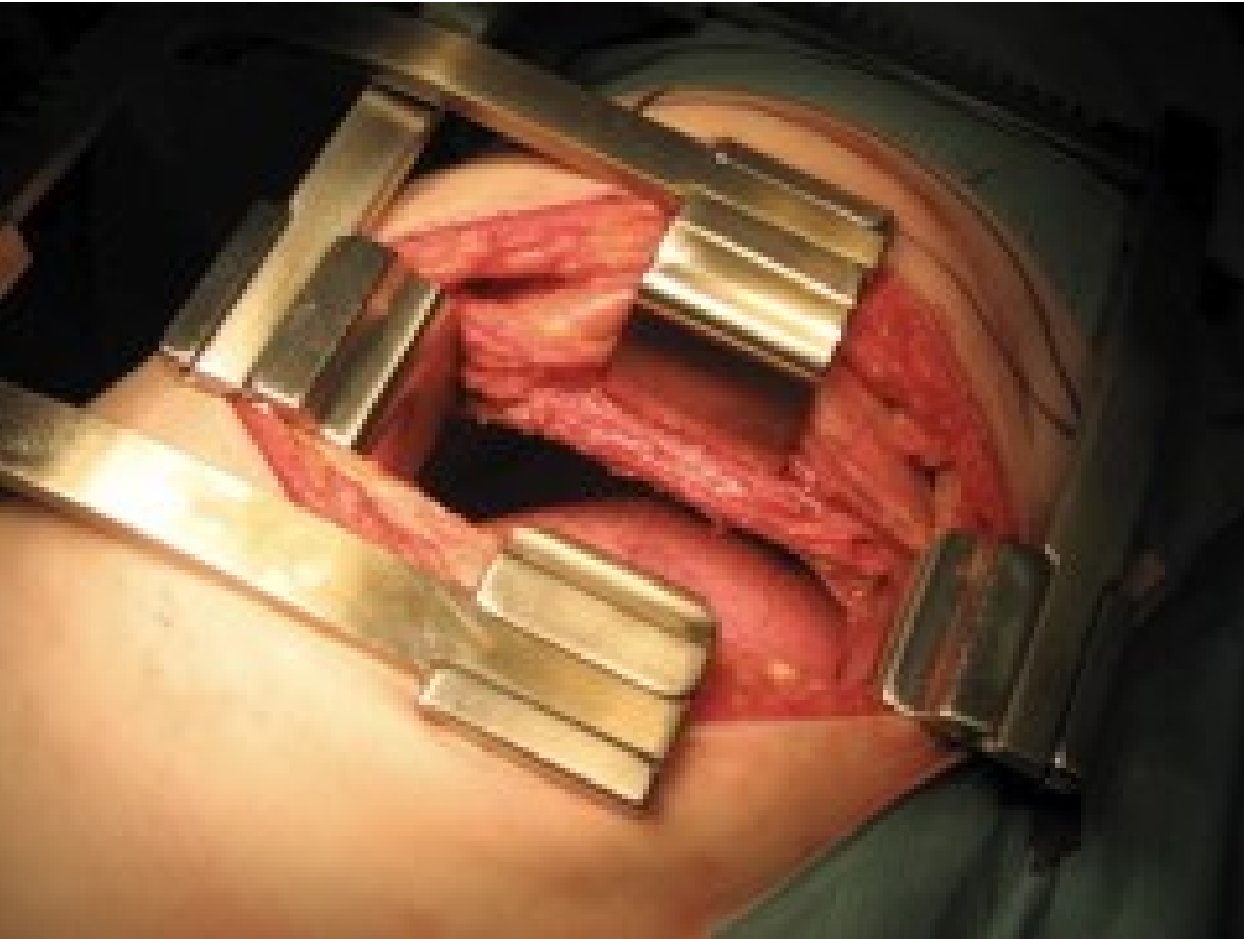


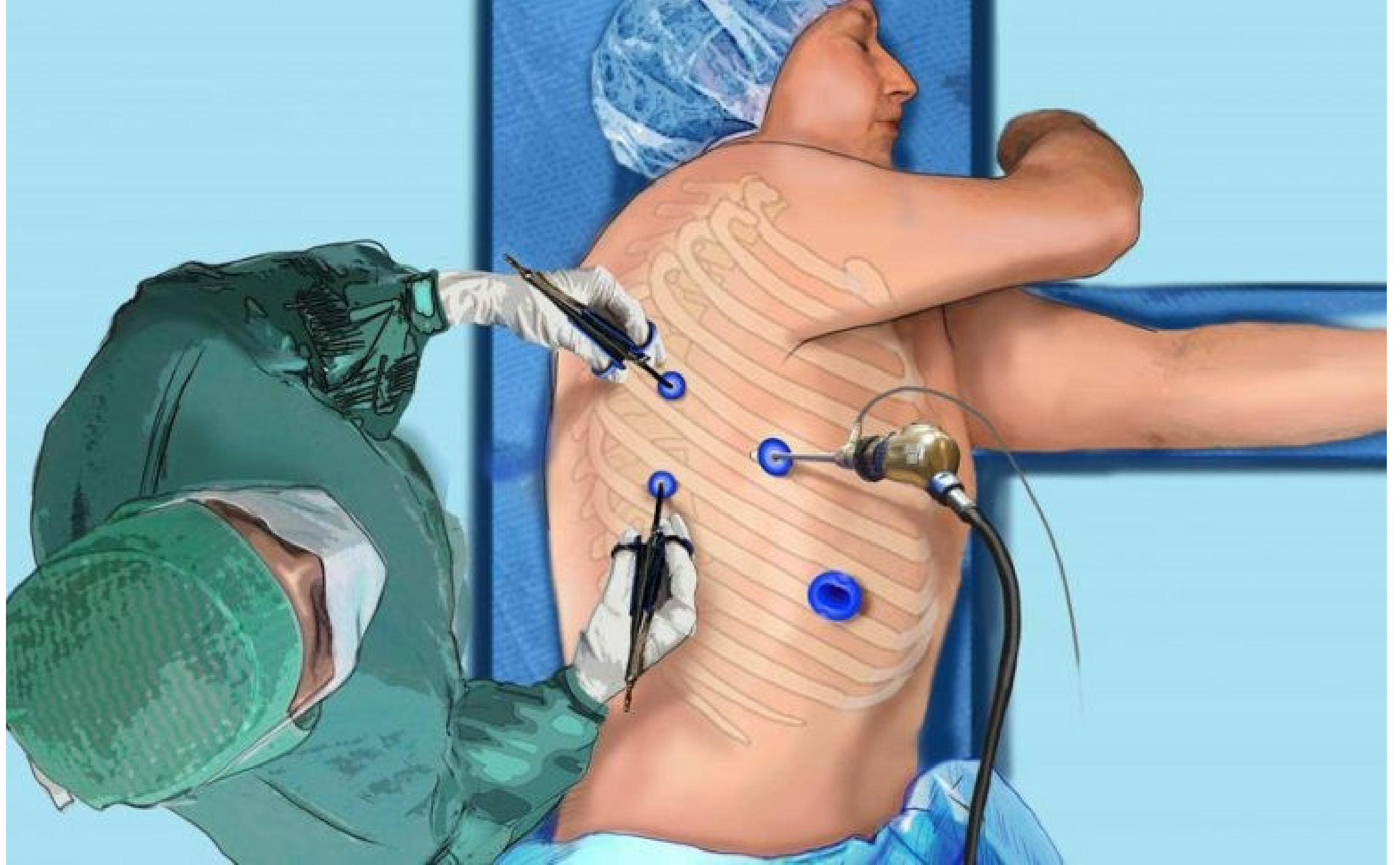
А



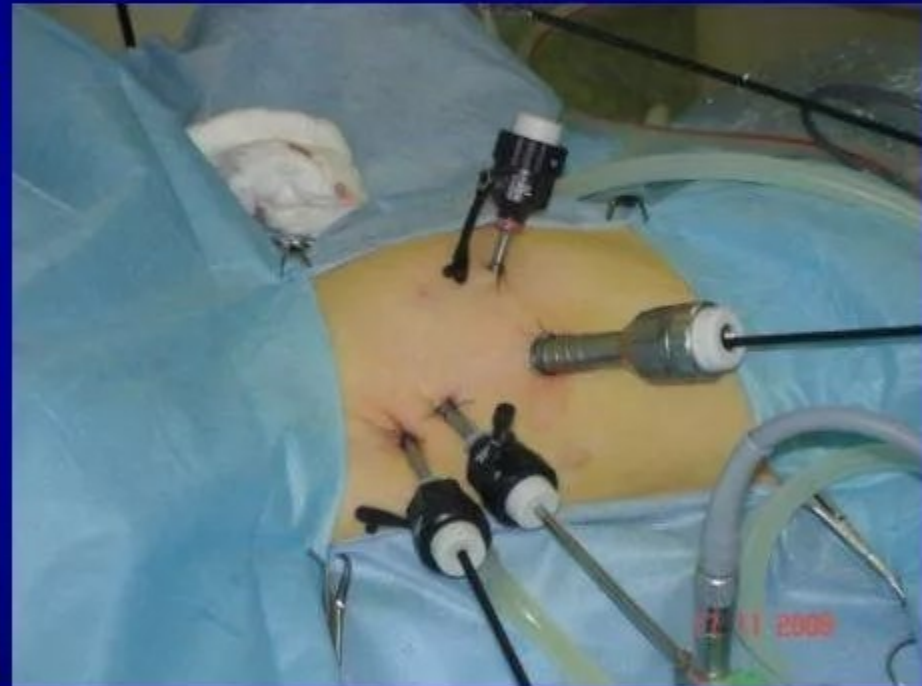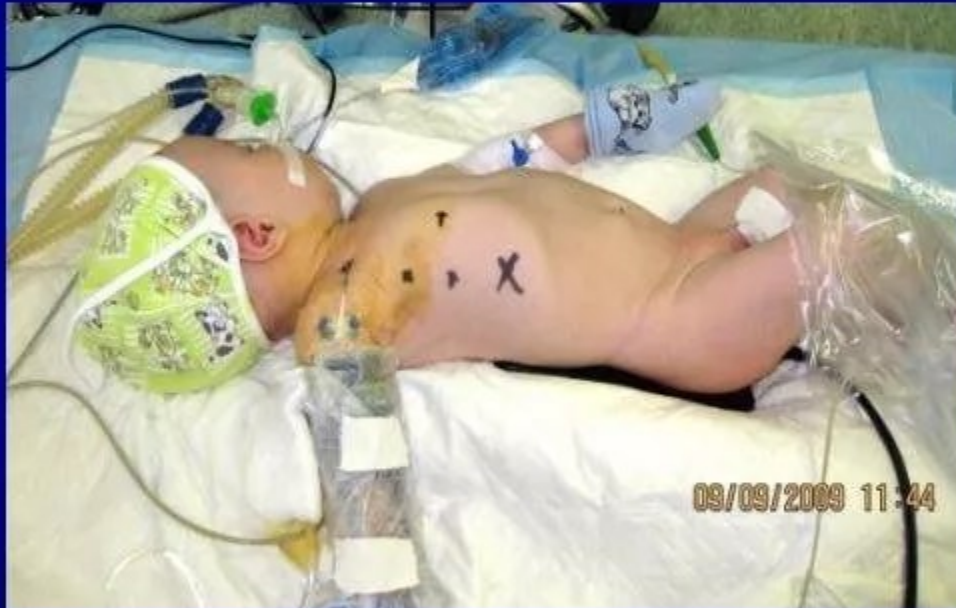Б

Хирургические доступы для оперативного лечения спонтанного пневмоторакса: а – торакотомия; б - видеоторакоскопия.





Торакоскопическая резекция доли легкого



ОПЕРАТИВНЫЕ ВМЕШАТЕЛЬСТВА НА ЛЕГКИХ

Ранение легкого

- **ушивание раны** - при неглубоких ранах на поверхности легкого;
- **клиновидная резекция** - при краевых повреждениях ткани легкого;
- **сегментэктомия, лобэктомия, пульмонэктомия** - при большой степени разрушения

Плановые операции

Пневмонэктомия - удаление всего легкого

Лобэктомия - удаление доли легкого

Резекция легкого:

- сегментарная
- краевая

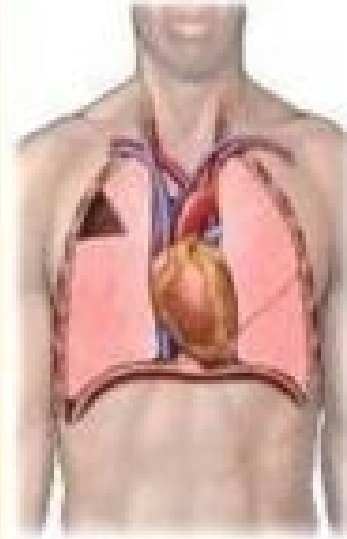
Основные этапы операции (оперативный прием)

1. Выделение легкого
2. Обработка легочных сосудов и бронха
3. Дренаж плевральной полости

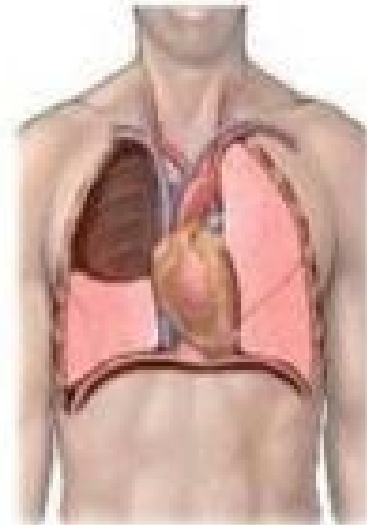
Виды резекции легкого

- Плоскостная
- Клиновидная
- Пневмэктомия: а) тотальная; б) субтотальная;
- Лобэктомия
- Сегментэктомия

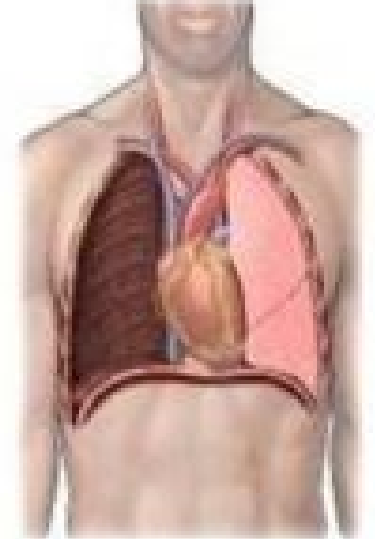
клиновидная
резекция



лобэктомия



пневмонэктомия



Органосохраняющие операции на легких (резекция в объеме менее доли)

- **Сегментарные резекции – удаление до 4-х сегментов с отдельной обработкой сегментарных сосудов и бронхов.**
- **Клиновидные резекции – клиновидное иссечение легочной ткани.**
- **Плоскостные резекции – резекции по плоскости под углом 180°С.**

Требования к швам на легкое

- **Использование только атравматических игл.**
- **Исключение прорезывания швов, усугубляющего повреждение.**
- **Обеспечение тщательного гемостаза.**
- **Обеспечение аэрозаза.**
- **Точность проведения иглы, исключая повреждение крупных внутриорганных сосудов.**
- **Предупреждение срастания раневой поверхности с париетальной плеврой.**
- **По возможности производится плевризация раны швами на висцеральную плевру**
- **Швы нельзя сильно затягивать, так как легочная ткань легко прорезывается.**

Ушивание раны легкого

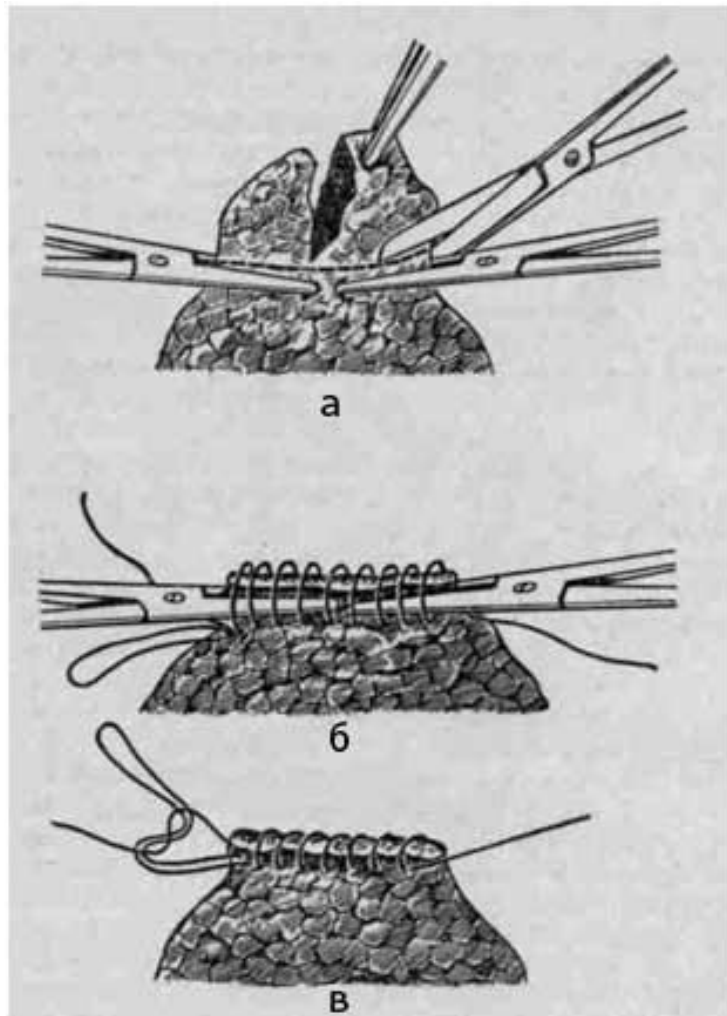
- Прежде всего необходимо вывести поврежденную долю легкого в торакотомную рану.
- При запаянной плевральной полости выполняют пневмолиз.
- Мелкие кровоточащие сосуды лигируют викрилом либо осторожно коагулируют. После гемостаза на ткань легкого накладывают П-образные или 8-образные швы викрилом 2/0 на большой атравматической игле, затягивая их только до соприкосновения краев раны во избежание прорезывания.
- Надежность верхнего ряда швов, наложенных на рану легкого, обеспечивается захватыванием в шов висцерального листка плевры.
- При ушивании ран легкого гемостаз должен быть полным в условиях нормального артериального давления у пациента.
- Аэростаз считается достаточным, если при выдохе в условиях нормовентиляции из паренхимы наблюдается просачивание единичных мелких пузырьков воздуха. После достижения гемостаза и аэростаза хирург викрилом на атравматической игле послойно ушивает рану П-образными или 8-образными швами или непрерывным швом, не оставляя в ее глубине полостей.
- Последний ряд швов (лучше П-образных) накладывают с захватом висцерального плеврального листка, что практически во всех случаях обеспечивает надежный аэростаз.
- ***Обязательное дренирование плевральной полости двумя дренажами для удаления воздуха и жидкости.***

Клиновидная резекция при поражении небольшого объема легочной ткани

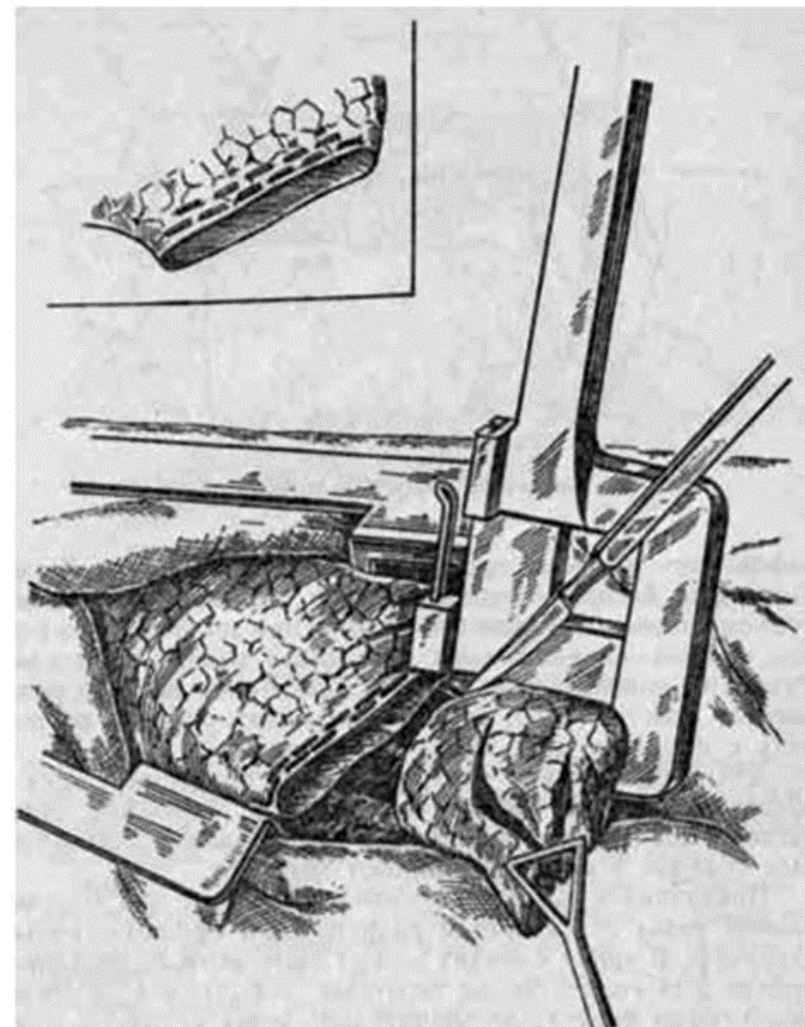
- Наложение снаружи от краев раны легочных зажимов так, чтобы концы их сходились и образовывали угол (клин), , открытый к периферии .
- Отсечение части ткани легкого вместе с поврежденным участком к периферии от зажимов.
- Разведение зажимов таким образом, чтобы их концы образовывали угол примерно 180° .
- Наложение на ткань легкого через зажимы обвивного (рантовидного) викрилового непрерывного шва.
- Раскрытие и извлечение концов зажимов по мере плавного затягивания шва.
- Гофрирование осторожными сходящимися движениями кончиков пальцев (марлевым шариком) ткани легкого к центру нити.
- Перекрещивание концов викриловой нити и завязывание узлов.

Шов ткани легкого

Ручной




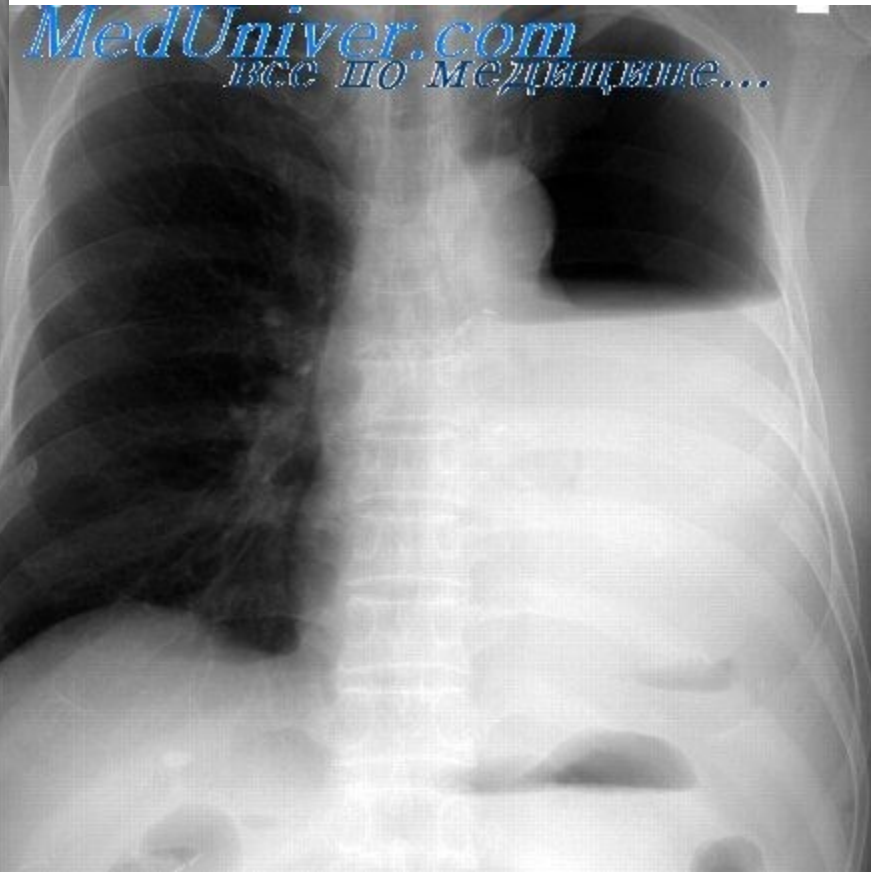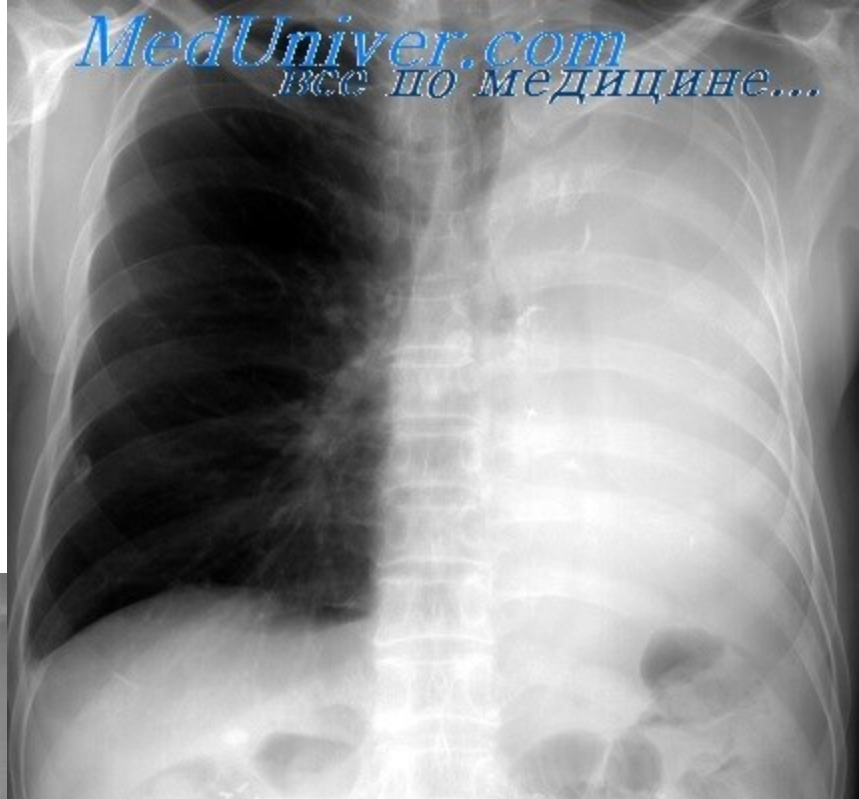
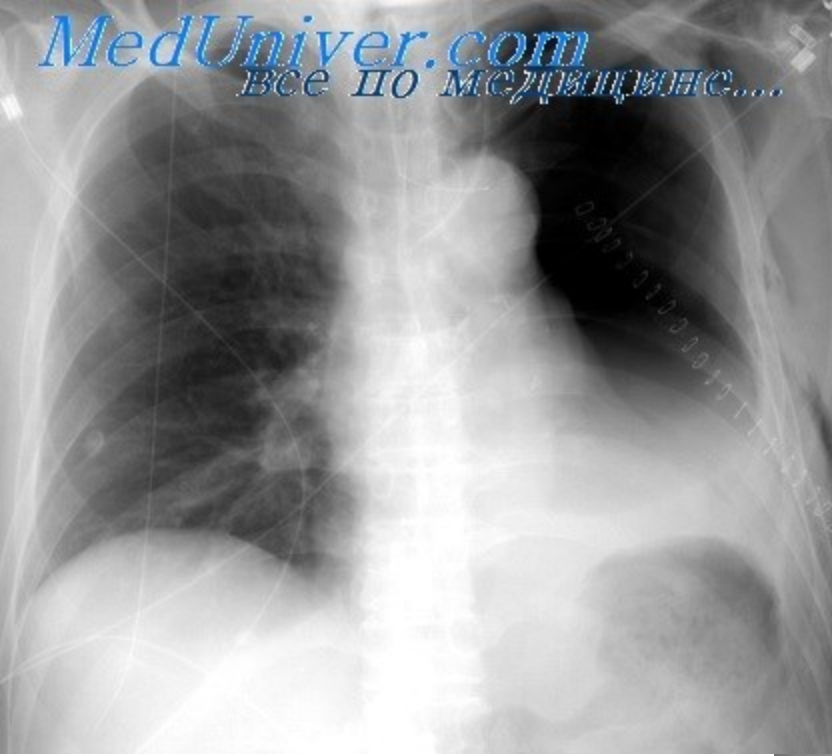
Механический

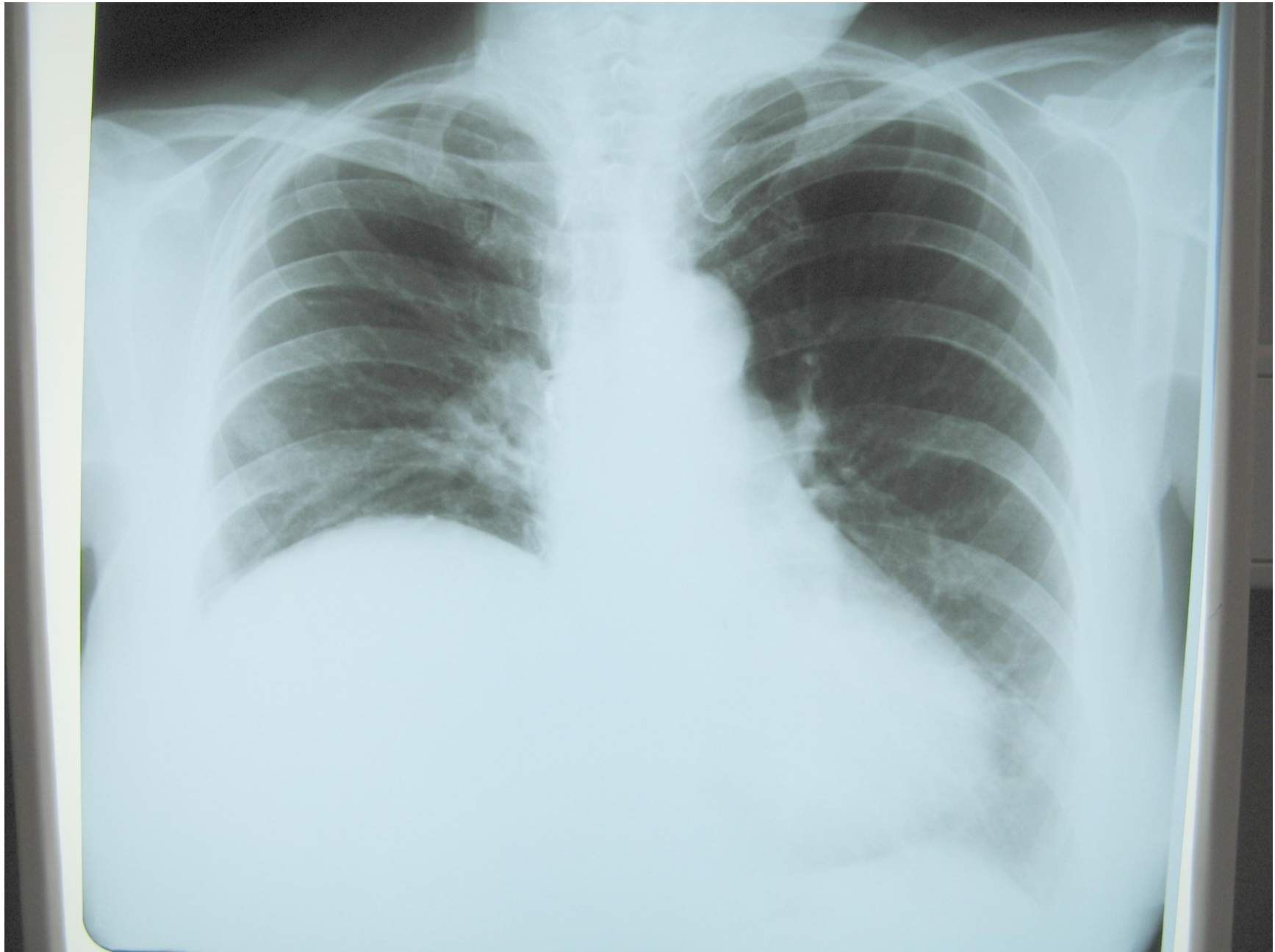

Шов Фридриха



Шов Гарре—Талька





ОПРЕДЕЛЕНИЕ ЭМПИЕМЫ ПЛЕВРЫ

Эмпиема плевры (гнойный плеврит, пиоторакс) – скопление гноя или жидкости с биологическими признаками инфицирования в плевральной полости с вовлечением в воспалительный процесс париетальной и висцеральной плевры и вторичной компрессией легочной ткани.

Условиями возникновения а) наличие жидкости в плевральной полости в результате плеврита, гидроторакса, травмы; б) инфицирование плевральной полости и развитие гнойного воспаления; в) отсутствие условий для расправления коллабированного легкого (спайки плевральной полости, склеротические процессы в легочной паренхиме).

Классификация эмпием плевры

I. По клиническому течению

А. острые (длительность заболевания до 8 недель)

Б. хронические (более 8 недель)

II. По характеру экссудата

А. гнойные

Б. гнилостные

III. По характеру микрофлоры

А. специфические (туберкулезные, грибковые)

Б. неспецифические (стафилококковые, диплококковые, анаэробные)

В. Вызванные смешанной микрофлорой

ЭМПИЕМА ПЛЕВРЫ (гнойный плеврит, пиоторакс)

По наличию деструкции легкого:

- Эмпиема плевры без деструкции легкого (простая)
- Эмпиема плевры с деструкцией легкого
- Пиопневмоторакс

Сообщение с внешней средой:

- Закрытые
- Открытые:
 - с бронхоплевральным свищом;
 - с плеврокожным свищом;
 - с бронхоплеврокожным свищом;

По распространённости:

- ❖ свободный (распространённый)
 - -тотальный,
 - -субтотальный
- ❖ осумкованный (отграниченный)
 - однокамерный,
 - многокамерный,
 - междолевой
 - верхушечный
 - парамедиастинальный
 - наддиафрагмальный
 - пристеночный

СТАДИИ ЭМПИЕМЫ ПЛЕВРЫ

- Стадия экссудативная - накоплением инфицированного экссудата в плевральной полости.
- Стадия фибринозно-гнойная - выпадение фибрина с образованием сращений и формированием гнойных карманов.
- Стадия организации характеризуется активацией пролиферации фибробластов - возникновение плевральных спаек, фиброзных перемычек, формирующих карманы, снижение эластичности листков плевры, рубцевании плевральной полости (замуровывание лёгкого, единичные полости за счет бронхоплевральных свищей)

Три морфологические стадии по В.К.Белецкому:

I – фибринозного плеврита;

II – фибринозно-гнойного плеврита;

III – репаративная (стадия оформления грануляционной ткани).

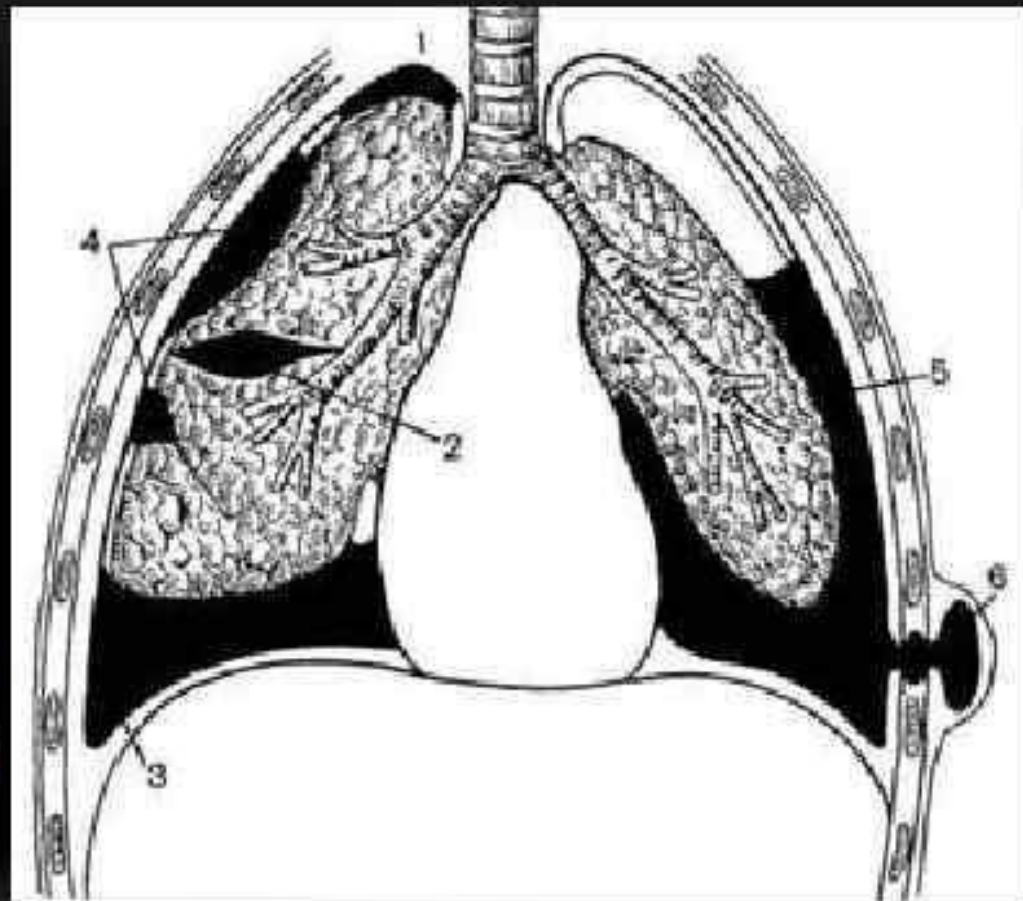
Гнойное воспаление плевры может перейти на легкое, поражая вначале кортикальные отделы, а в последующем и глубокие, что может в итоге привести к развитию плеврогенного цирроза легкого.

Если опорожнение плевральной полости от гноя не сопровождается расплавлением легкого, то между легким и париетальной плеврой образуется остаточная полость, ведущая в последующем к развитию хронической эмпиемы (через 2 – 3 месяца). Сроки эти условные, т.к. они определяются состоянием стенок эмпиемы и особенно легочного очага. При острой эмпиеме полость имеет тонкую стенку, состоящую из 2-х слоев: поверхностного – пиогенного из грануляционной ткани и глубокого – образованного собственно воспалительно-инфильтративными слоями плевры.

Если в воспалительной зоне преобладают альтеративно-экссудативные процессы, то даже при длительном течении заболевания (более 3 месяцев) воспаление плевры следует рассматривать как острое.

Эмпиема плевры

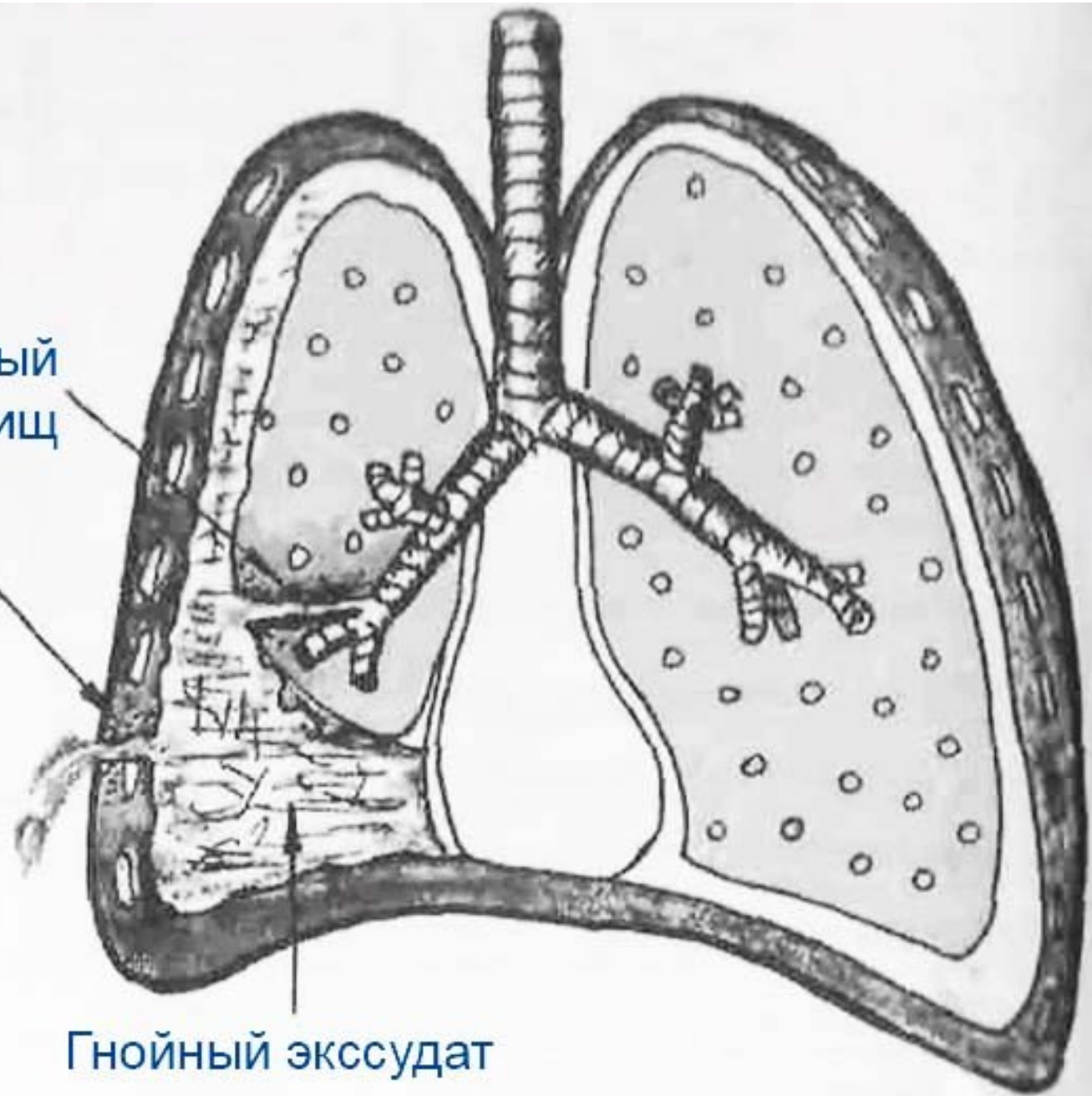
- 1. веретеновидная
- 2. междолевая
- 3. базальная
- 4. пристеночная
- 5. пневмоторакс
- 6. прорыв гноя под кожу (осложнение)



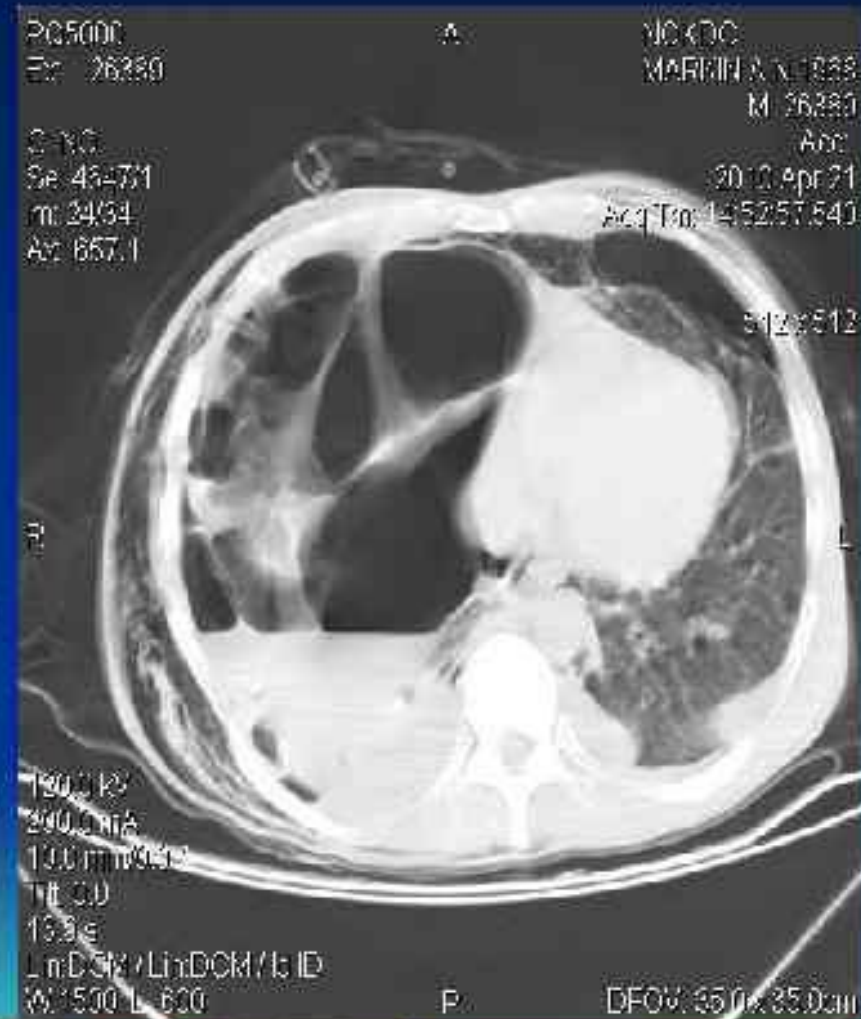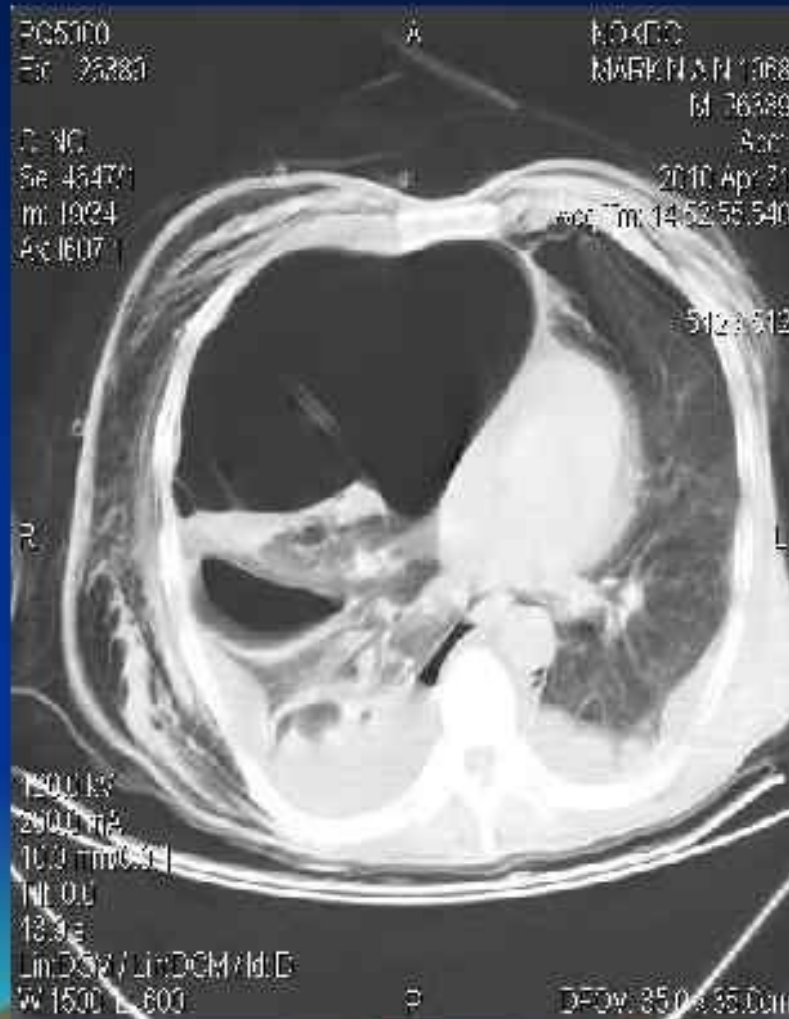Плевро-пульмональный свищ

Плевро-торакальный свищ

Гнойный экссудат



Напряженный пиопневмоторакс справа



Лечение

Основные задачи лечения острых эмпием плевры:

- 1 – уменьшение гнойной интоксикации путем удаления гноя;
- 2 – ликвидация гипоксемии;
- 3 – улучшение деятельности сердца путем расправления легкого с больной стороны;
- 4 – стимуляция иммунобиологических сил больного;
- 5 – создание в плевральной полости неблагоприятных условий для развития микробов;
- 6 – создание благоприятных условий для регенерации тканей.

Консервативное лечение – повторные пункции плевральной полости с введением а/б (используется при ограниченных, пристеночных, без деструкции легких, без фибринозного компонента в гнойном экссудате).

Излечение в 85% случаев.

Основной принцип лечения эмпием

- Консервативные методы при острой эмпиеме
- Оперативные методы при хронической эмпиеме

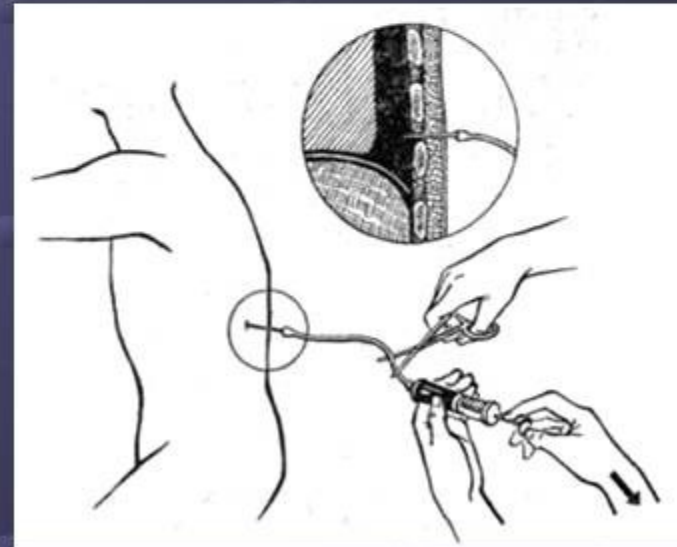
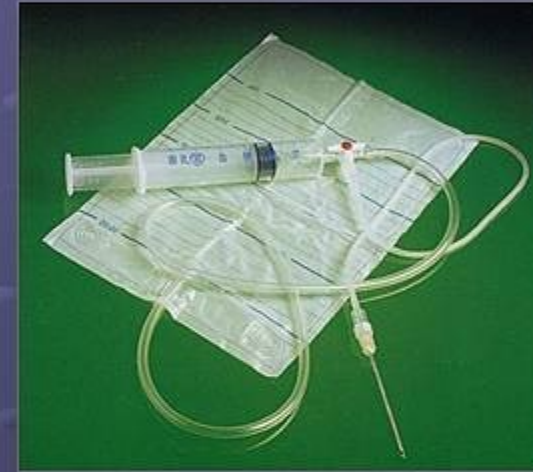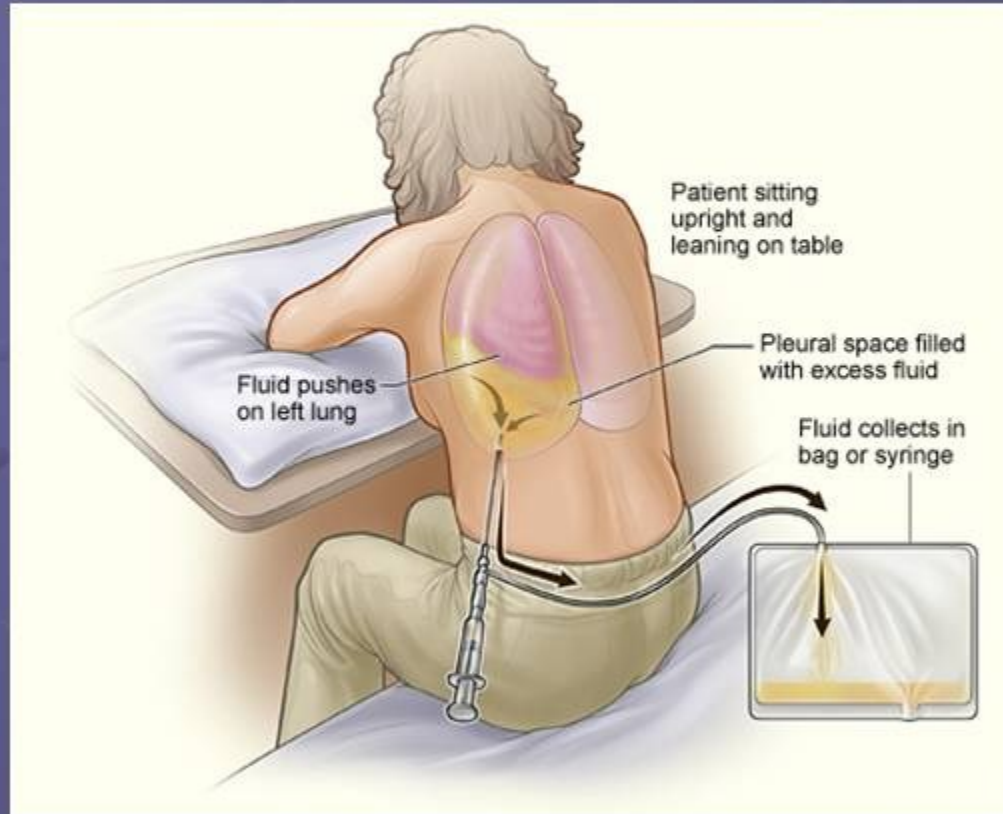
Методы лечения эмпием:

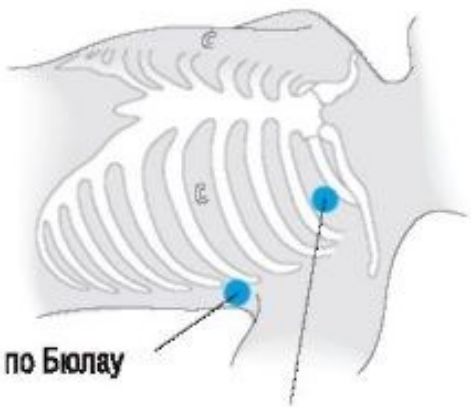
- Закрытые (пункции, различные варианты закрытого дренирования)
- Открытые (торакотомии с некрэктомией)

Лечение острой эмпиемы

Основа – закрытые методы с эвакуацией гноя путем плевральной пункции, дренирования с пассивной или активной аспирацией, расправлением легкого, промыванием плевральной полости раствором антисептиков и введением по показаниям протеолитических ферментов.

Плевральная пункция

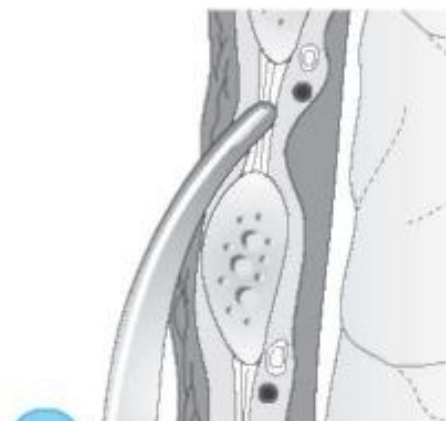




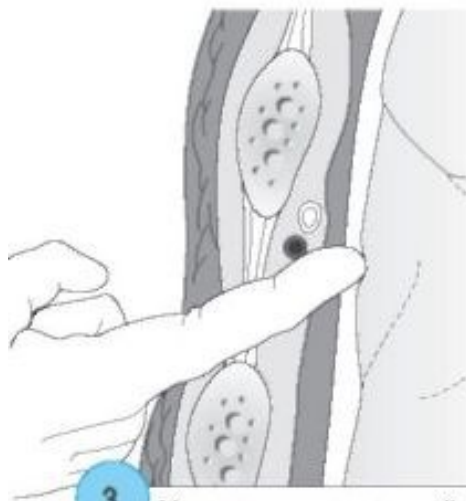
Доступ по Бюлау

Доступ по Мональди

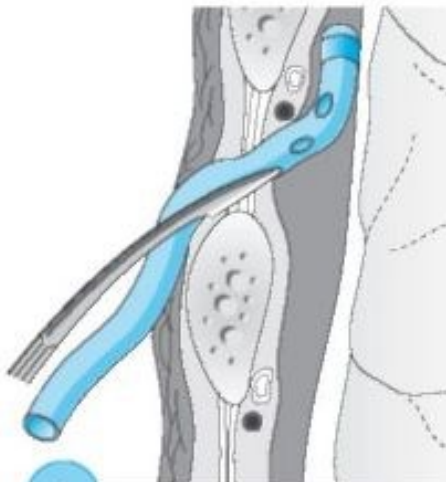
1 Место пункции для дренирования плевральной полости



2 После рассечения кожи препарировать ткани тупым методом «вслепую» в направлении вышележащего межрёберного промежутка

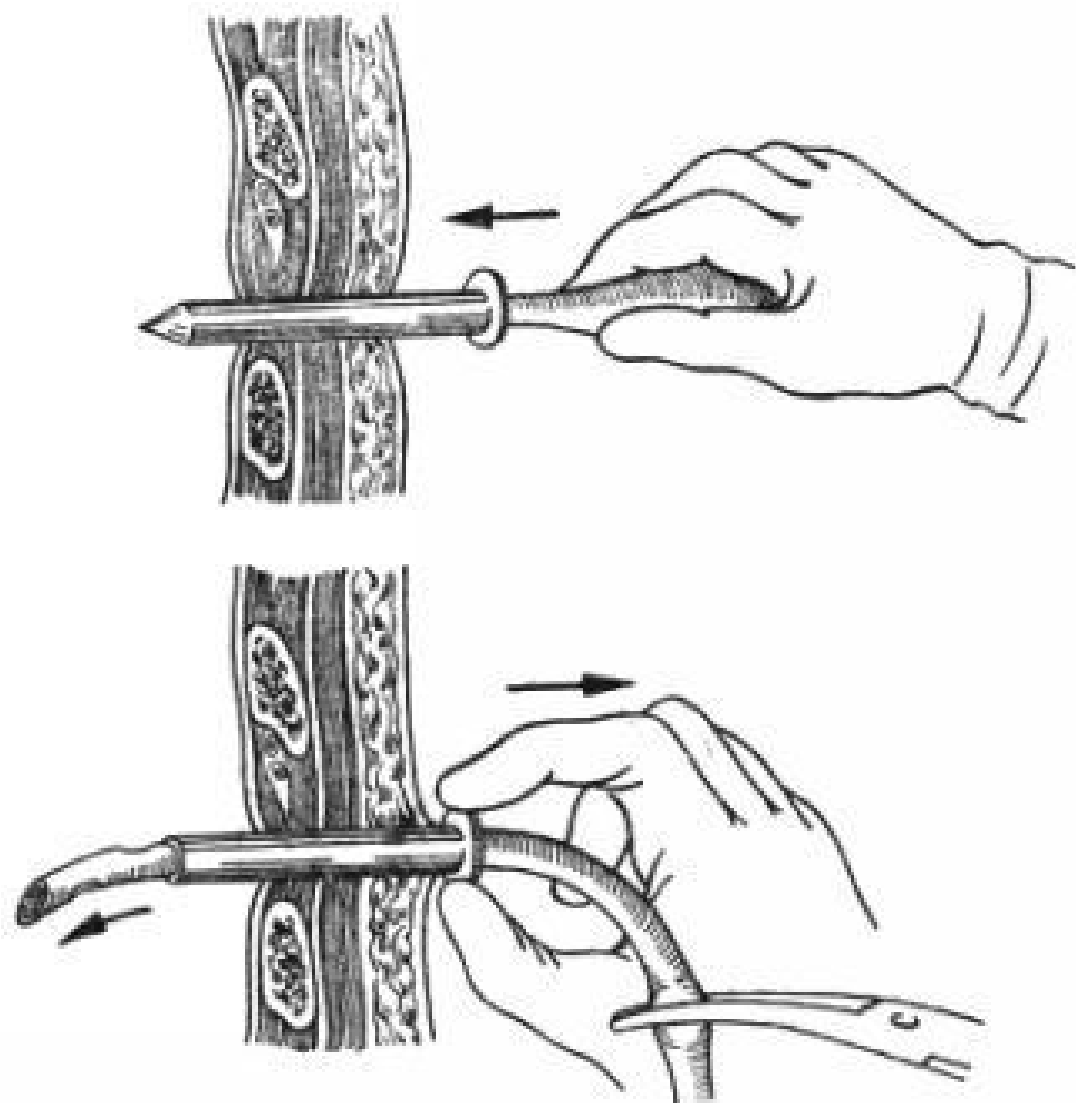


3 Установить дренажный канал и перфорировать плевру

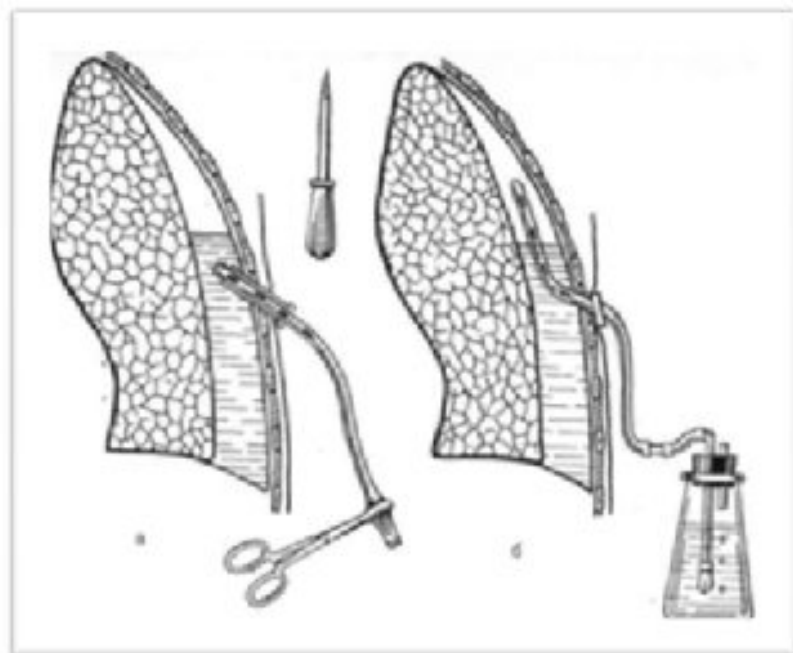


4 Дренажную трубку с зажимом ввести в плевральную полость

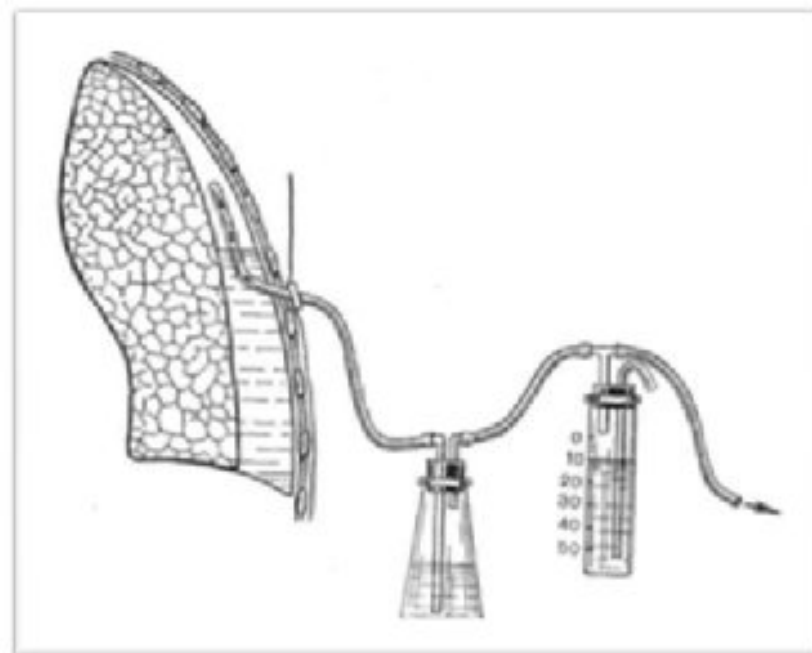
Дренирование плевральной полости



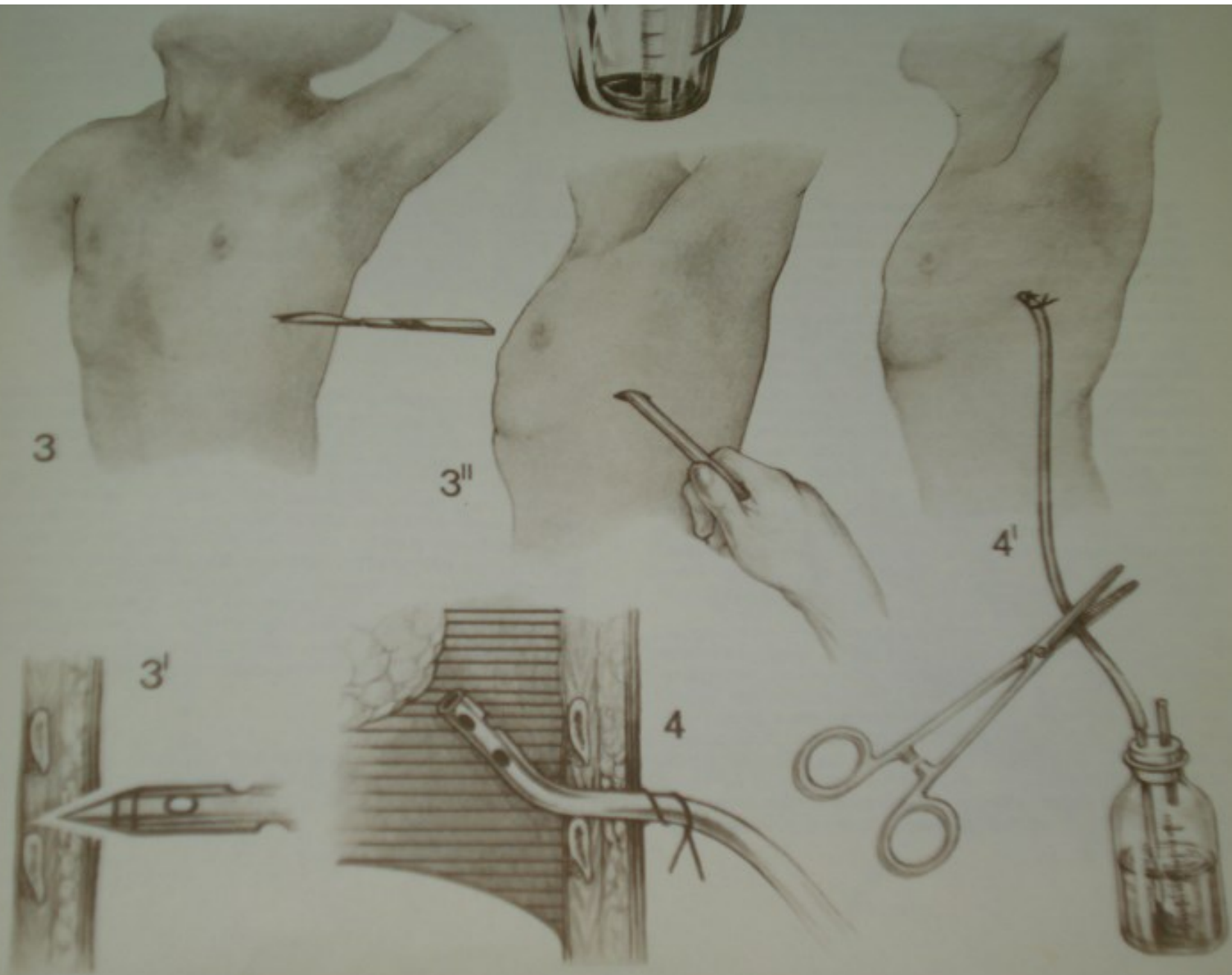
Введение дренажа через межреберное пространство при помощи троакара



Дренаживание плевральной полости (торакоцентез). а - проведение дренажной трубки в плевральную полость с помощью троакара; б - пассивное дренаживание по Бюлау.



Дренаживание плевральной полости с активной аспирацией к системе подключен водный манометр



Лечение хронической эмпиемы

Основными задачами оперативного лечения хронической эмпиемы является:

- Ликвидация остаточной полости**
- Закрытие трахеобронхиального свища**

Принципы оперативного лечения хронических эмпием плевры

1. Торакопластика (устранение остаточной полости путём мобилизации грудной стенки за счёт удаления рёберного каркаса и приближения её к поверхности спавшегося, прикрытого висцеральной швартой лёгкого)
2. Мышечная пластика (ликвидация обычно небольшой остаточной полости путём заполнения её мышечным лоскутом на питающей ножке)
3. Декортикация лёгкого (удаление висцеральной шварты сдавливающей лёгкое), нередко сочетающееся с удалением париетальной шварты (плеврэктомией) и необратимо изменённых частей лёгкого, несущих бронхоплевральные свищи

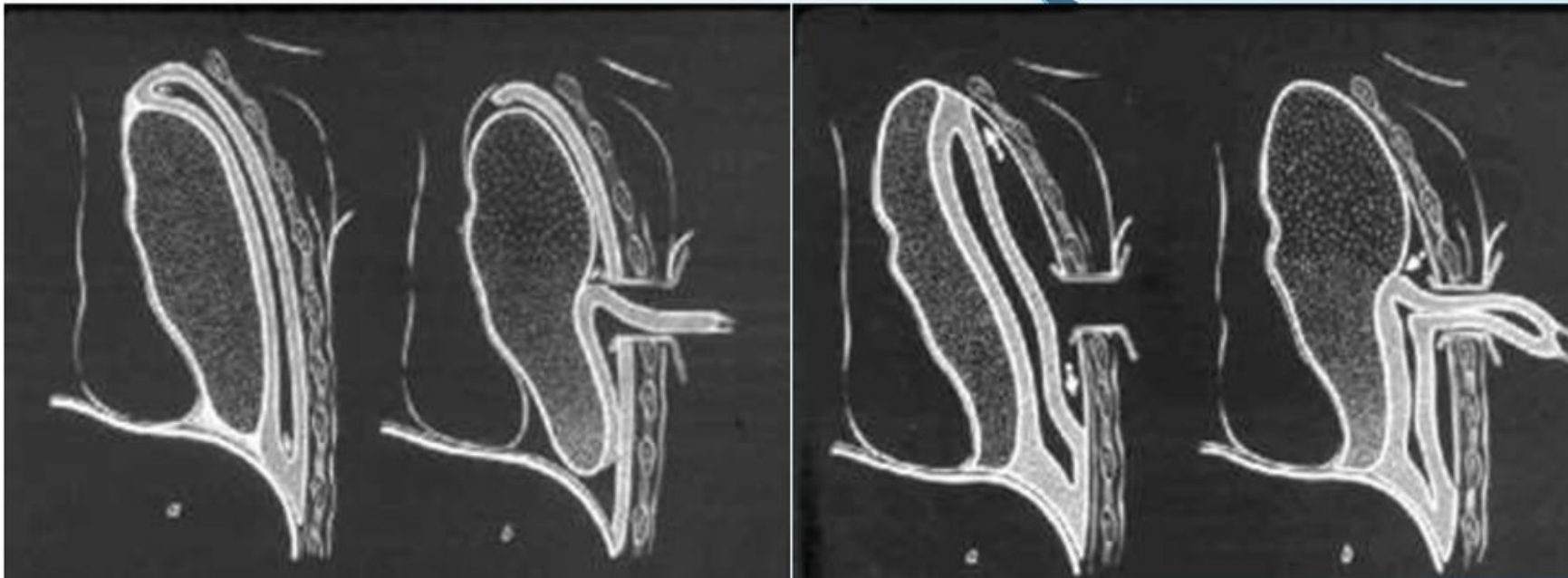
Способы ликвидации остаточной полости

- **Плеврэктомия** – иссечение эмпиемного плеврального мешка, освобождение легкого от шварт (декортикация) с последующим расправлением легкого
- **Торакопластика** (экстра- и интраплевральная) по Шеде, Хеллеру-Линдбергу, Эстландеру, Богушу, Бьерку (остеопластическая)
- **Пластические операции** – заполнение остаточной полости тканями: скелетные мышцы, диафрагма, часть мягких тканей грудной стенки на ножке, жировая клетчатка, перемещенный большой сальник и т.д.)
- **Широкое вскрытие** остаточной полости с резекцией покрывающих ее ребер и части шварт париетальной плевры и после удаления некротизированных тканей заполнение образовавшейся открытой раны марлевыми тампонами?, мышечная пластика по Абражанову
- **Комбинированные операции:** сочетание плеврэктомии с резекцией легкого и плеврэктомии.

ЛЕЧЕНИЕ ЭМПИЕМЫ ПЛЕВРЫ с бронхиальным свищом

- ▶ Ликвидация бронхо-плеврального сообщения: временная пломбировка бронха (поролоновой губкой на срок 2-3 недели), пломбировка цианкрилатными композициями; введение гелевых композиций под слизистый слой
- ▶ Санация плевральной полости
 - закрытое дренирование и активная аспирации
 - открытое дренирование (торакастома)
 - декортикация легкого, плеврэктомия, резекция участка легкого, несущего свищ

Плеврэктомия с декортикацией легкого



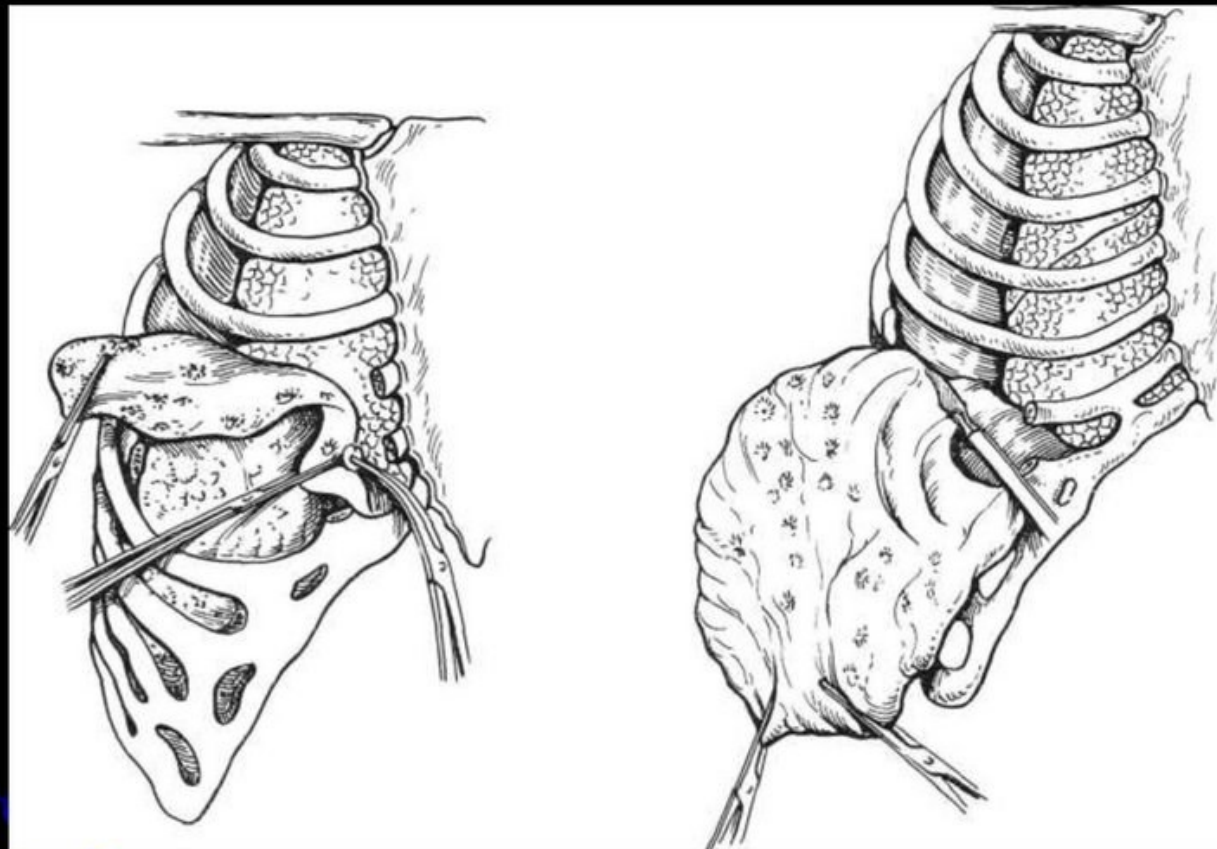


Рис. Плеврэктомия (удаление мешка эмпиемы).

а — выделение висцеральной стенки мешка эмпиемы;
б — отсечение мешка эмпиемы в области реберно-диафрагмального синуса.

Торакопластика — облитерация плевральной полости путем сближения грудной стенки и поджатого легкого — эффективный метод лечения эмпиемы плевры.

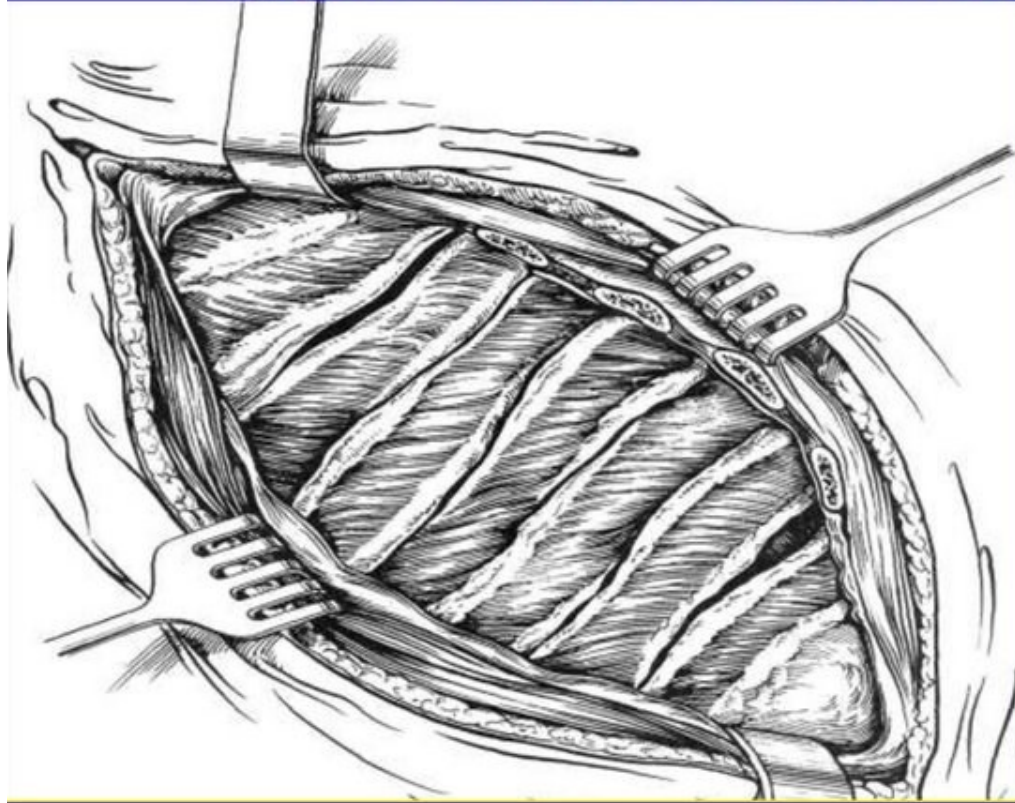


Рис. Лестничная торакопластика по Линбергу является одной из разновидностей интраплевральной торакопластики .

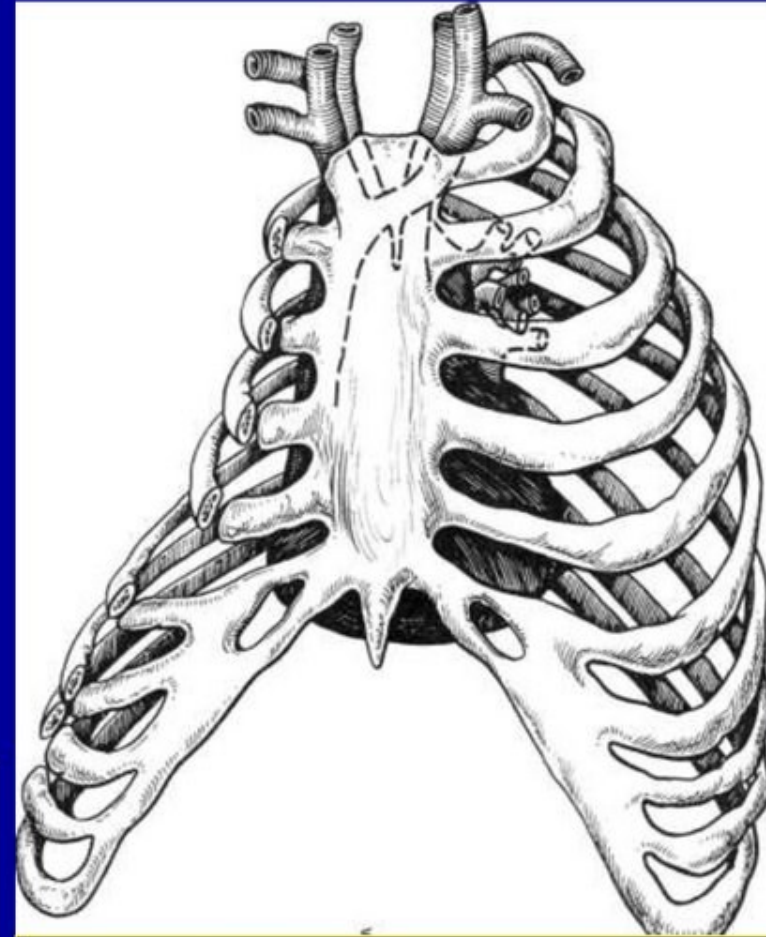
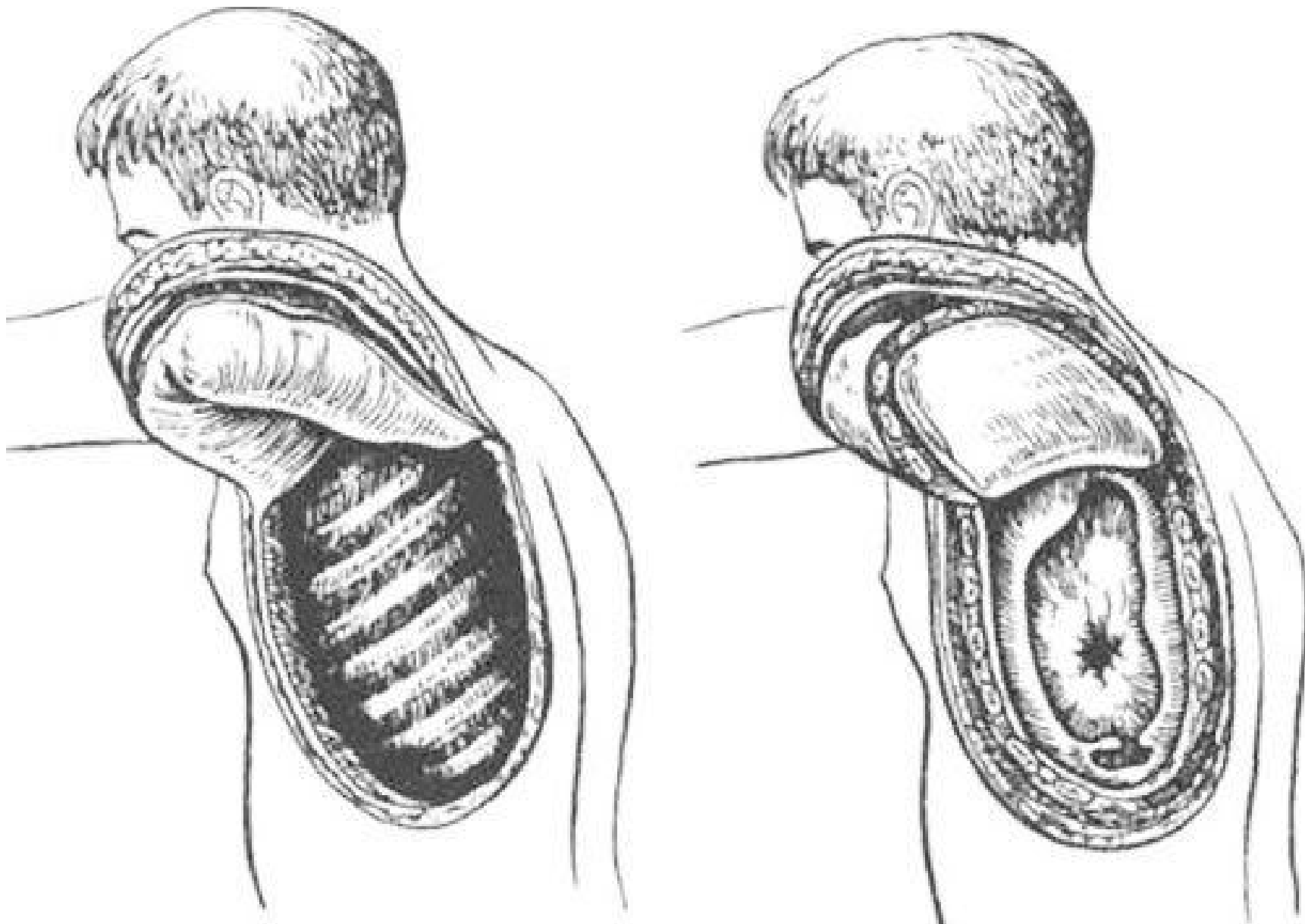
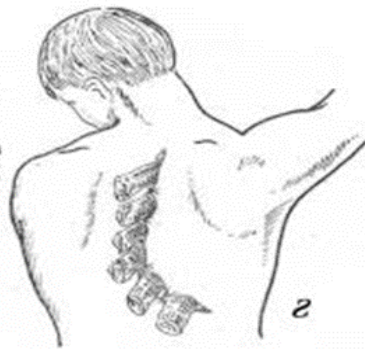
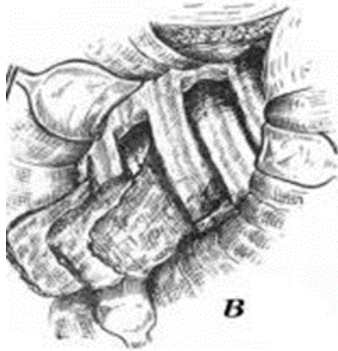
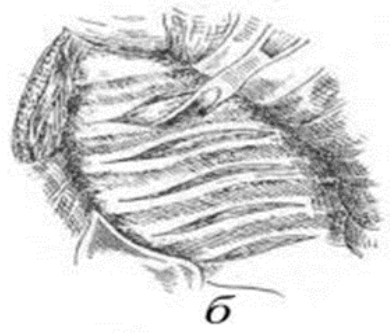
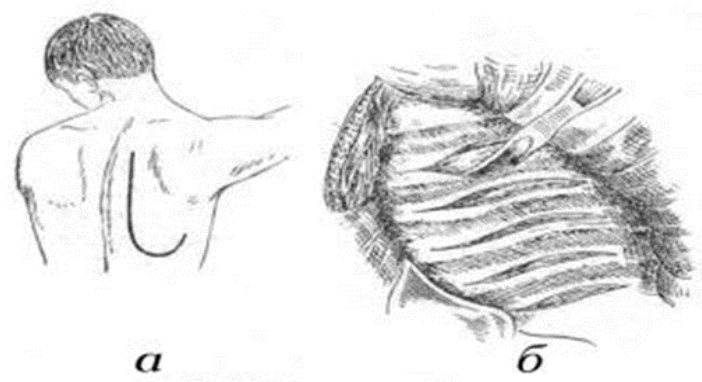


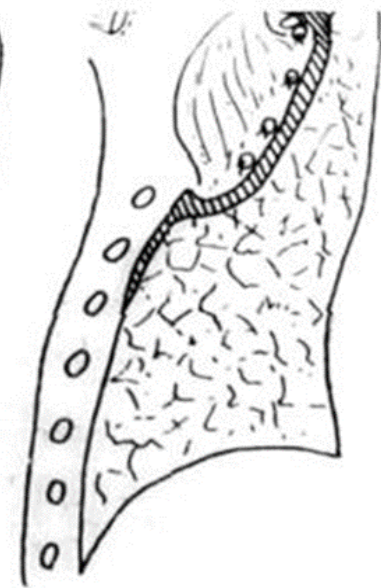
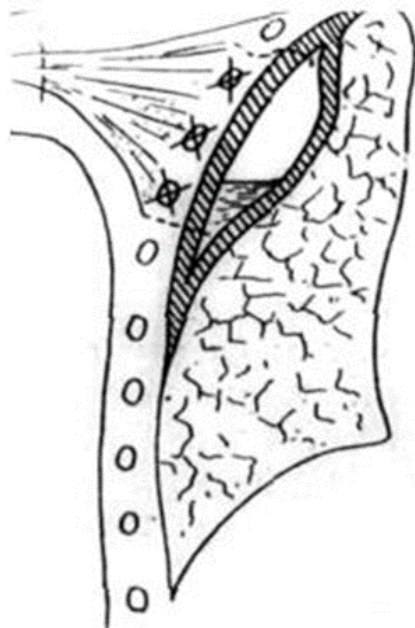
Рис. Вид грудной клетки после торакопластики.

Торакопластика по Шеде





Торакопластика по Линдбергу



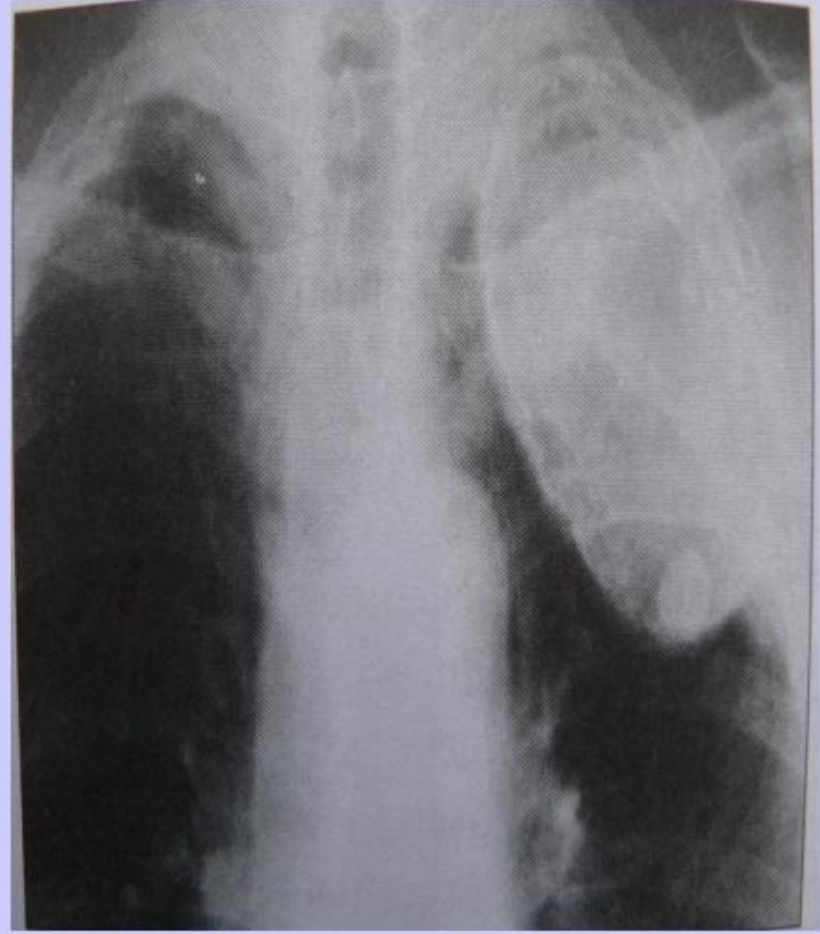
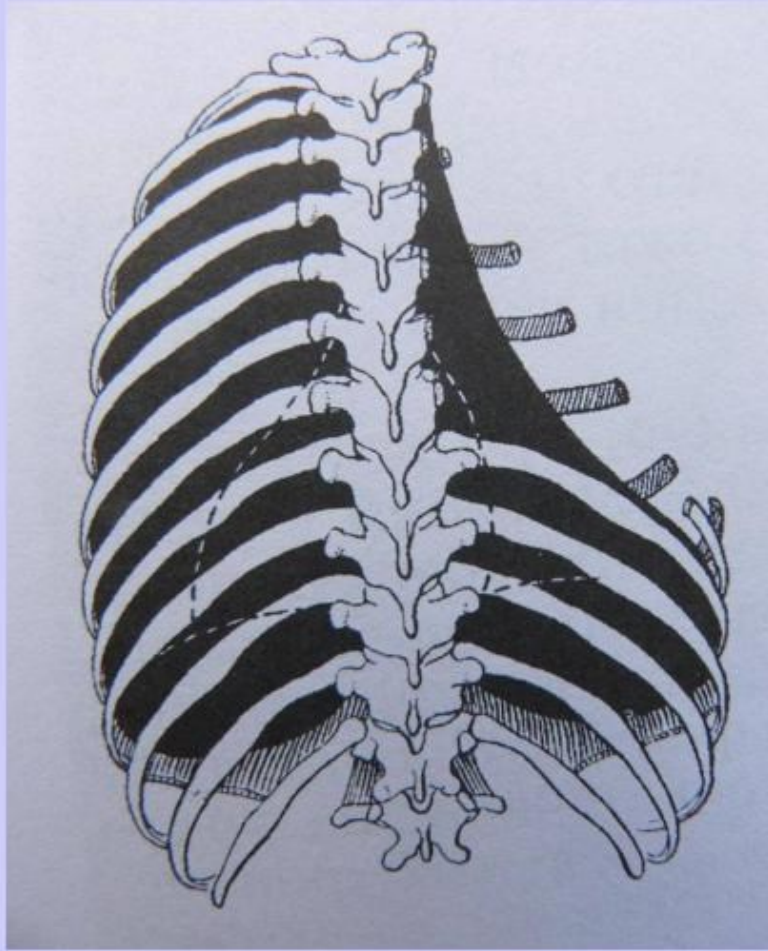
Торакопластика по Линдбергу

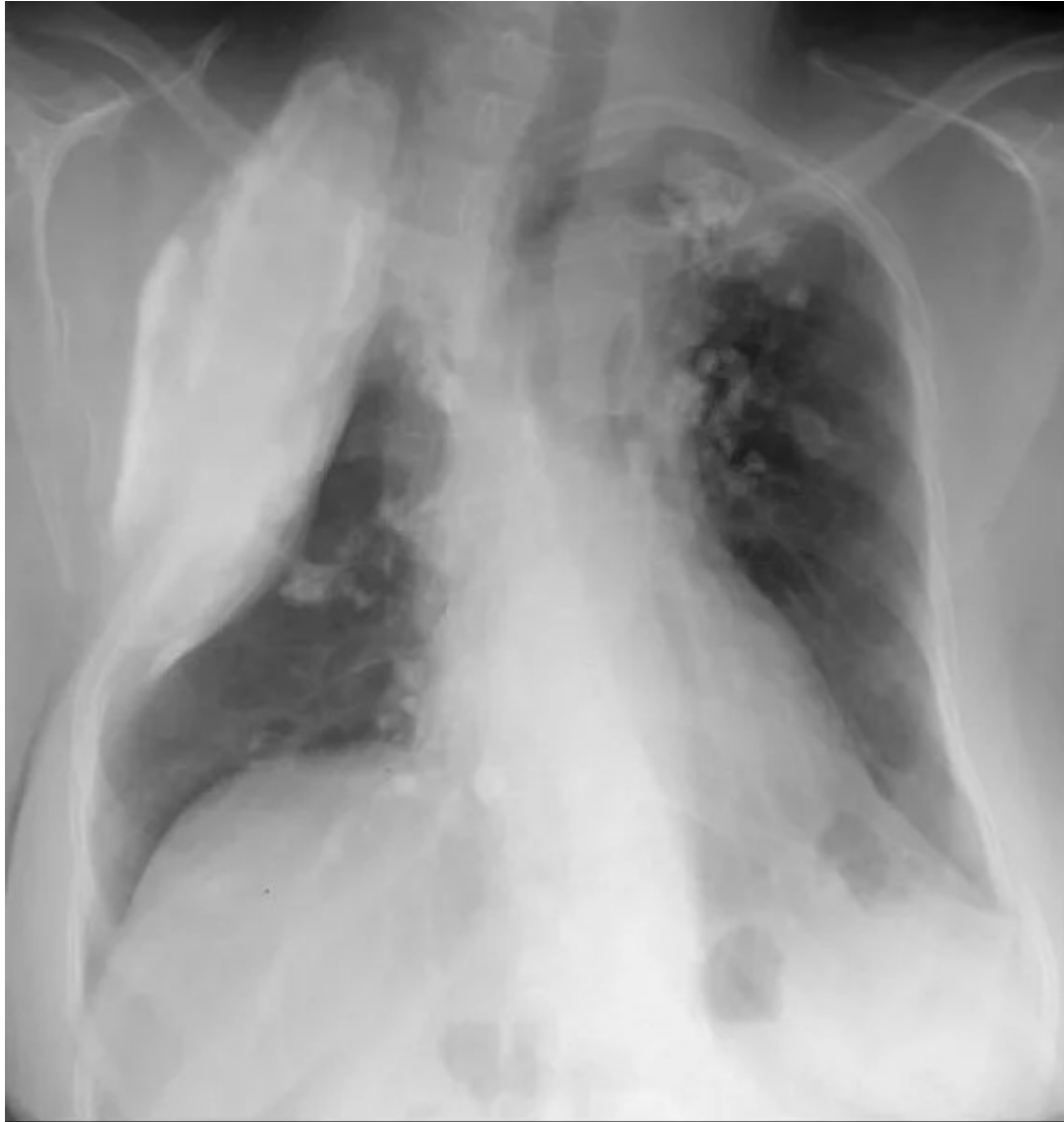

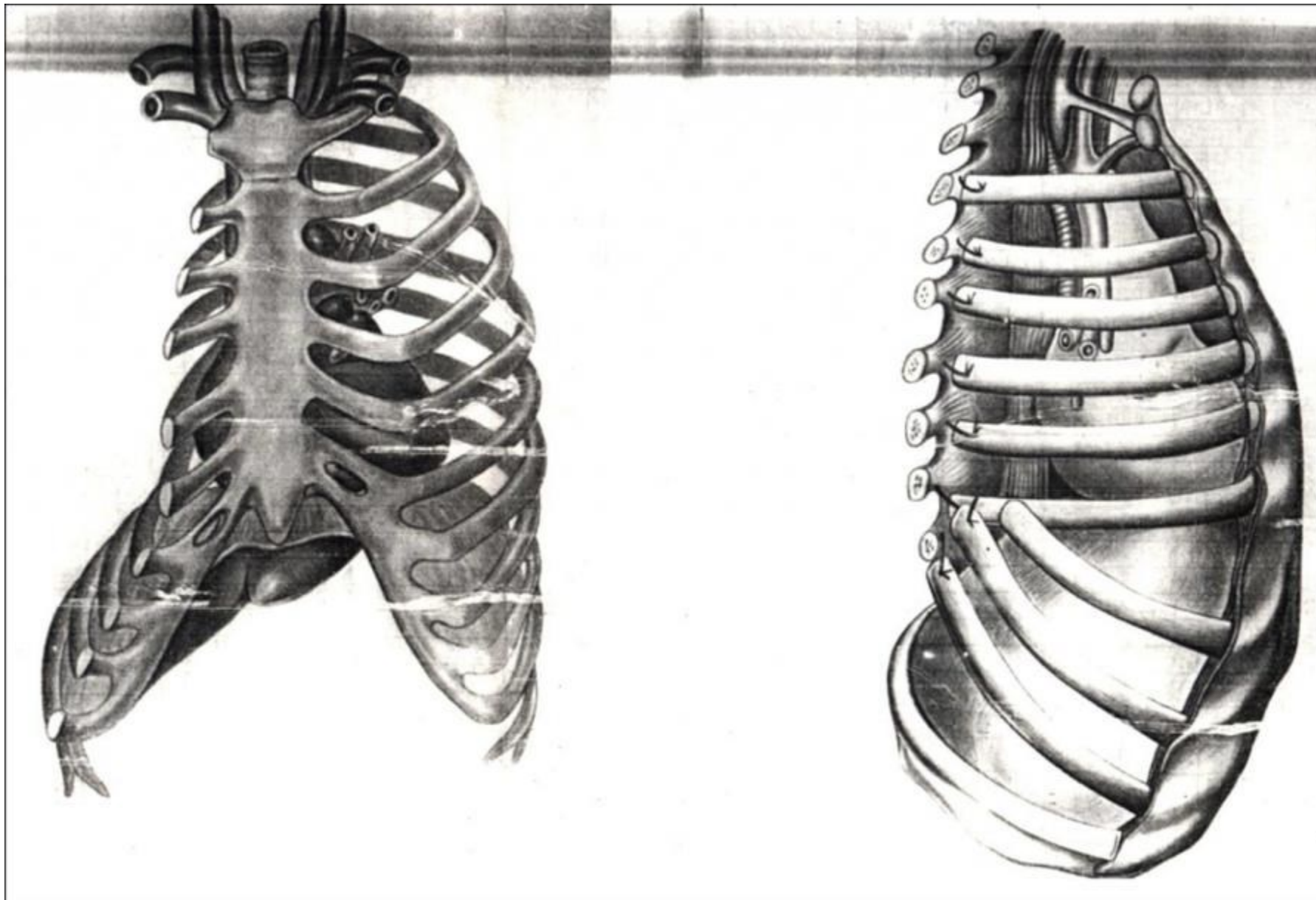
Figure A

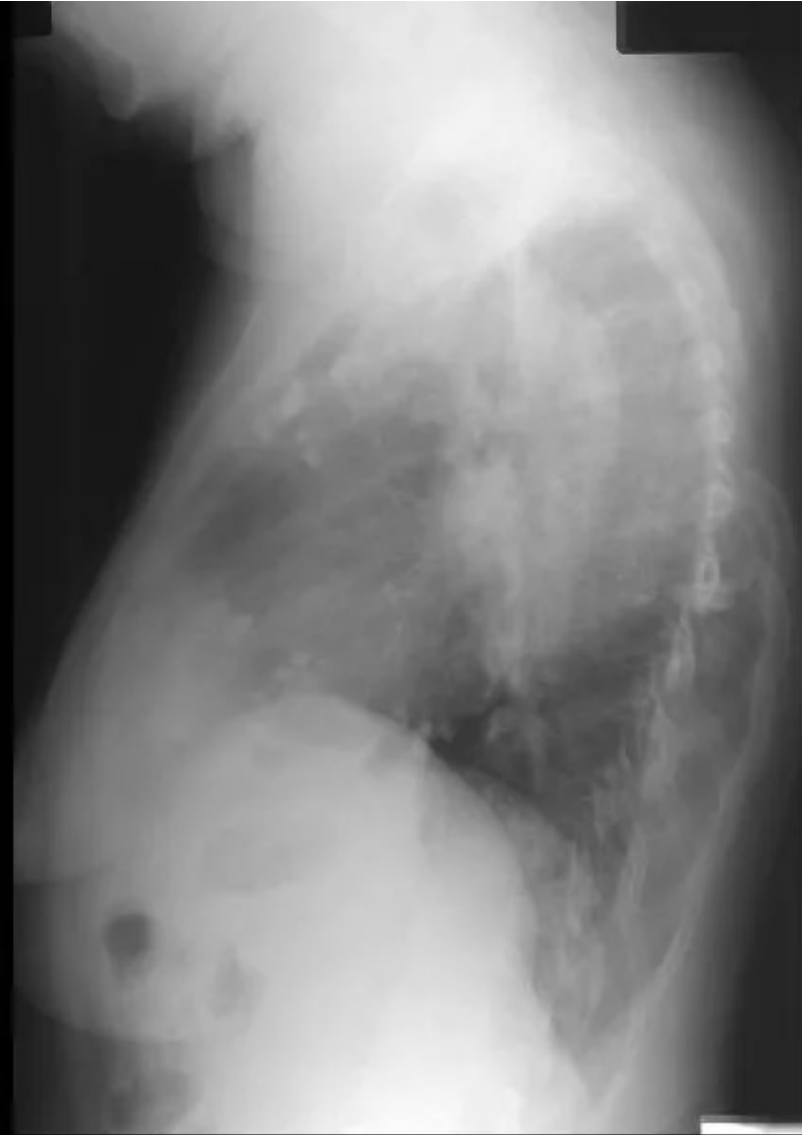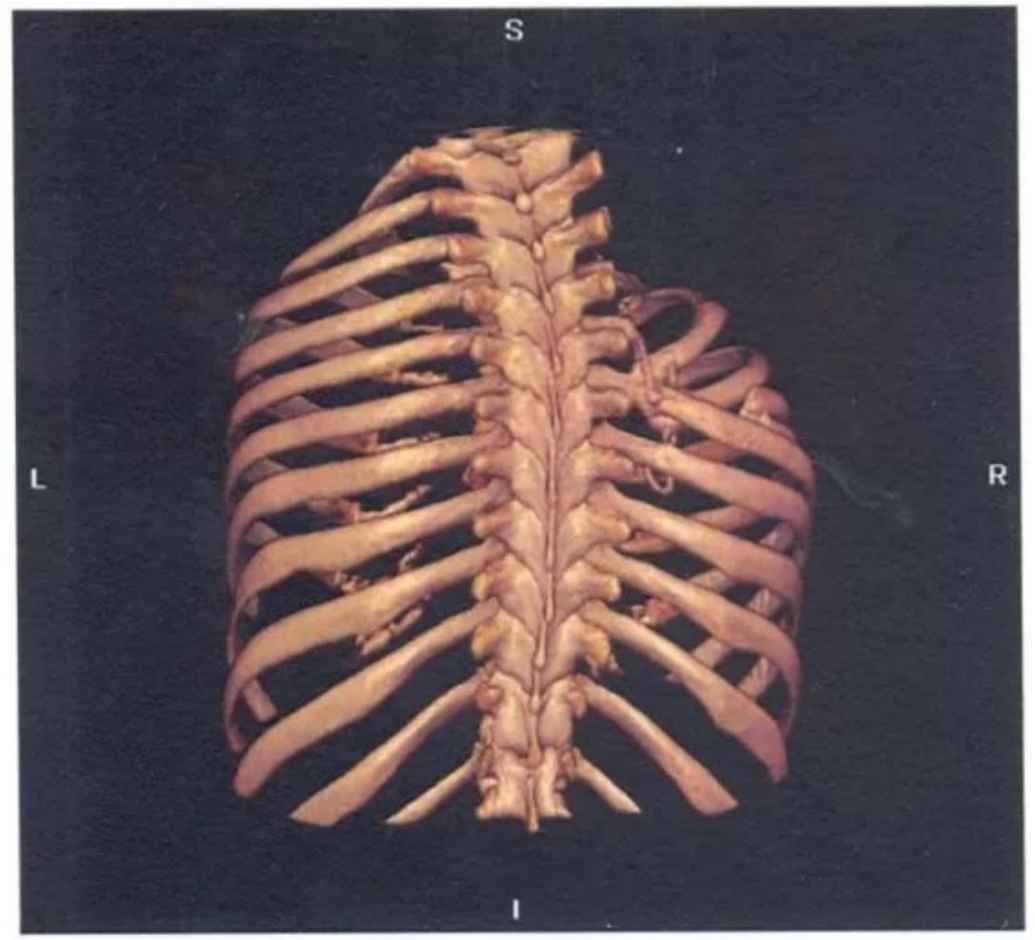
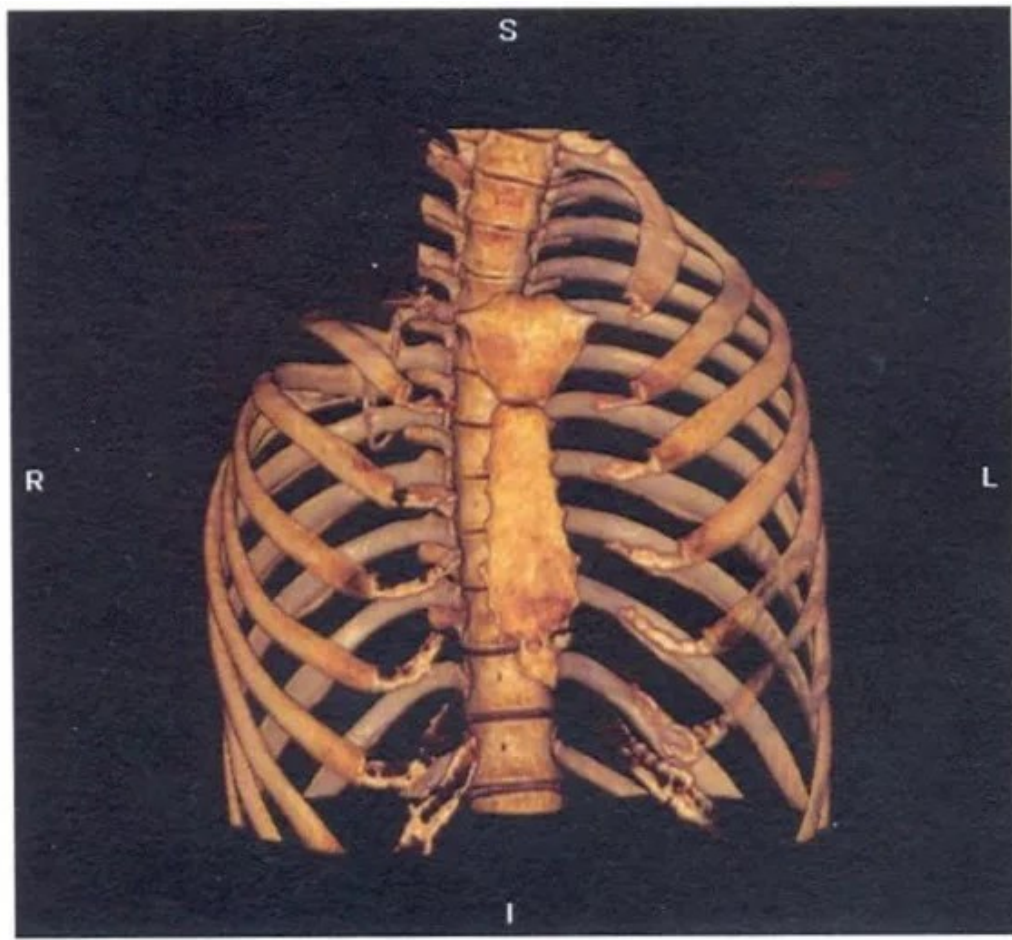


Figure B



Остеопластическая торакопластика по Бьерку

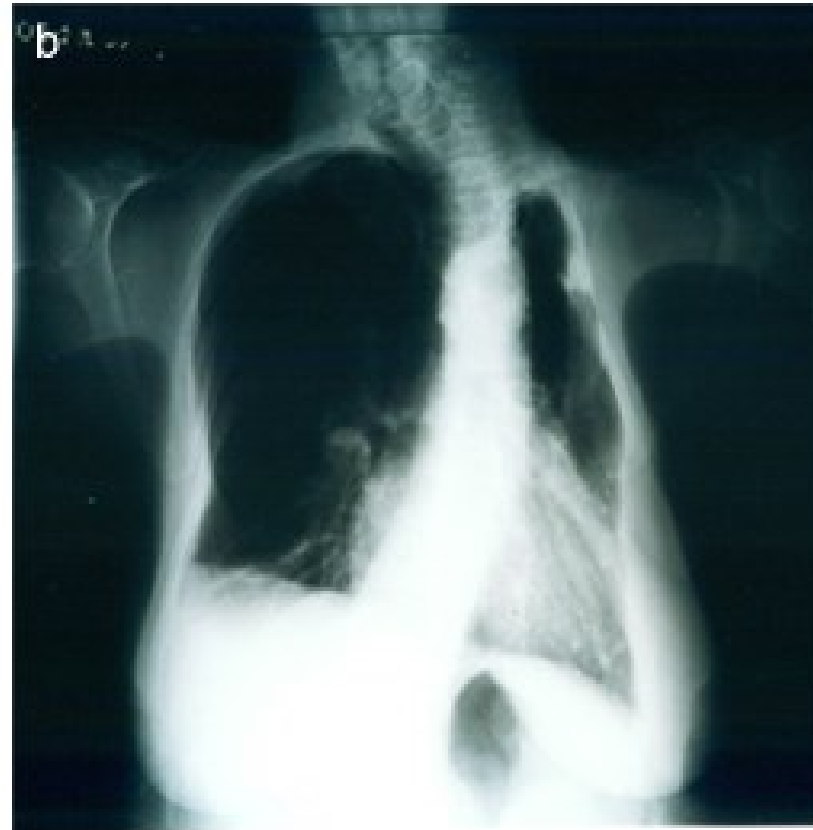
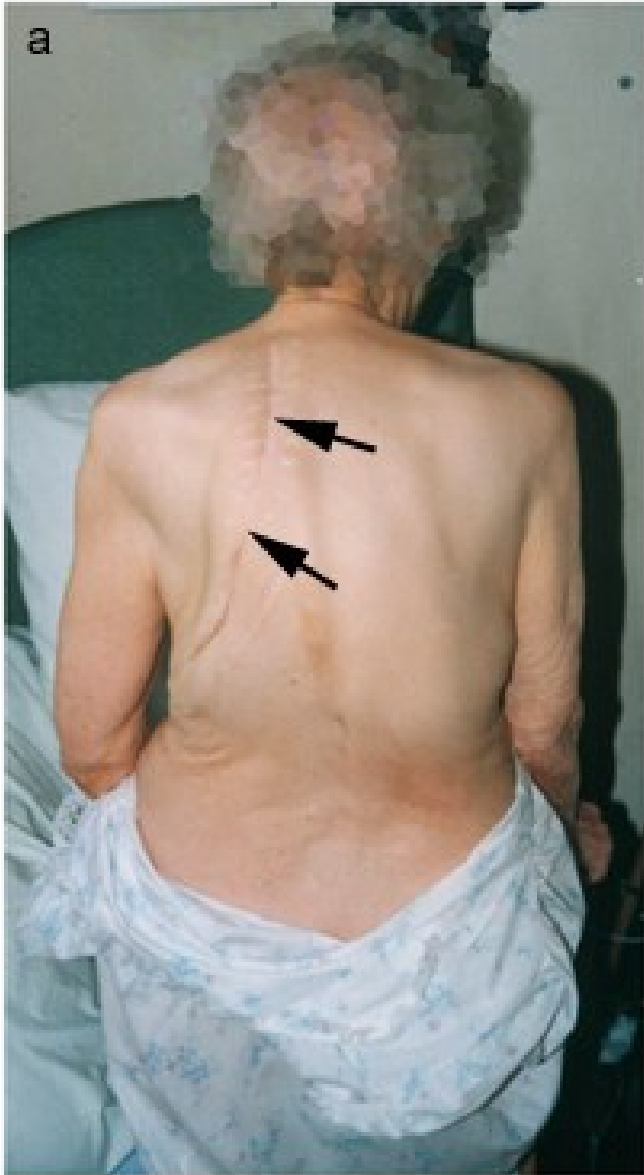


Мультиспиральная компьютерная томограмма легких больной Б. после остеопластической торакопластики. 3D моделирование грудной клетки. Грудная клетка деформирована вследствие остеопластической торакопластики, задние отрезки верхних трех ребер низведены и фиксированы к VII ребру.

Рис. 4

Торакопластика при туберкулезе



Мышечная пластика была предложена Абражановым в 1900 г. для закрытия бронхиальных свищей, а затем ее стали применять и для лечения эмпием.

В частности, Киршнер в 1921 г. разработал пластику верхних эмпием грудными мышцами. Принцип метода заключается в резекции ограниченного участка ребер, создании окна в стенке гнойной полости, введении в полость мышцы на ножке и фиксации ее ко дну полости. Успех обеспечивается только в том случае, если мышца выполняет всю полость.

Преимущества мышечной пластики перед торакопластикой неоспоримы, потому что ребра не удаляются и калечение больного невелико. Операция состоит из меньшего количества этапов и, что особенно важно, она эффективна при наличии бронхиальных свищей.

Источник: <https://medicalplanet.su/xirurgia/720.html> MedicalPlanet

