

---

**Фасции,  
клетчаточные пространства**

**Кафедра оперативной хирургии и  
топографической анатомии**

# Фасция (лат. fascia – повязка)

---

**оболочка из плотной волокнистой соединительной ткани, покрывающая мышцы, сосуды, нервы, некоторые внутренние органы и образующая их фасциальные ложа, влагалища, а также выстилающая клетчаточные пространства.**

# Классификация фасций

(по топографии, по строению и по происхождению)

---

Виды фасций по топографии (И.И. Каган 1997):

- **поверхностные**
- **собственные**
- **мышечные**
- **органные**
- **внутриполостные**

# Виды фасциальных вместилищ:

---

1. Фасциальные ложа

2. Фасциальные влагалища:

мышечные

сухожильные,

сосудистые

нервные

3. Клетчаточные пространства

4. Клетчаточные щели

## Фасциальные ложе:

---

- ◎ **Фасциальное ложе** – вместилище для группы мышц, образованное собственной фасцией, ее межмышечными и глубокими пластинками.
- ◎ **Костно-фиброзное ложе** – фасциальное ложе, в образовании которого принимают участие, кроме собственной фасции и ее отрогов, надкостница кости.

## **Фасциальное влагалище -**

---

вместилище для мышцы, сухожилия, сосудисто-нервного пучка, образованное одной или несколькими фасциями.

**Клетчаточное пространство** – объемное скопление клетчатки между фасциями одной или нескольких областей.

**Клетчаточная щель** – вытянутый в одном направлении или плоский промежуток между фасциями соседних мышц, содержащий рыхлую клетчатку.

# Поверхностная фасция (подкожная) –

тонкая, покрывает тело, тесно связана с подкожной клетчаткой, образует остов для кровеносных и лимф. сосудов, нервов

## Собственная фасция

плотная, расположена под поверхностной, покрывает мышцы и образующая фасциальные ложа/футляры



## Мышечная фасция–

покрывает отдельную мышцу образует её фасциальное влагалище (перимизий)

## Органная фасция –

висцеральная, покрывает внутренний орган образует его фасциальный футляр

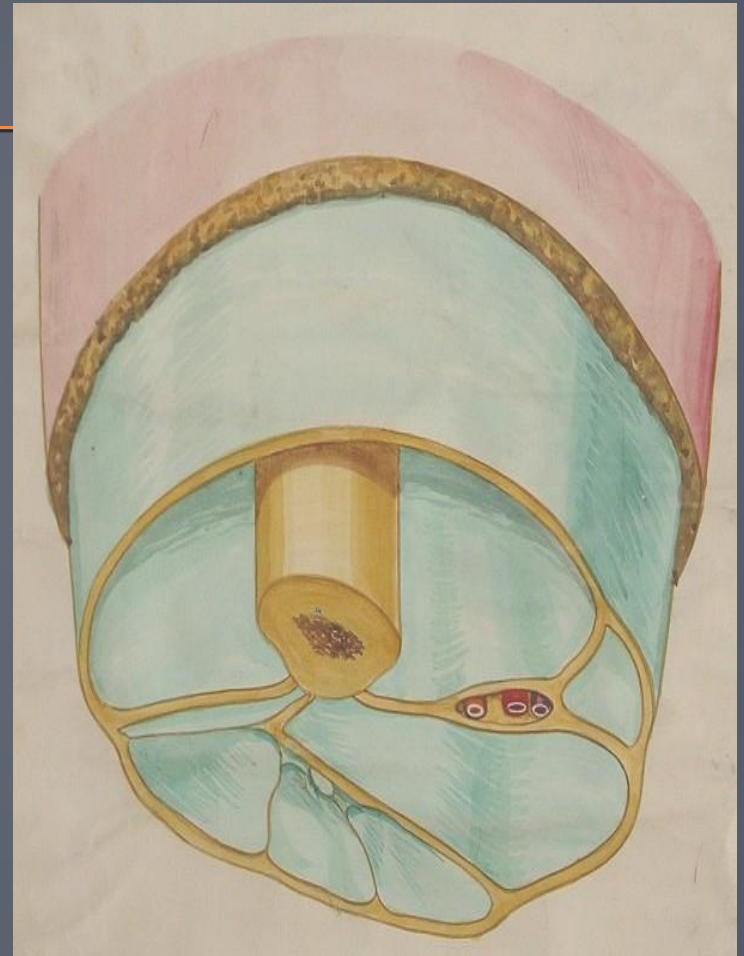
**Внутриполостная фасция** - париетальная, выстилает изнутри стенки полостей тела (внутригрудная, внутрибрюшная)





# Клетчатка –

рыхлая волокнистая соединительная ткань, окружающая органы и заполняющая щели между мышцами и фасциальными футлярами, сосудами, нервами и влагалищами обеспечивает возможность изменения их объема и положения.



# Клетчаточные пространства –

промежутки между различными анатомическими образованиями, содержащие рыхлую клетчатку, в которых могут проходить сосуды и нервы.

Подкожные, под- и межфасциальные, под- и межсерозные, около-костные, -суставные, -судистые, -невральные, околоорганные



### **3 закона построения сосудистых влагалищ (по Н.И. Пирогову «Хирургическая анатомия артериальных стволов и фасций»)**

---

**I – Все сосудистые влагалища образованы фасциями мышц, расположенных возле сосудов**

**II – Сосудистое влагалище имеет форму трехгранной призмы (в поперечном разрезе – треугольника)**

**III – Вершина призмы, как правило, непосредственно соединяется с близлежащей костью или капсулой сустава**

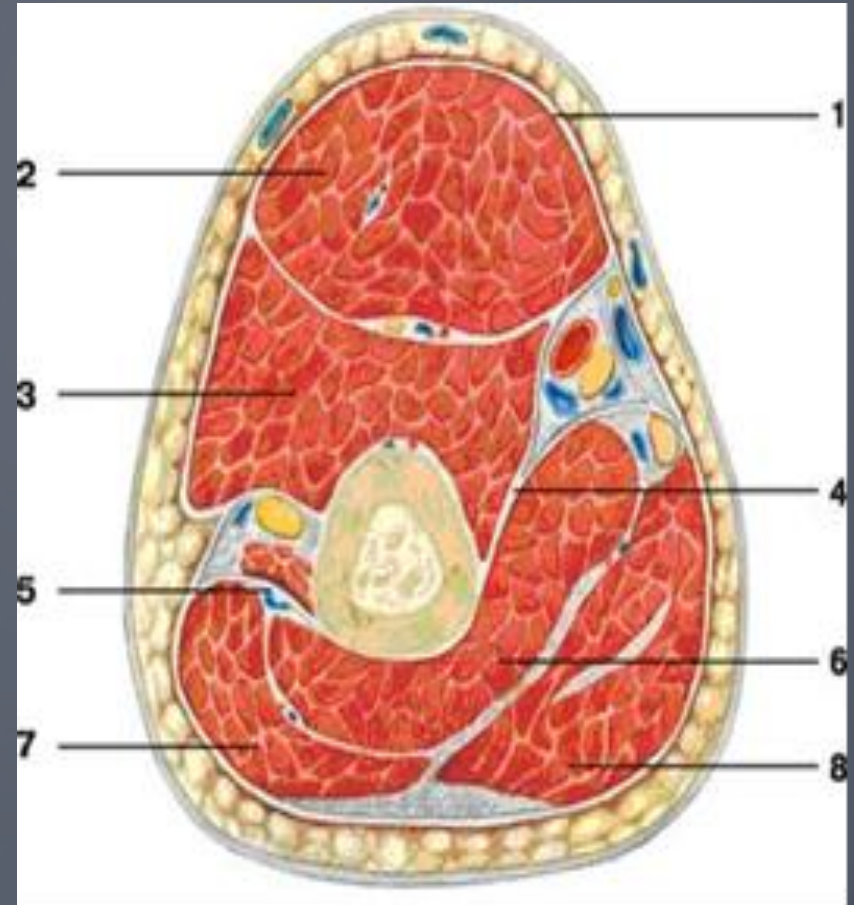
# Сосудисто-нервный пучок

---

совокупность магистральной артерии, одной или двух сопутствующих вен, лимфатических сосудов, нерва, имеющих единую топографию, окруженных общим фасциальным влагалищем и кровоснабжающих, дренирующих, иннервирующих, как правило, одну и ту же область или орган

# Мышцы и фасции плеча (поперечный разрез):

- 1 - фасция плеча;
- 2 - двуглавая мышца плеча;
- 3 - плечевая мышца;
- 4 - медиальная межмышечная перегородка;
- 5 - латеральная межмышечная перегородка;
- 6 - медиальная головка трехглавой мышцы плеча;
- 7 - латеральная головка трехглавой мышцы плеча;
- 8 - длинная головка трехглавой мышцы плеча



# Функции фасций

---

1. Опорная
2. Содействие сокращению мышц
3. Отграничительная
4. Содействие венозному оттоку

# Клиническое значение фасций

---

1. Отграничение гнойных воспалительных процессов
2. Определение путей развития гнойных затеков
3. Основа футлярной анестезии
4. Использование в пластической и восстановительной хирургии

# Флегмоны

## плеча

## предплечья

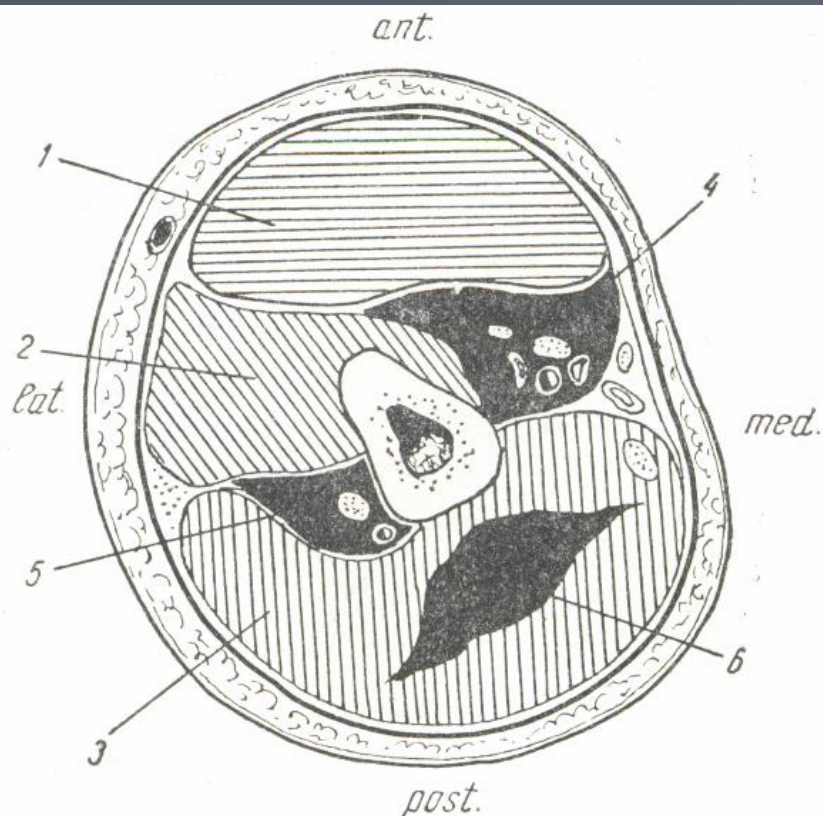


Рис. 28. Флегмона плеча.

1 — m. biceps; 2 — m. brachialis; 3 — m. triceps; 4 — флегмона в области сосудисто-нервного пучка плеча; 5 — флегмона в области глубоких сосудов плеча и лучевого нерва; 6 — флегмона в толще трехглавой мышцы.

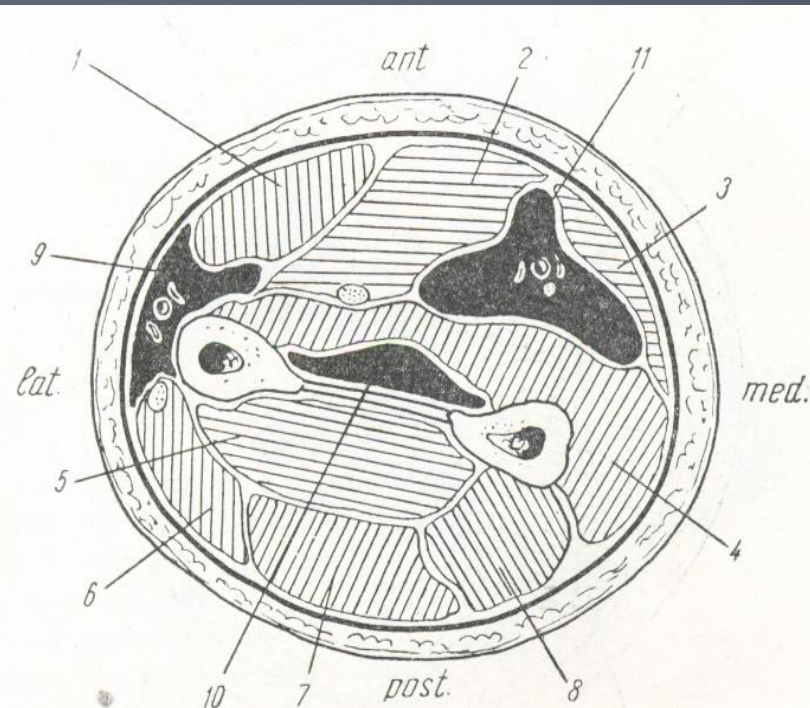


Рис. 29. Флегмона предплечья.

1 — m. flexor carpi radialis; 2 — m. flexor digitorum sublimis; 3 — m. flexor carpi ulnaris; 4 — m. flexor digitorum profundus; 5 — m. adductor et m. extensor poll. long.; 6 — m. extensor carpi radialis brevis; 7 — m. extensor digit. communis; 8 — m. extensor carpi ulnaris; 9 — флегмона в области vasa radialis; 10 — флегмона в области vasa interossea; 11 — флегмона в области vasa ulnaria.



# Флегмоны

## бедра

## голени

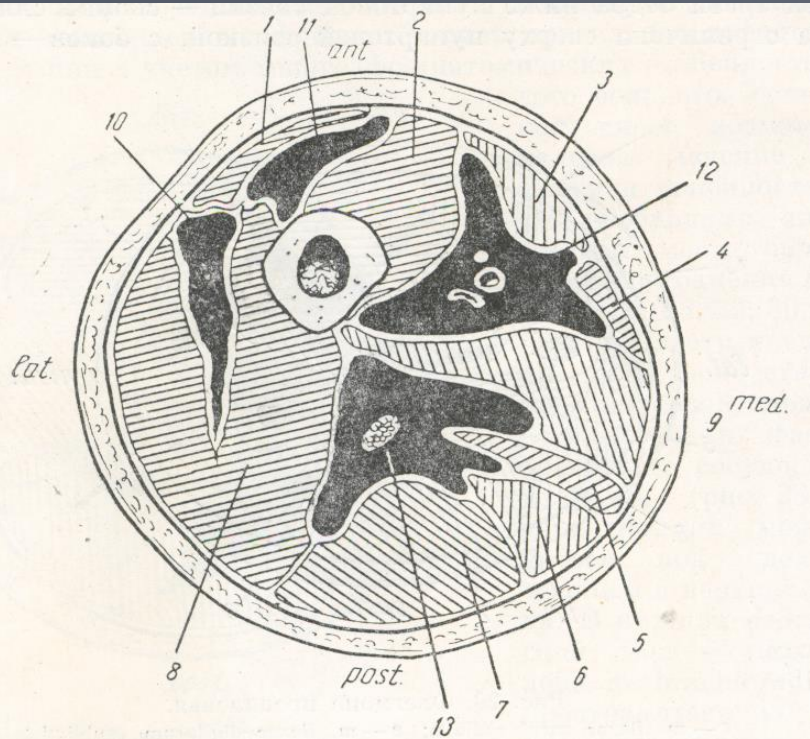


Рис. 30. Флегмоны бедра.

1 — m. rectus femoris; 2 — m. vastus medialis; 3 — m. sartorius; 4 — m. gracilis; 5 — m. semimembranosus; 6 — m. semitendinosus; 7 — caput longum m. bicipitis; 8 — m. vastus lateralis; 9 — m. adductor magnus et longus; 10 — гнойное скопление в vastus femoris; 11 — гнойное скопление под m. rectus femoris; 12 — флегмона в области сосудистого пучка; 13 — флегмона в области седалищного нерва.

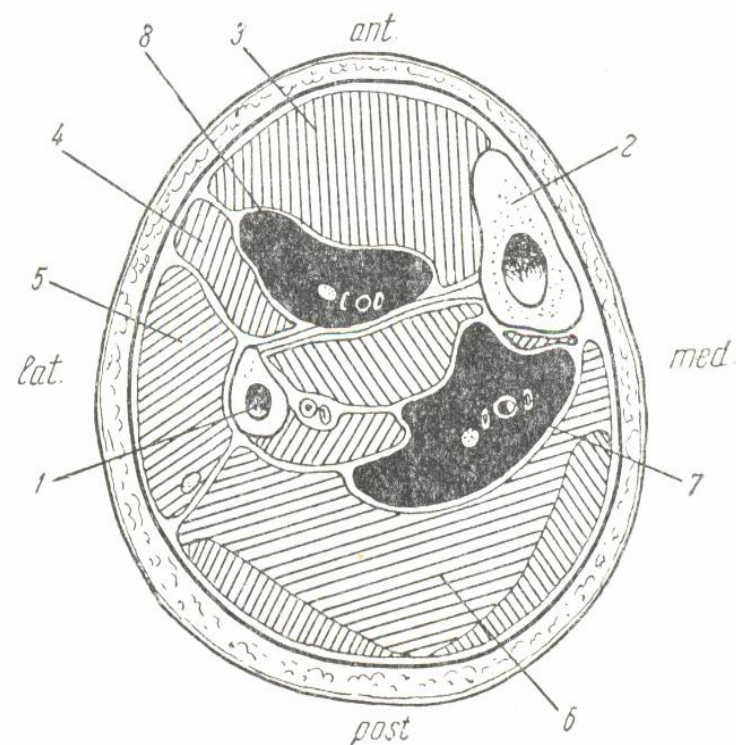


Рис. 31. Флегмоны голени.

1 — fibula; 2 — tibia; 3 — m. tibialis anterior; 4 — m. extensor digitorum longus; 5 — m. peroneus longus et brevis; 6 — m. soleus; 7 — флегмона в области vasa tibialia posteriora; 8 — флегмона в области vasa tibialia anteriora.