



# Лекция

## АНАТОМО-ХИРУРГИЧЕСКИЕ ОСНОВЫ ЛАПАРОТОМИИ И ЛАПАРОСКОПИИ

*Кафедра оперативной хирургии и топографической анатомии*

# Вопросы лекции:

1. Общая характеристика и виды лапаротомии
2. Топографо-анатомические особенности передне-боковой брюшной стенки и техника лапаротомии
3. Требования к лапаротомным разрезам и сравнительная оценка разных видов лапаротомии
4. Понятие о миниинвазивной хирургии, лапароскопии и лапароскопических операциях

**Лапаротомия** (чревосечение) –  
вскрытие брюшной полости с целью  
оперативного вмешательства  
на заключенных в ней органах

**Лапароскопия**– доступ к органам  
брюшной полости через проколы  
передней брюшной стенки  
и введенные в них эндоскопы

# Виды лапаротомных разрезов

## А Продольные разрезы

Срединные лапаротомии: верхняя, средняя, нижняя

Трансректальный разрез

Параректальный разрез Леннандера-Добротворского

Разрезы для обнажения восходящей и нисходящей ободочной кишки

## Б Косые разрезы

Разрез Федорова для печени и желчного пузыря

Разрез Шпренгеля для селезенки

Косо-переменный разрез Волковича-Дьяконова

Косой разрез при паховом грыжесечении

Косой разрез для сигмовидной кишки

## В Поперечные разрезы

Разрез в эпигастрии для желудка

Разрез в мезогастррии для тонкой кишки

Разрез в гипогастрии (Пфанненштиля, Черни) для матки и придатков

## Г Комбинированные разрезы

Угловые: Кера для печени, Кохера для селезенки

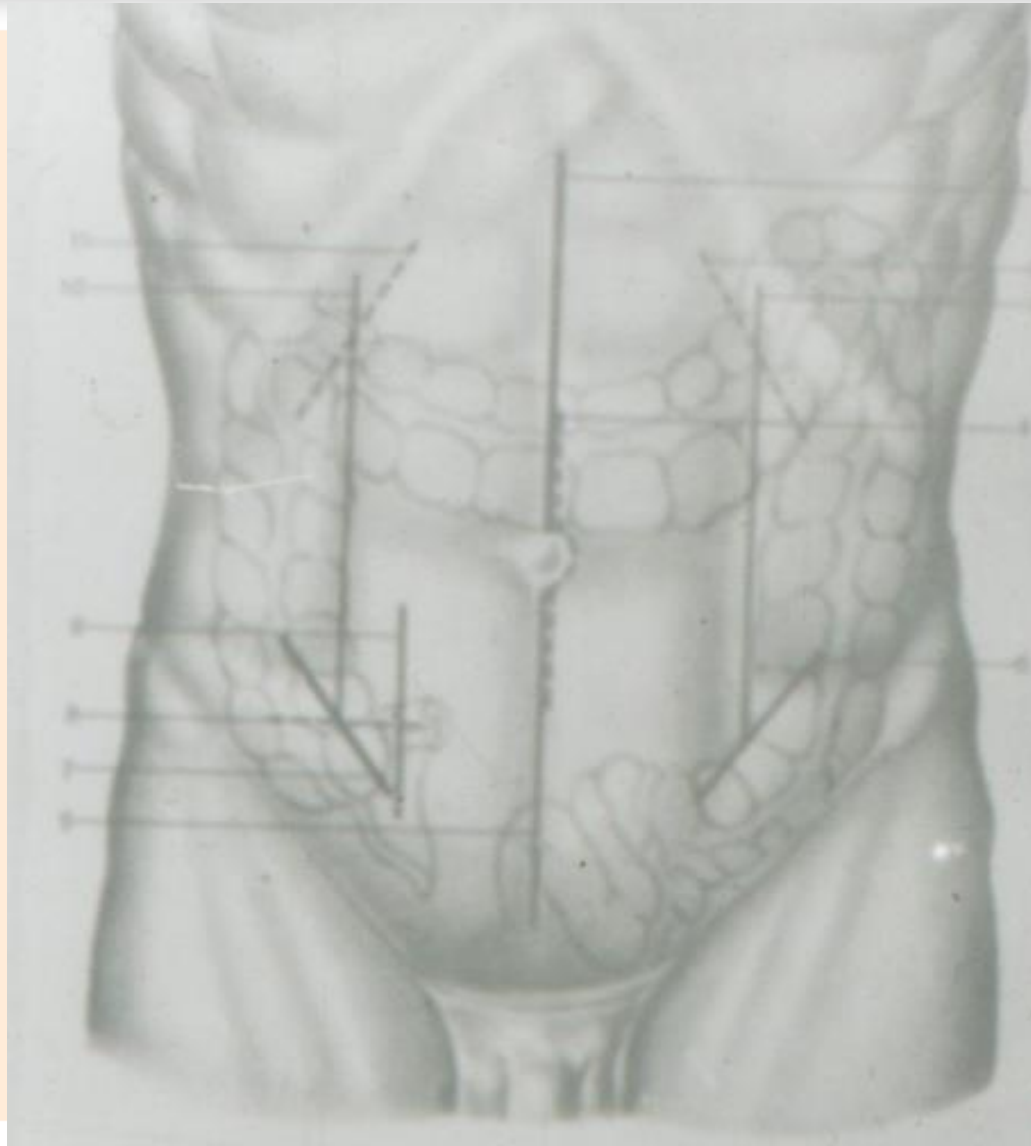
Штыкообразный

Т-образный

Якорьобразный

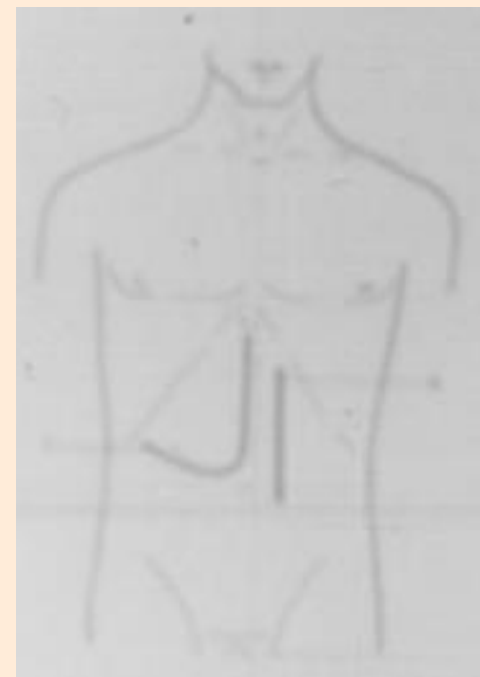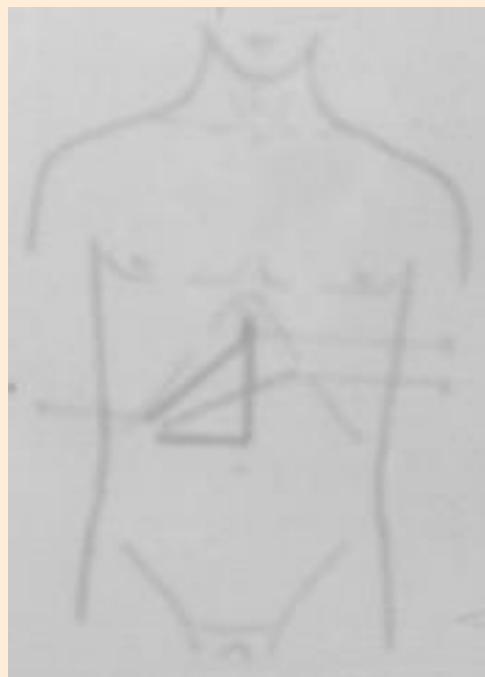
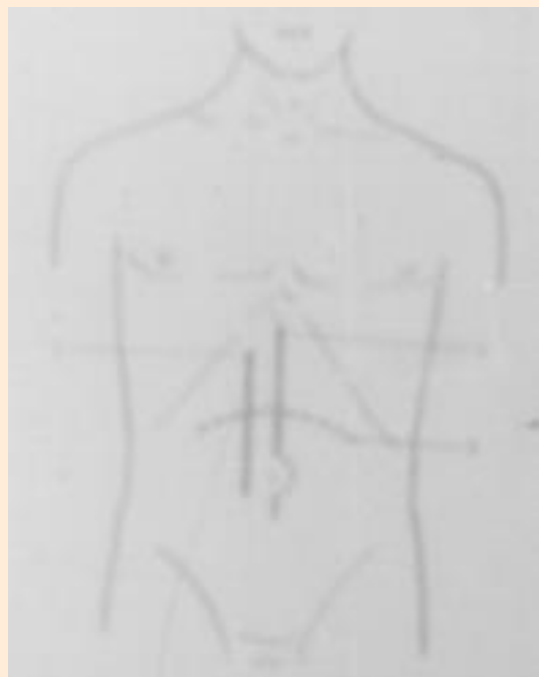## Д Тораколапаротомия

# Продольные и косые лапаротомные разрезы

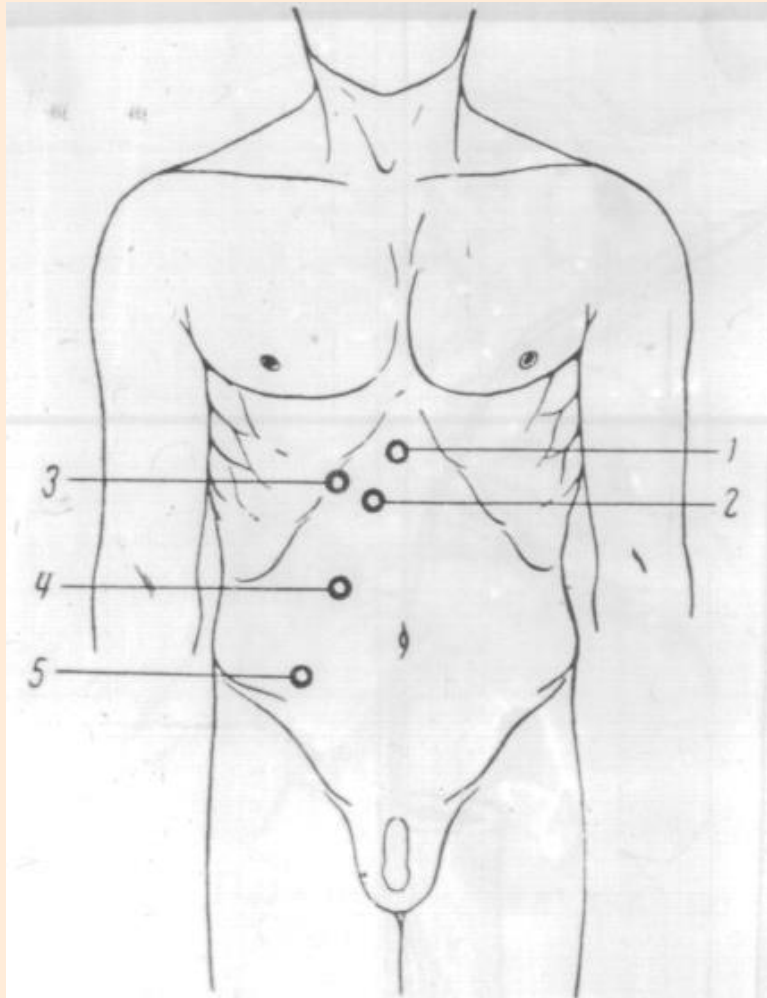


*Кафедра оперативной хирургии и топографической анатомии*

# Поперечный и комбинированные лапаротомные разрезы



# Зоны максимальной гиперестезии при заболеваниях органов живота



1 – язва желудка;

2 – язва двенадцатиперстной кишки;

3 – холецистит;

4 – панкреатит;

5 - аппендицит

# Этапы лапаротомии

1-й - Рассечение кожи и подкожной клетчатки

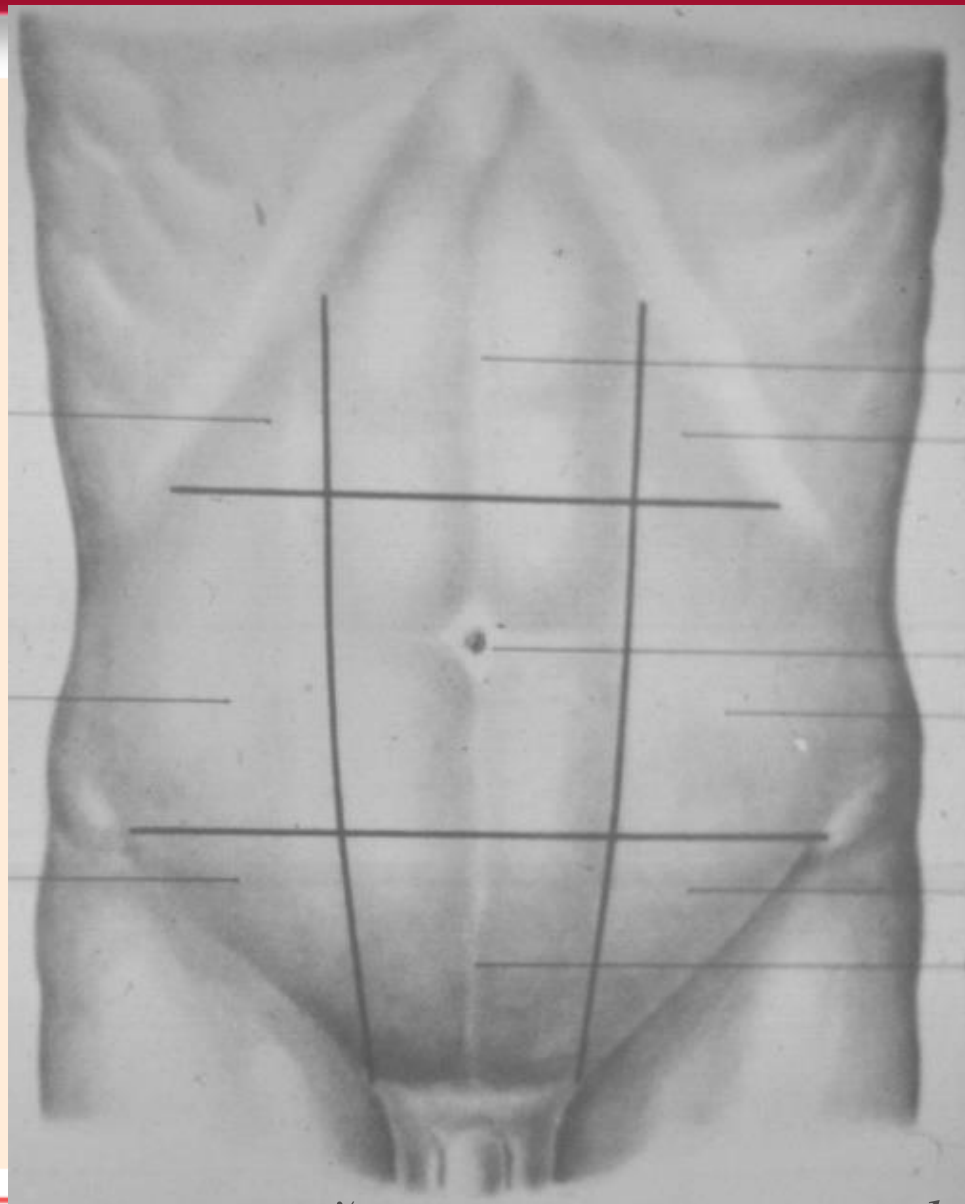
2-й - Рассечение мышечно-апоневротического слоя

3-й - Рассечение париетальной брюшины

4-й - Зашивание лапаротомного разреза

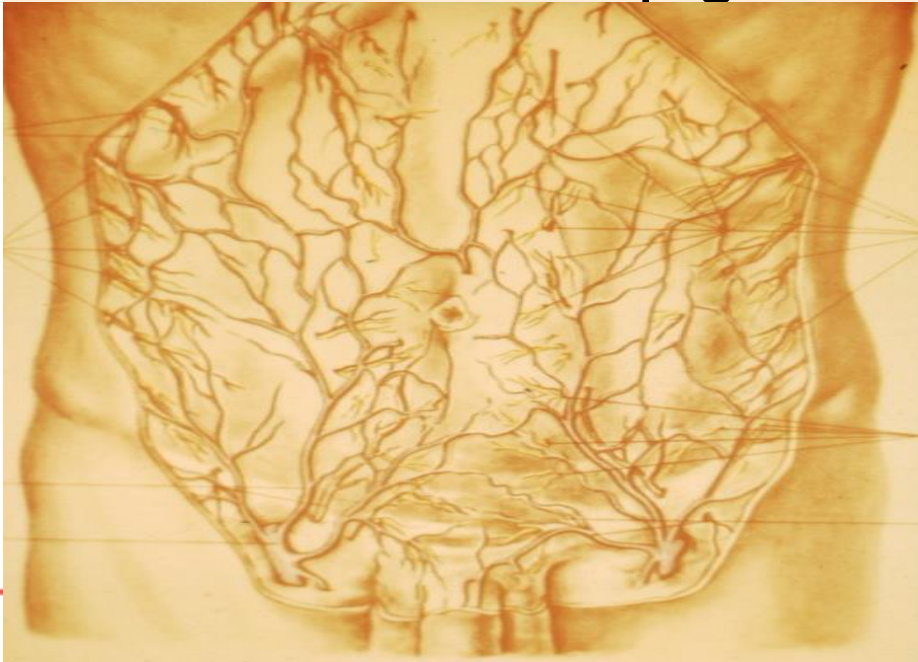

## Области передне-боковой брюшной стенки



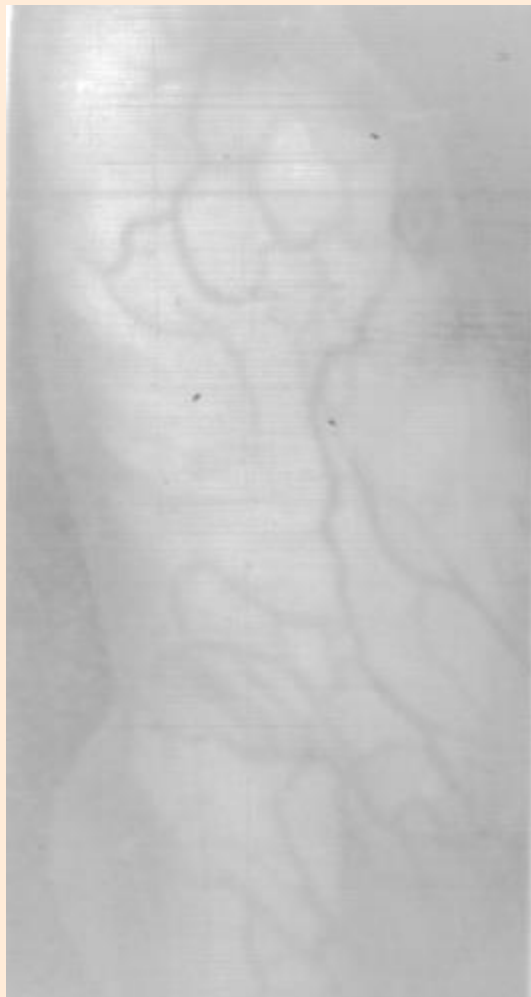# Кровеносные сосуды и нервы поверхностного слоя брюшной стенки

- ветви а. Femorale (ext rudendus), поверхностная надчревная и поверхностная артерия, огибающая подвздошную кость, v. thoracoepigastrica

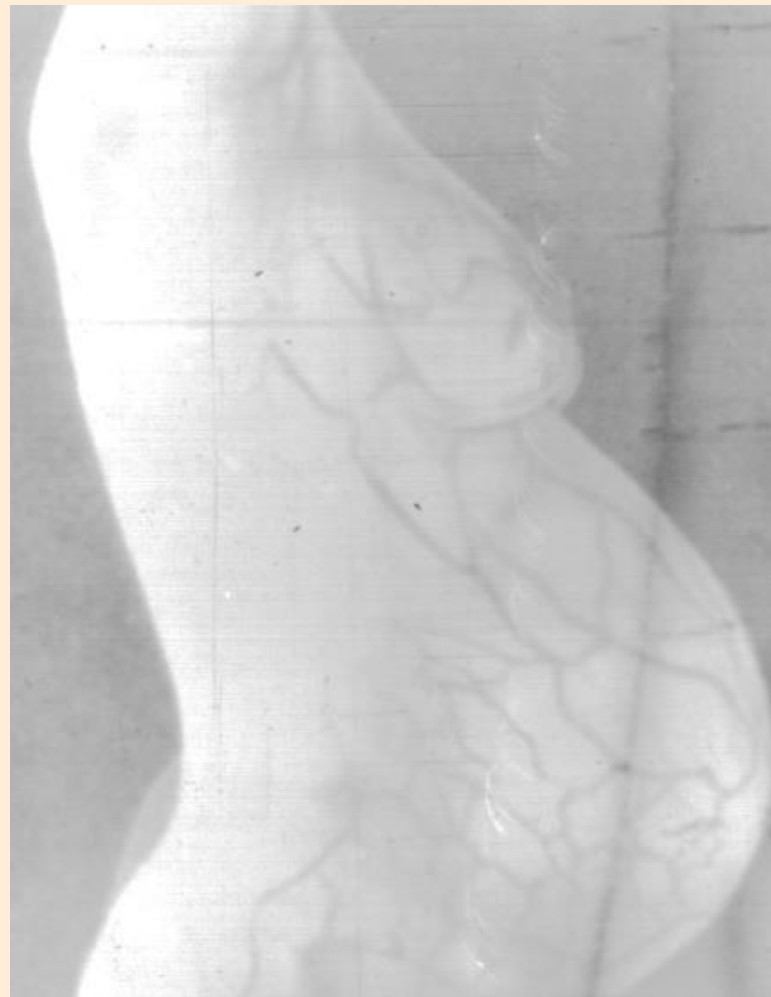

- надчревые (8-9 межреберные нервы)
- мезогастрий (10-11 межреберные нервы)
- гипогастрий (12-й межреберный, ileohypogastricus, ileoinguinalis, pudendus).

# Поверхностные сосуды передне-боковой брюшной стенки при термографии

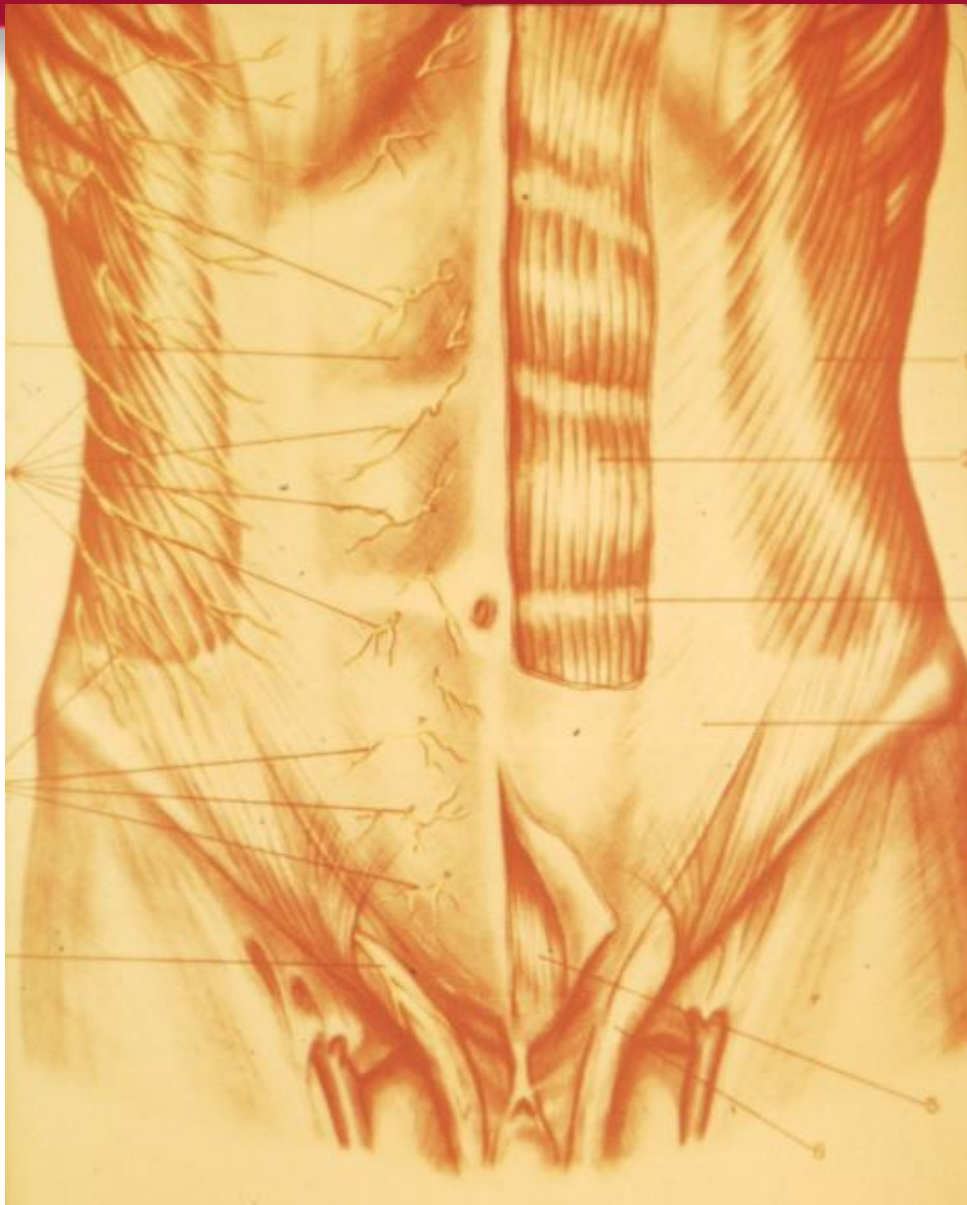

Цирроз печени



Беременность

## Передняя брюшная стенка. (1-й мышечно-апоневротический слой)



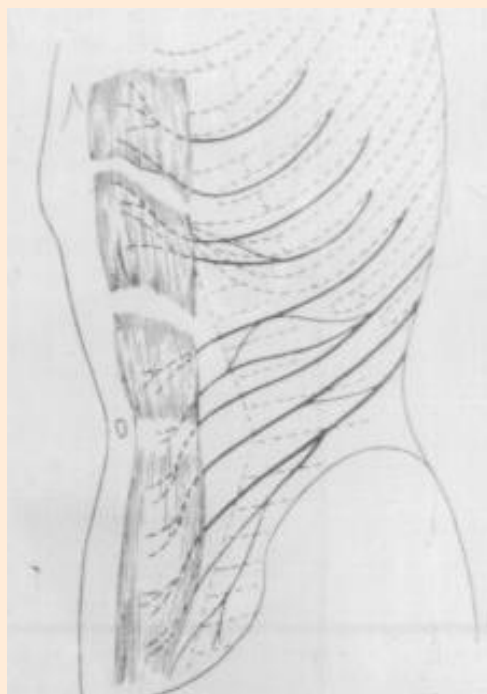
Кожа, подкожная клетчатка, поверхностная фасция (2 листка: между клетчатка и сосуды) удалена.

Влагалище m. rectus abdominis (апоневротическая часть нар и частично внутр косой + апоневротич часть поперечной , внутрибрюшная фасция)

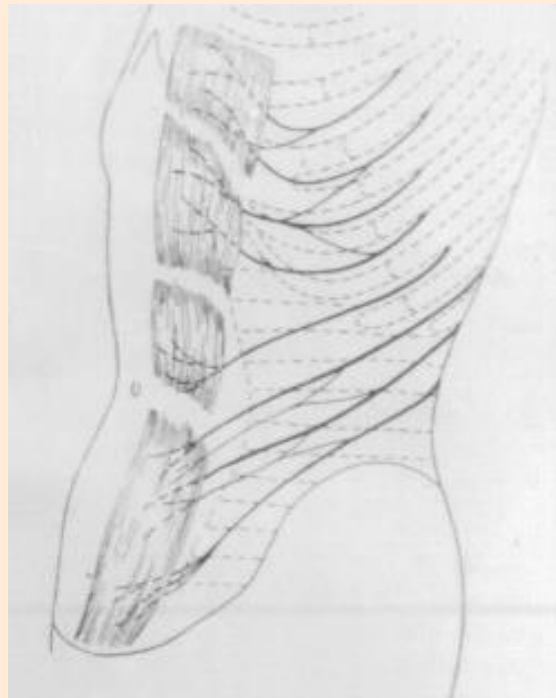
Слева частично вскрыта передняя стенка влагалища прямой мышцы живота и пирамидальной мышцы

# Варианты связей между межреберными нервами

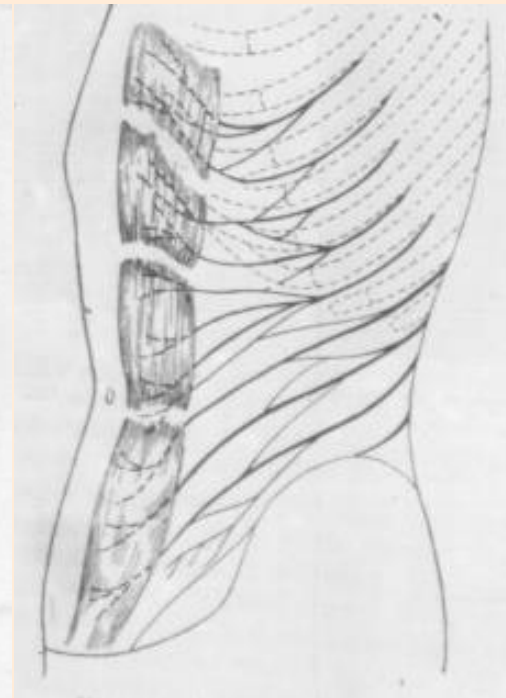
(по А.М. Соколову)



Одиночные связи

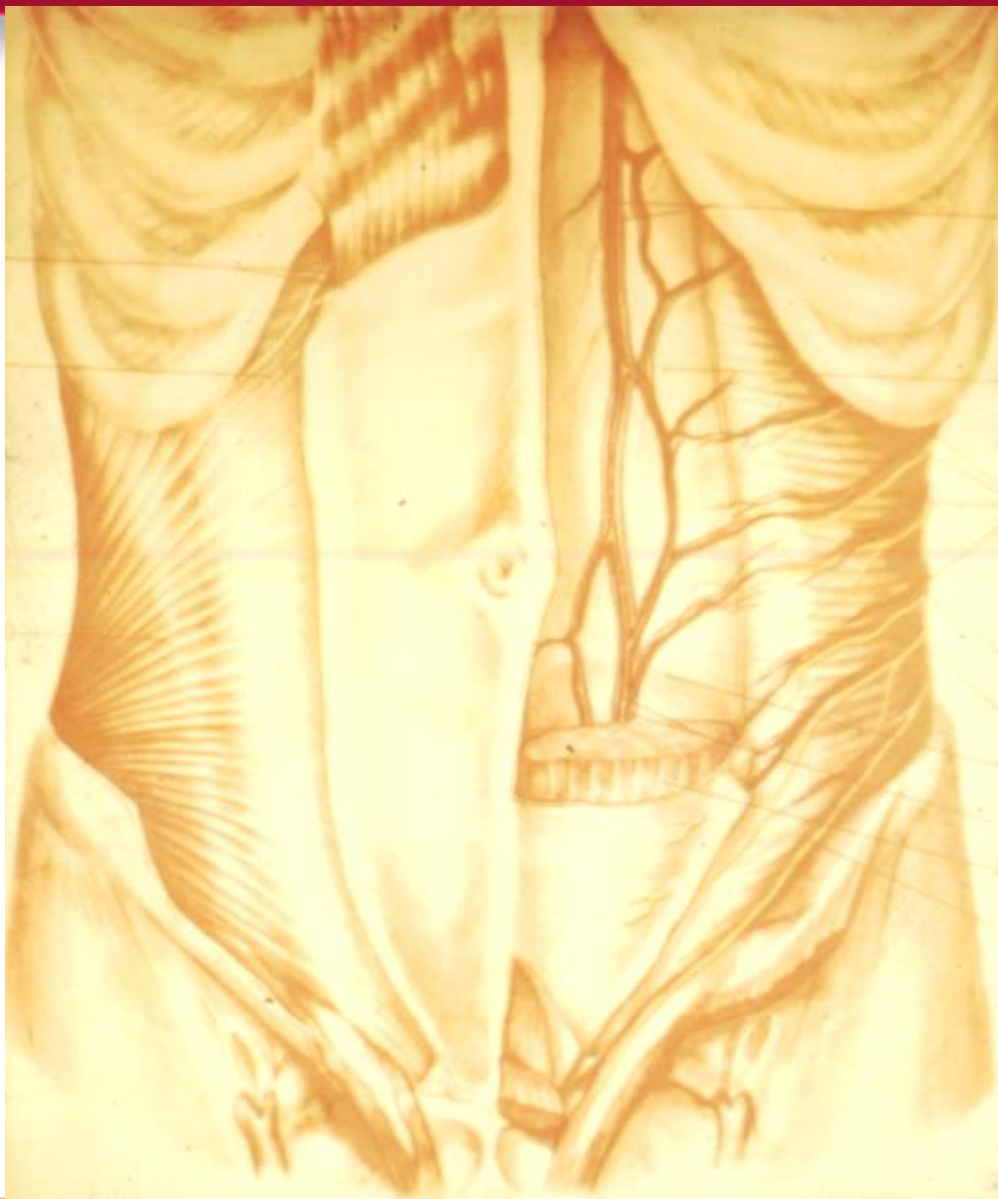


Частичные связи



Сплошные связи

## Передняя брюшная стенка (2-й и 3-й мышечно-апоневротические слои)



Справа удалена наружная  
косая мышца живота.

Слева удалена прямая  
мышцы живота и косые

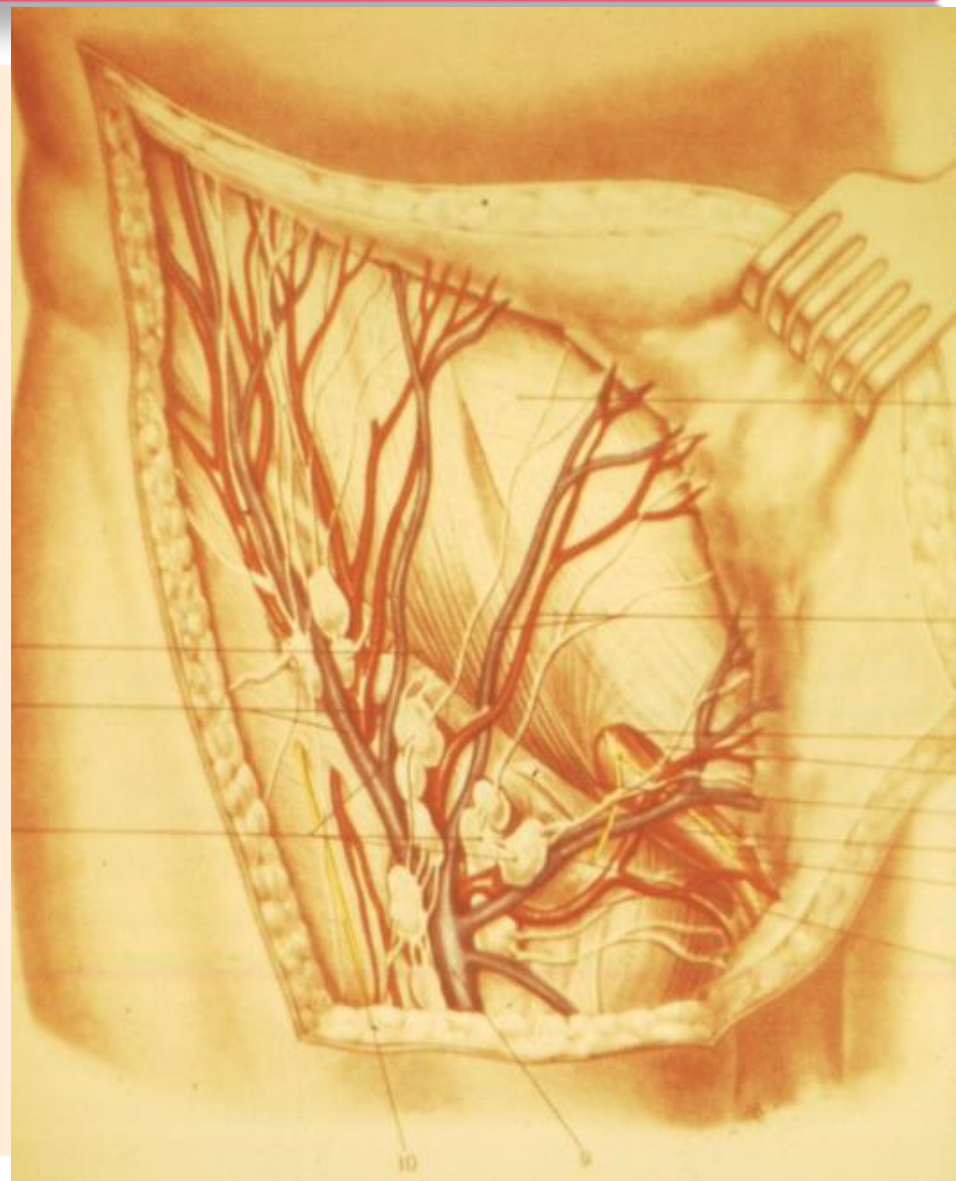
Внутренняя фасция

Клетчатка предбрюшинная

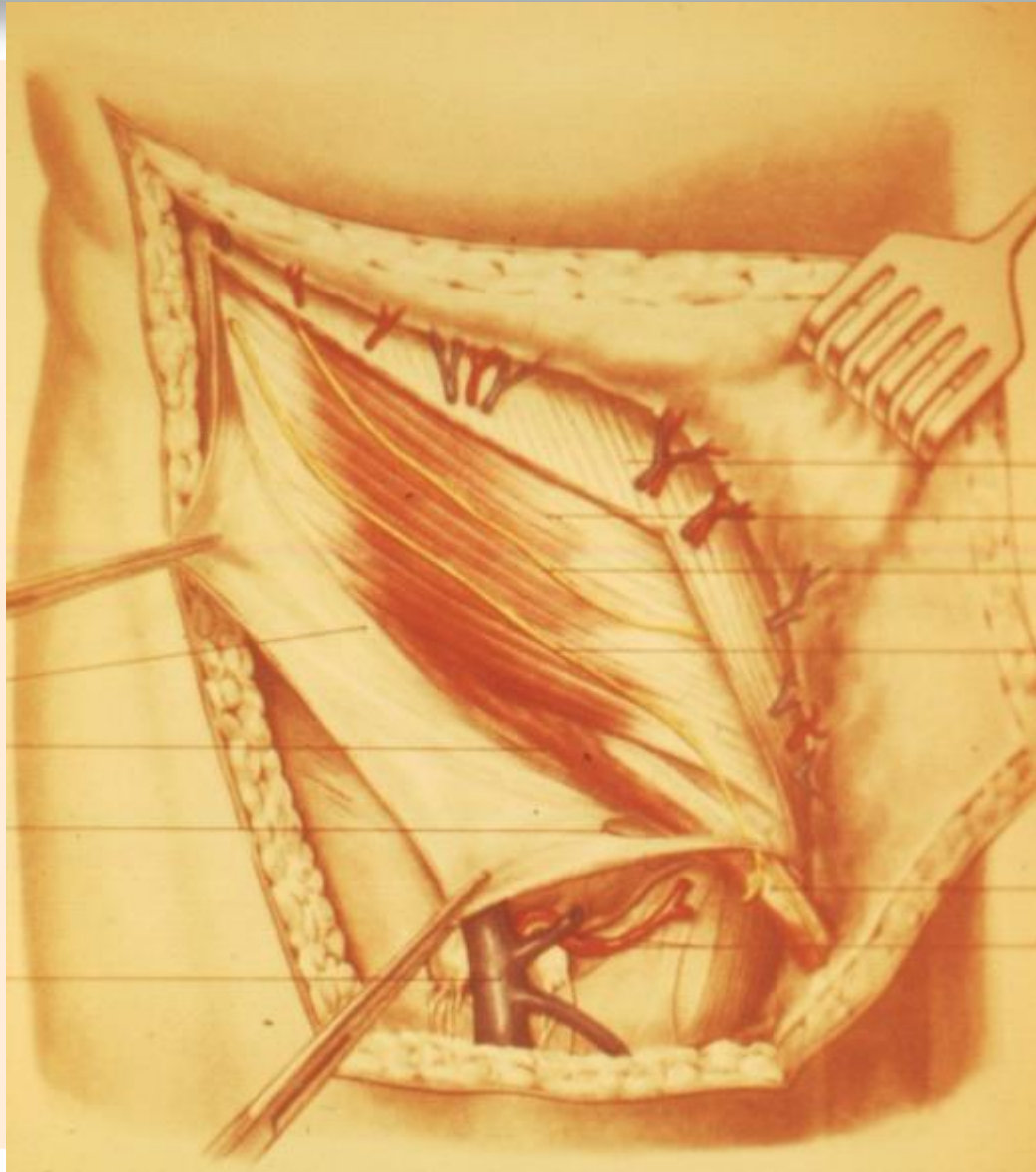
Брюшина париетальная

## Топография пахового треугольника (I слой)

- *Наружное отверстие* (поверхностное паховое кольцо) - за счет двух ножек апоневроза наружной косой мышцы живота, которые расходятся в стороны и прикрепляются к лобковому симфизу



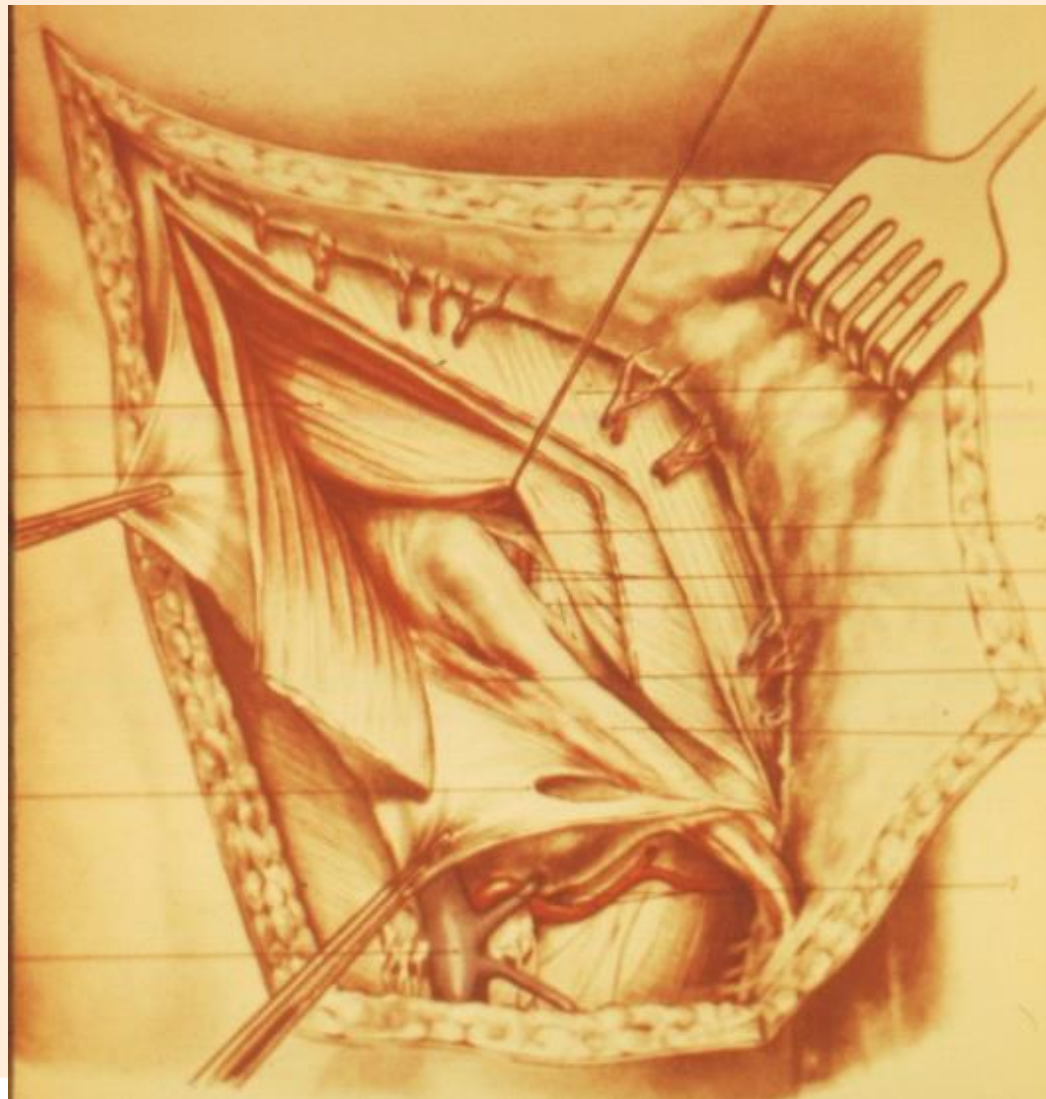
## Топография пахового треугольника (II слой)



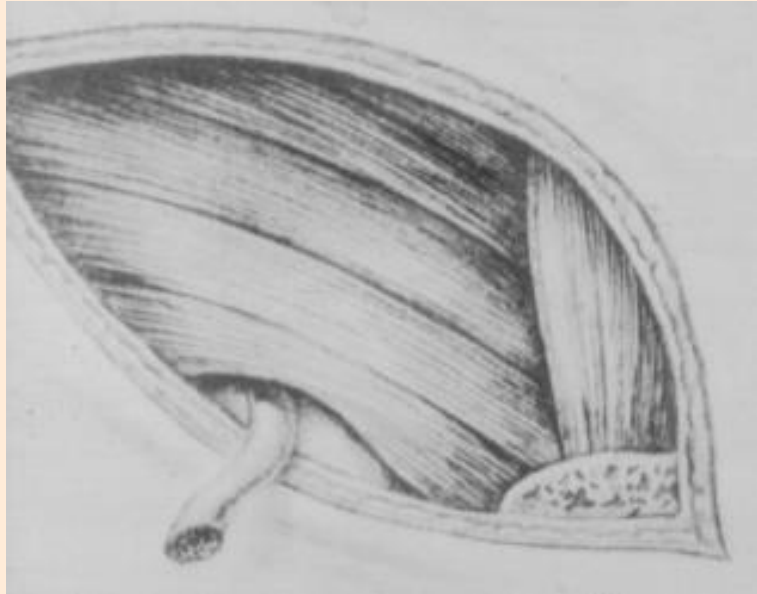


## Топография пахового треугольника (III слой)

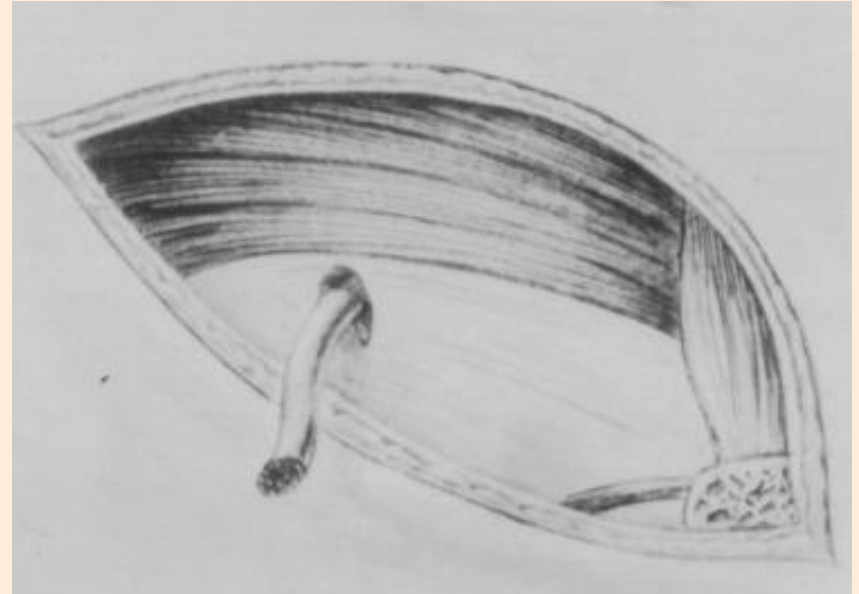
- *Внутреннее отверстие* (глубокое паховое кольцо) - дефект в поперечной фасции в латеральной паховой ямке



# Различия в форме пахового промежутка (по Н.И. Кукуджанову)

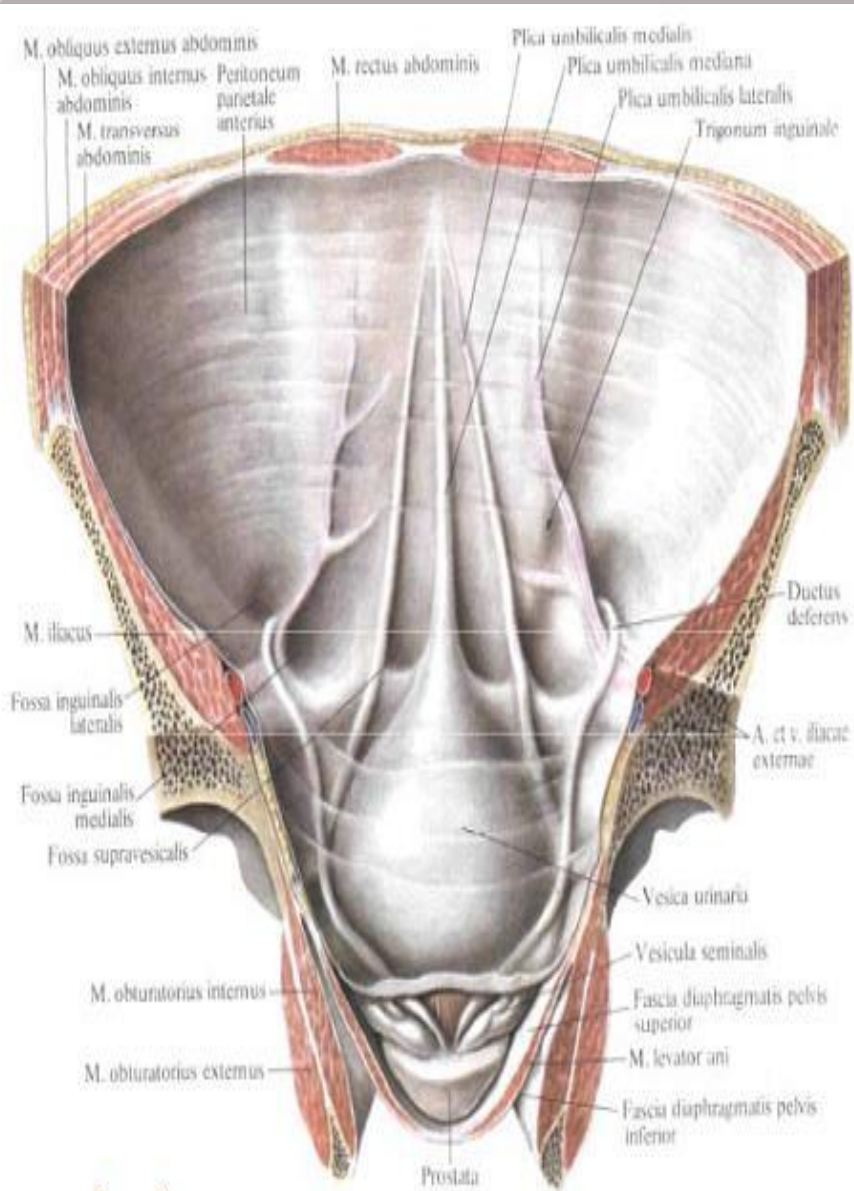


Щелеобразно-овальная  
форма



Треугольная  
форма

# Внутренняя поверхность брюшной стенки




- срединная пупочная складка - остаток мочевого протока плода
- Медиальные П и Л складки - пупочные арт.
- Латеральные складки (до середины lig. Inguinale) - нижние надчревные сосуды
- ЯМКИ: надпузырная, медиальная и латеральная паховая

# Слабые места передней брюшной стенки

- - паховый канал;
- - бедренный канал;
- - пупочное кольцо (кожа, пупочная фасция, брюшина);
- - белая линия живота (переплетение апоневрозов наружной, внутренней косой и поперечной мышц);
- - спигелева линия – переход сухожильной части поперечной мышцы живота в мышечную

# СТРОЕНИЕ БРЮШИНЫ (6 СЛОЕВ)

- Мезотелий -
- Пограничная мембрана -
- Поверхностный волнистый  
коллагеновый слой -
- Поверхностная диффузная  
эластическая сеть -
- Глубокая продольная эластическая  
сеть -
- Глубокий решетчатый коллагеново-  
эластический слой -



~~† РЕТИКУЛЯРНЫЕ ВОЛОКНА СКВОЗНЫЕ~~

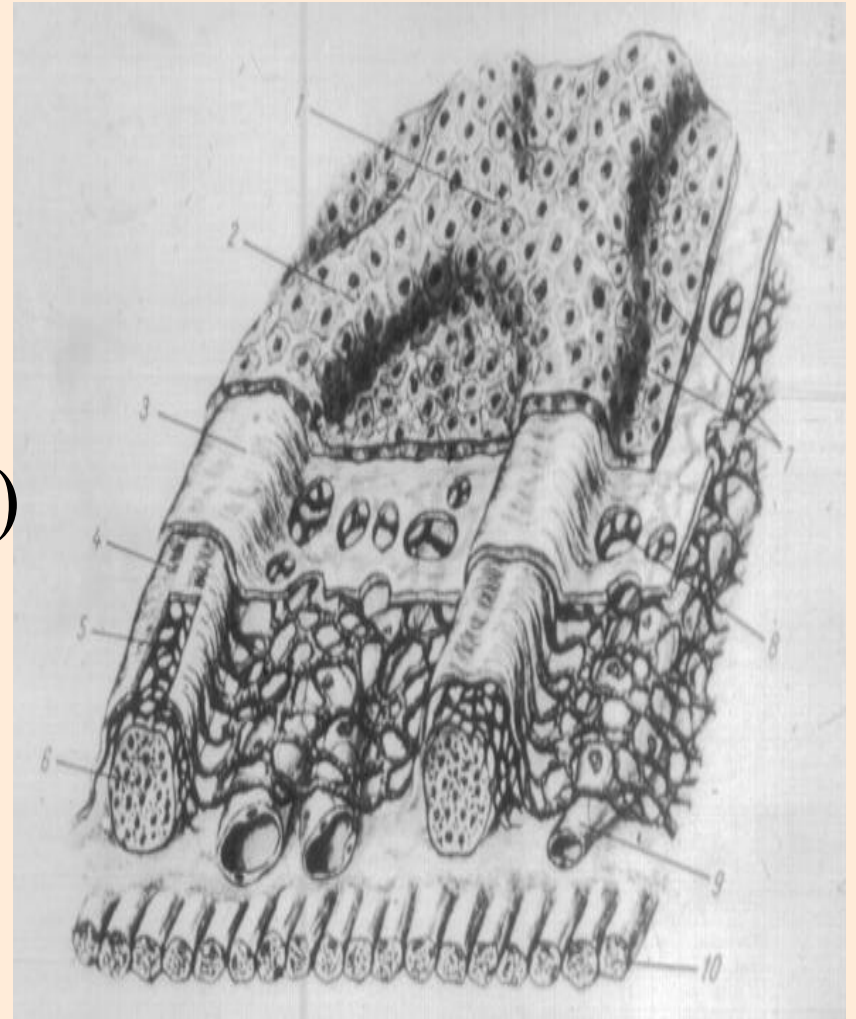
# Конструкция всасывающего люка диафрагмы

1. серозно-гемато-  
лимфатический барьер

Транссудация, всасывание

2. серозно-гематический  
барьер (большой сальник)

3. серозно-  
лимфатический барьер



# Свойства брюшины

1. Высокая пластичность
2. Чувствительность к механическим, физическим, химическим воздействиям
3. Антимикробные свойства

# Требования к лапаротомным разрезам

1. Соответствие разреза проекции органа на брюшную стенку
2. Достаточное обнажение органа для свободного оперирования
3. Малая травматичность
4. Получение прочного операционного рубца



# Правила оперирования

1. Достаточное обезболивание (профилактика шока, расслабление брюшного пресса)
2. Тщательный гемостаз
3. Щажение брюшины
4. Строгое соблюдение асептики

# Отдаленные результаты 9000 разрезов брюшной стенки (по Сенглетону и Блокеру)

Разрезы	Число	Чистые	С дренажем	Разрывы		После-операционные грыжи	
				число	%	число	%
Неанатомические	5853	4822	1031	60	1,02	131	2,24
Анатомические	3147	2362	785	1	0,003	29	1,02
ИТОГО	9000	7184	1816	61		160	

**Спасибо за внимание!**