
**Фасции,
клетчаточные пространства**

**Кафедра оперативной хирургии и
топографической анатомии**

Фасция (лат. fascia – повязка)

оболочка из плотной волокнистой соединительной ткани, покрывающая мышцы, сосуды, нервы, некоторые внутренние органы и образующая их фасциальные ложа, влагалища, а также выстилающая клетчаточные пространства.

Классификация фасций

(по топографии, по строению и по происхождению)

Виды фасций по топографии (И.И. Каган 1997):

- **поверхностные**
- **собственные**
- **мышечные**
- **органные**
- **внутриполостные**

Виды фасциальных вместилищ:

1. Фасциальные ложа

2. Фасциальные влагалища:

мышечные

сухожильные,

сосудистые

нервные

3. Клетчаточные пространства

4. Клетчаточные щели

Фасциальные ложе:

- ◎ **Фасциальное ложе** – вместилище для группы мышц, образованное собственной фасцией, ее межмышечными и глубокими пластинками.
- ◎ **Костно-фиброзное ложе** – фасциальное ложе, в образовании которого принимают участие, кроме собственной фасции и ее отрогов, надкостница кости.

Фасциальное влагалище -

вместилище для мышцы, сухожилия, сосудисто-нервного пучка, образованное одной или несколькими фасциями.

Клетчаточное пространство – объемное скопление клетчатки между фасциями одной или нескольких областей.

Клетчаточная щель – вытянутый в одном направлении или плоский промежуток между фасциями соседних мышц, содержащий рыхлую клетчатку.

Поверхностная фасция (подкожная) –

тонкая, покрывает тело, тесно связана с подкожной клетчаткой,

образует остов для кровеносных и лимф. сосудов, нервов

Собственная фасция

плотная, расположена под поверхностной, покрывает мышцы и образующая фасциальные ложа/футляры



Мышечная фасция–

покрывает отдельную мышцу образует её фасциальное влагалище (перимизий)

Органная фасция –

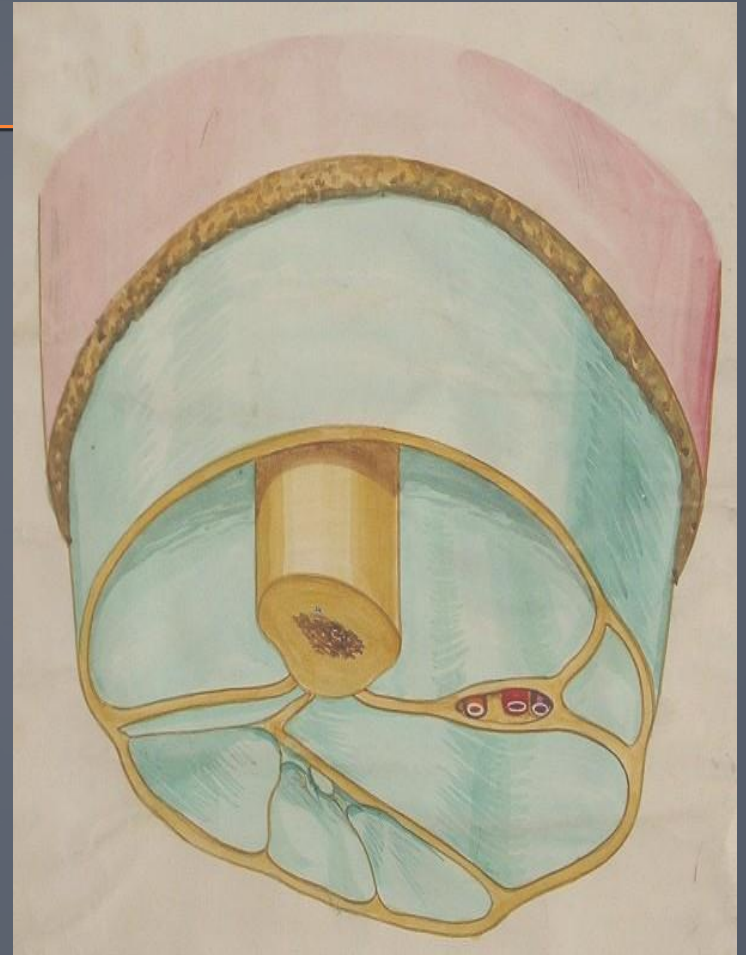
висцеральная, покрывает внутренний орган образует его фасциальный футляр

Внутриполостная фасция - париетальная, выстилает изнутри стенки полостей тела (внутригрудная, внутрибрюшная)



Клетчатка –

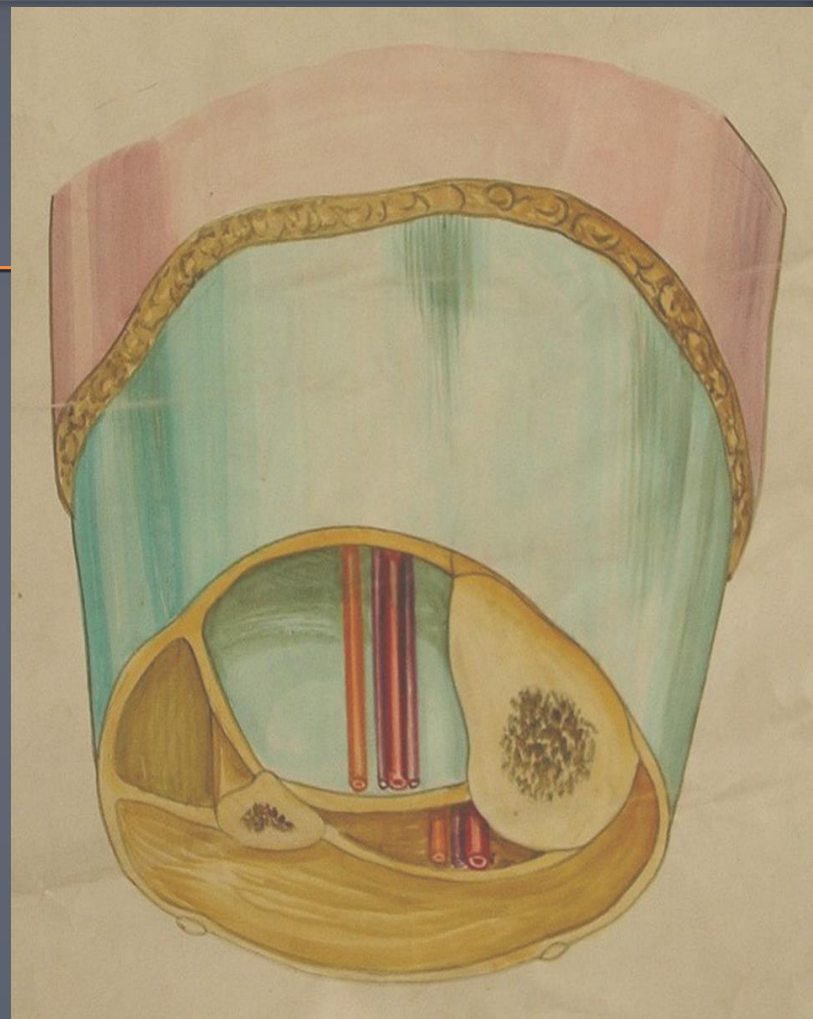
рыхлая волокнистая соединительная ткань, окружающая органы и заполняющая щели между мышцами и фасциальными футлярами, сосудами, нервами и влагалищами обеспечивает возможность изменения их объема и положения.



Клетчаточные пространства –

промежутки между различными анатомическими образованиями, содержащие рыхлую клетчатку, в которых могут проходить сосуды и нервы.

Подкожные, под- и межфасциальные, под- и межсерозные, около-костные, -суставные, -судистые, -невральные, околоорганные



3 закона построения сосудистых влагалищ (по Н.И. Пирогову «Хирургическая анатомия артериальных стволов и фасций»)

I – Все сосудистые влагалища образованы фасциями мышц, расположенных возле сосудов

II – Сосудистое влагалище имеет форму трехгранной призмы (в поперечном разрезе – треугольника)

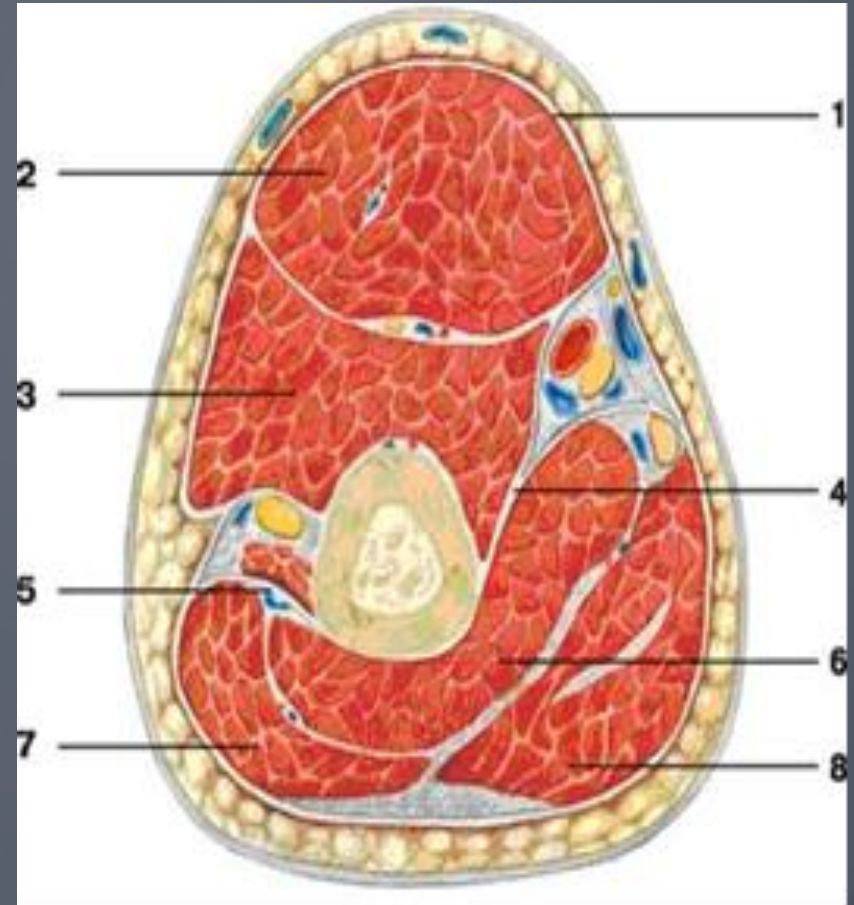
III – Вершина призмы, как правило, непосредственно соединяется с близлежащей костью или капсулой сустава

Сосудисто-нервный пучок

совокупность магистральной артерии, одной или двух сопутствующих вен, лимфатических сосудов, нерва, имеющих единую топографию, окруженных общим фасциальным влагалищем и кровоснабжающих, дренирующих, иннервирующих, как правило, одну и ту же область или орган

Мышцы и фасции плеча (поперечный разрез):

- 1 - фасция плеча;
- 2 - двуглавая мышца плеча;
- 3 - плечевая мышца;
- 4 - медиальная межмышечная перегородка;
- 5 - латеральная межмышечная перегородка;
- 6 - медиальная головка трехглавой мышцы плеча;
- 7 - латеральная головка трехглавой мышцы плеча;
- 8 - длинная головка трехглавой мышцы плеча



Функции фасций

1. Опорная
2. Содействие сокращению мышц
3. Отграничительная
4. Содействие венозному оттоку

Клиническое значение фасций

1. Отграничение гнойных воспалительных процессов
2. Определение путей развития гнойных затеков
3. Основа футлярной анестезии
4. Использование в пластической и восстановительной хирургии

Флегмоны

плеча

предплечья

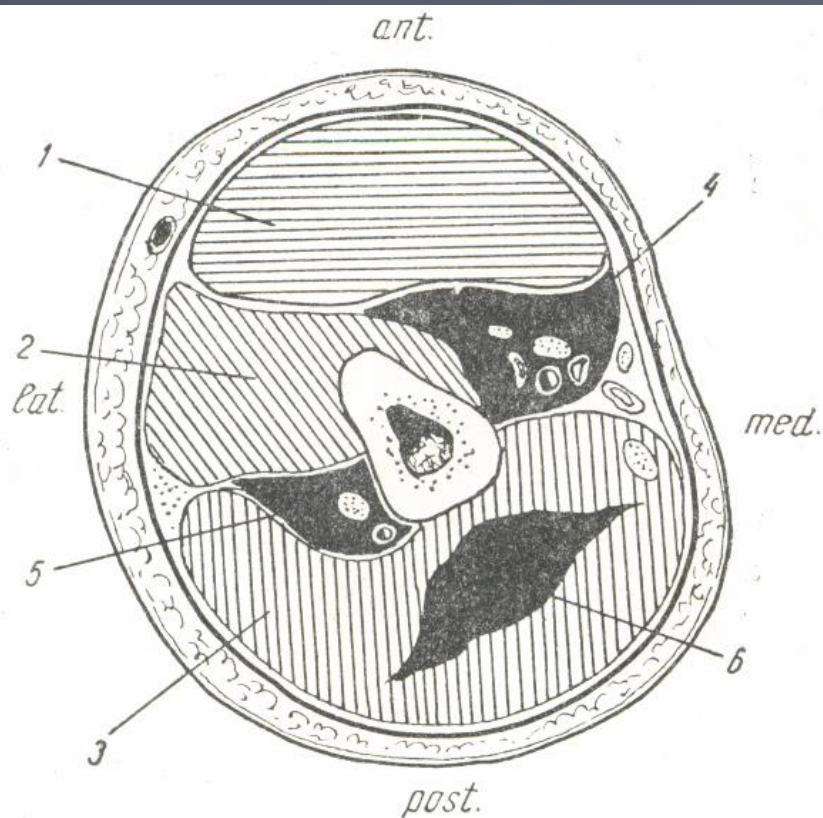


Рис. 28. Флегмона плеча.

1 — m. biceps; 2 — m. brachialis; 3 — m. triceps; 4 — флегмона в области сосудисто-нервного пучка плеча; 5 — флегмона в области глубоких сосудов плеча и лучевого нерва; 6 — флегмона в толще трехглавой мышцы.

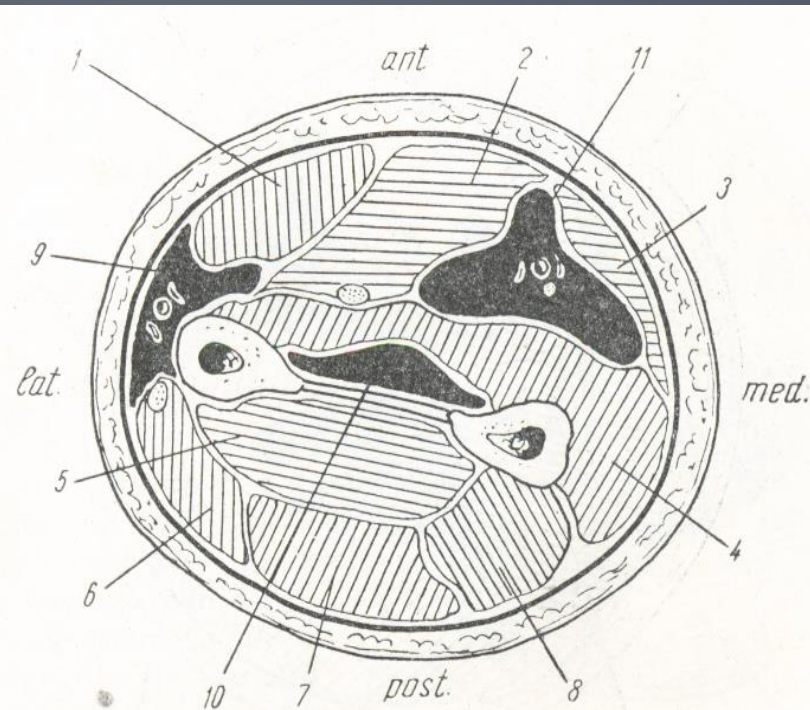


Рис. 29. Флегмона предплечья.

1 — m. flexor carpi radialis; 2 — m. flexor digitorum sublimis; 3 — m. flexor carpi ulnaris; 4 — m. flexor digitorum profundus; 5 — m. adductor et m. extensor poll. long.; 6 — m. extensor carpi radialis brevis; 7 — m. extensor digit. communis; 8 — m. extensor carpi ulnaris; 9 — флегмона в области vasa radialis; 10 — флегмона в области vasa interossea; 11 — флегмона в области vasa ulnaria.

Флегмоны

бедра

голени

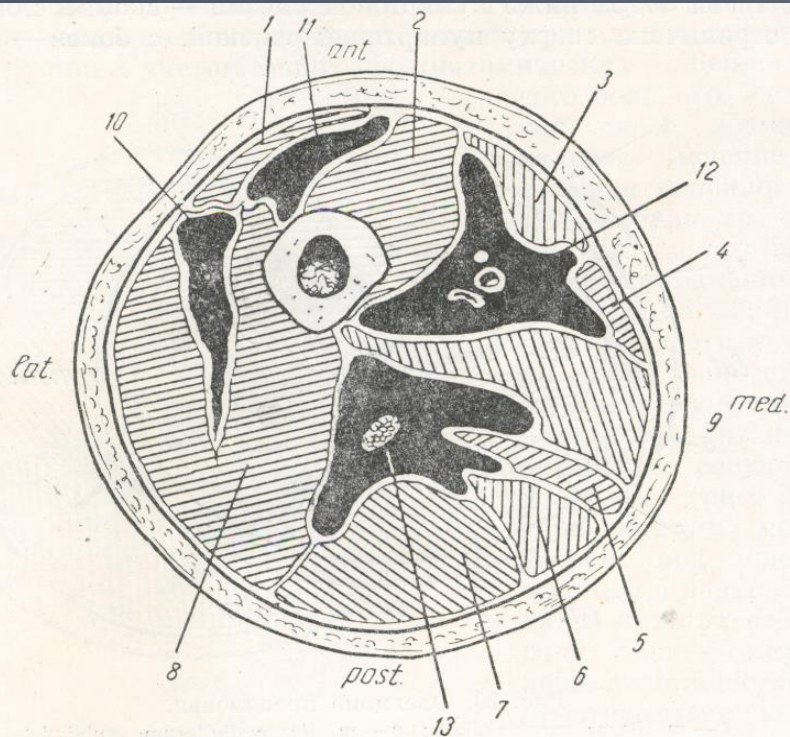


Рис. 30. Флегмоны бедра.

1 — m. rectus femoris; 2 — m. vastus medialis; 3 — m. sartorius; 4 — m. gracilis; 5 — m. semimembranosus; 6 — m. semitendinosus; 7 — caput longum m. bicipitis; 8 — m. vastus lateralis; 9 — m. adductor magnus et longus; 10 — гнойное скопление в vastus femoris; 11 — гнойное скопление под m. rectus femoris; 12 — флегмона в области сосудистого пучка; 13 — флегмона в области седалищного нерва.

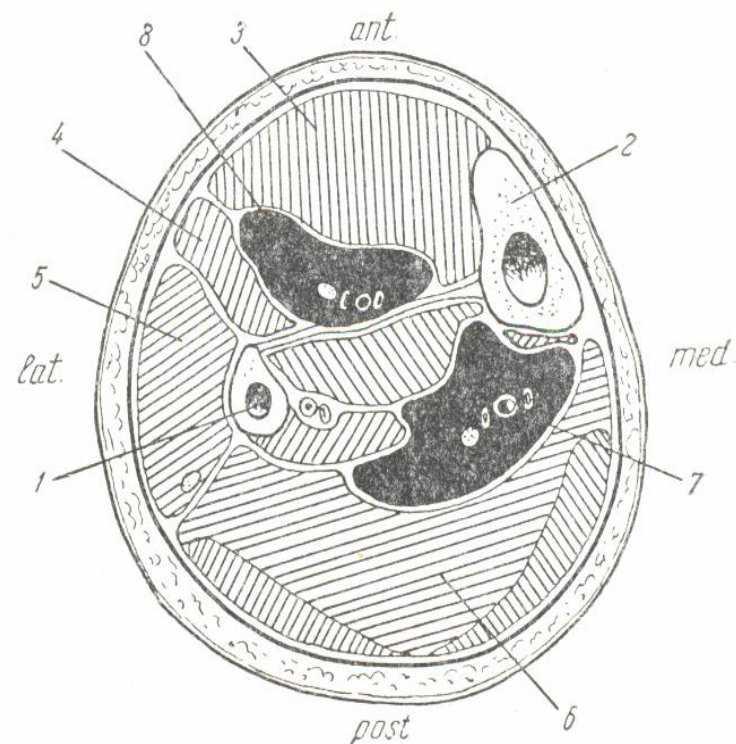


Рис. 31. Флегмоны голени.

1 — fibula; 2 — tibia; 3 — m. tibialis anterior; 4 — m. extensor digitorum longus; 5 — m. peroneus longus et brevis; 6 — m. soleus; 7 — флегмона в области vasa tibialia posteriora; 8 — флегмона в области vasa tibialia anteriora.