



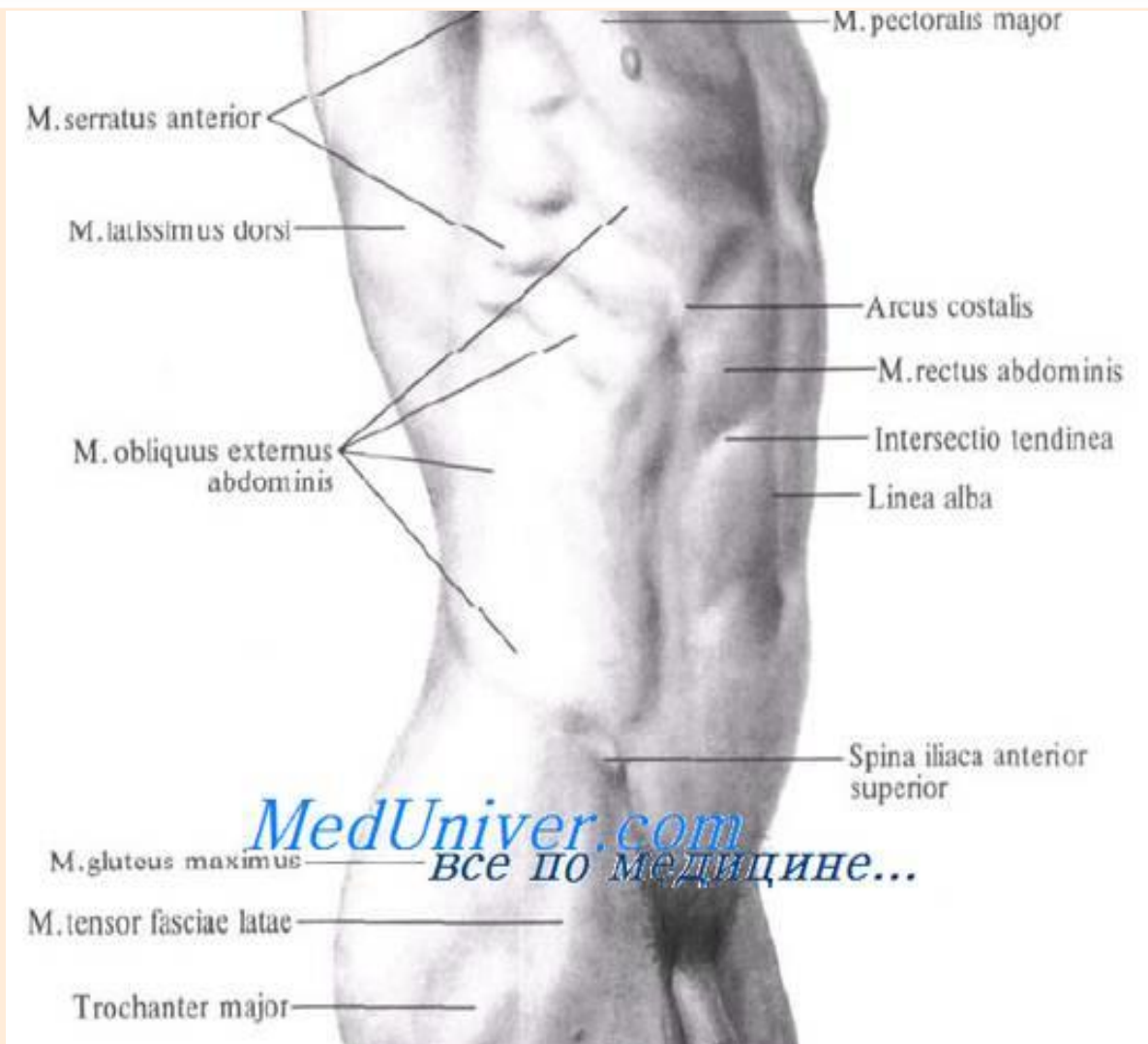
Лекция №

Хирургическая анатомия поясничной области, забрюшинного пространства и органов таза

• *Что, что стоит делать,
стоит делать хорошо .*

Пуссен

Поверхностные образования, границы REGIO LUMBALIS

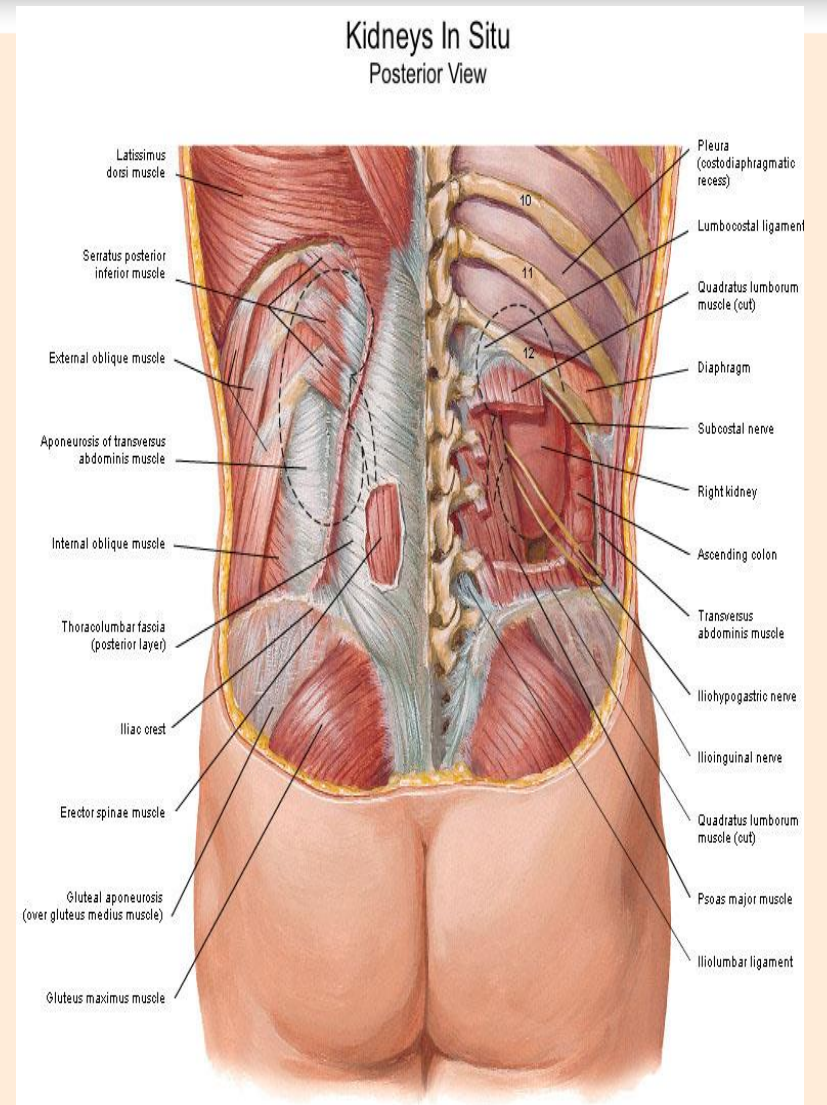


Поверхностные образования и проекционные линии

ЛИНИИ

- сверху – XII ребро
- снизу – гребень подвздошной кости
- латерально – средняя подмышечная. л
- медиально – остистые отростки поясничных позвонков

REGIO LUMBALIS



МЫШЕЧНЫЕ СЛОИ

треугольник Пти:

медиально – передненижний край широчайшей м-цы спины;

латерально – задненижн край наружн. косой мышцы живота;

внизу – гребень подвздошной кости

дно Δ - внутр. косая мышца живота

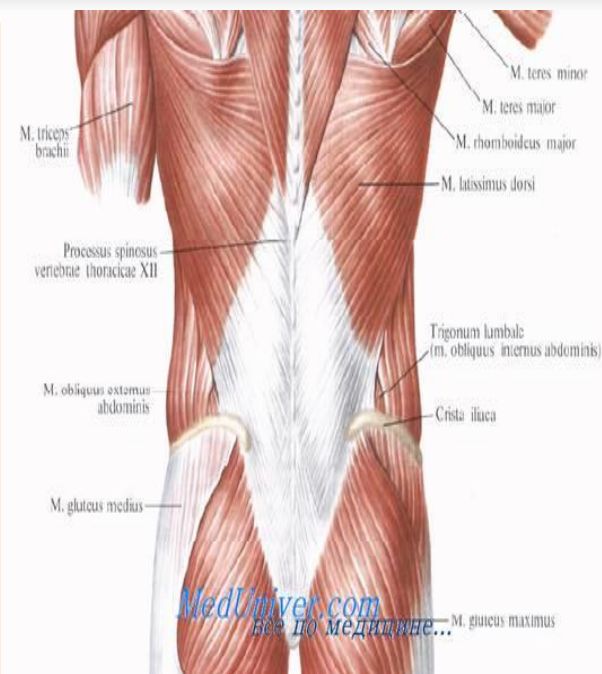
ромб Лесгафта-Грюнфельда

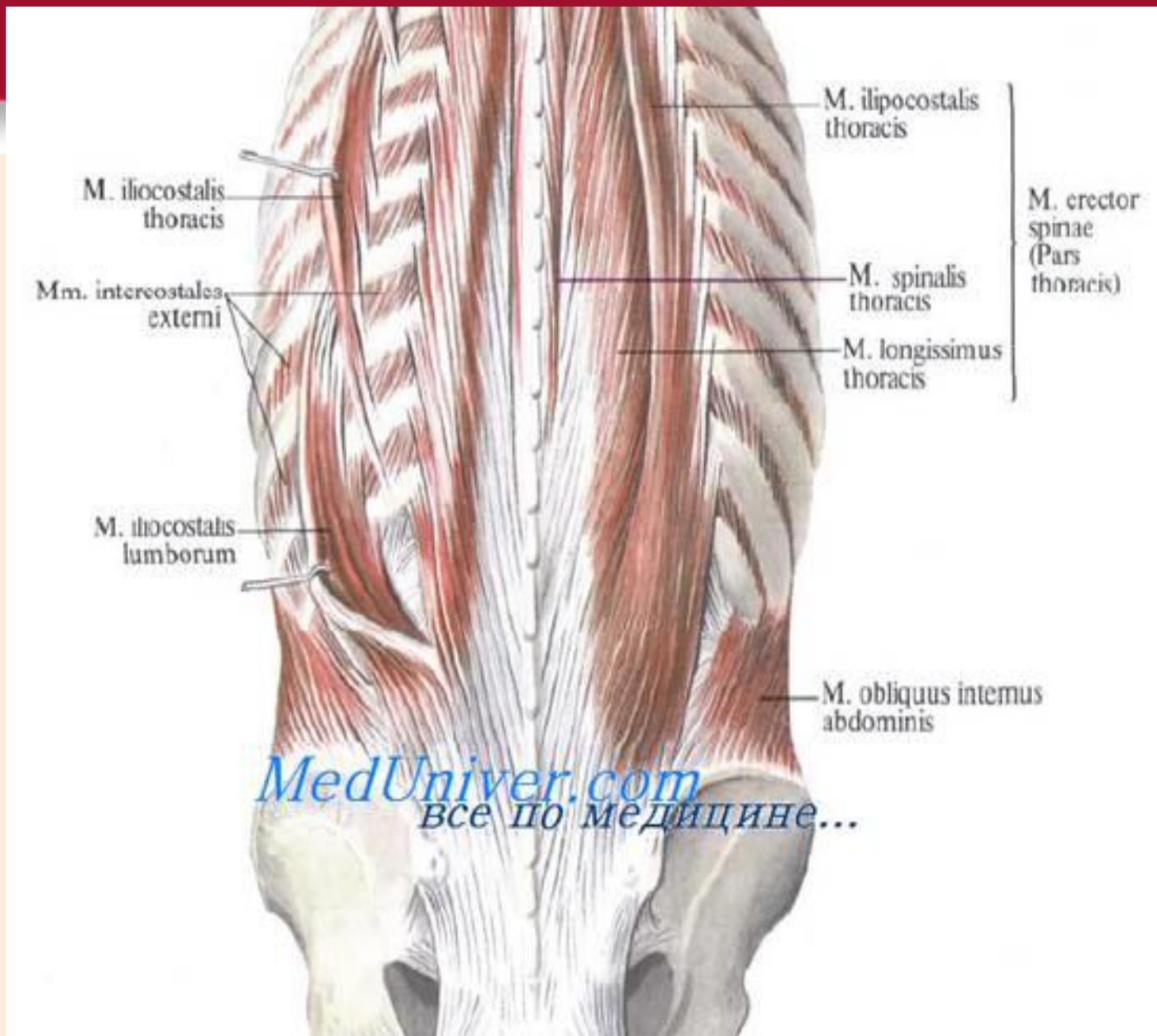
сверху–задняя нижняя зубчатая нижн.

край, снизу –внутр. косая м-ца живота задн

край, медиально - выпрямляющая позвоночник, латерально – XII ребро;

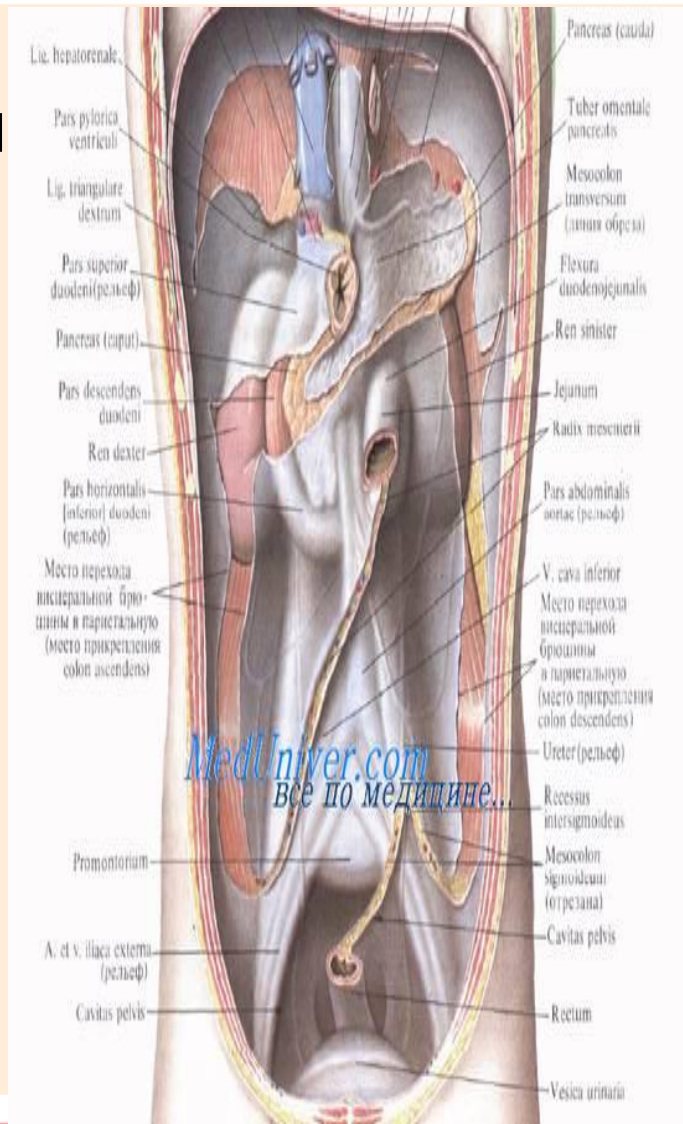
дно \diamond – апоневроз поперечной м-цы живота





SPATIUM RETROPERITONEALE

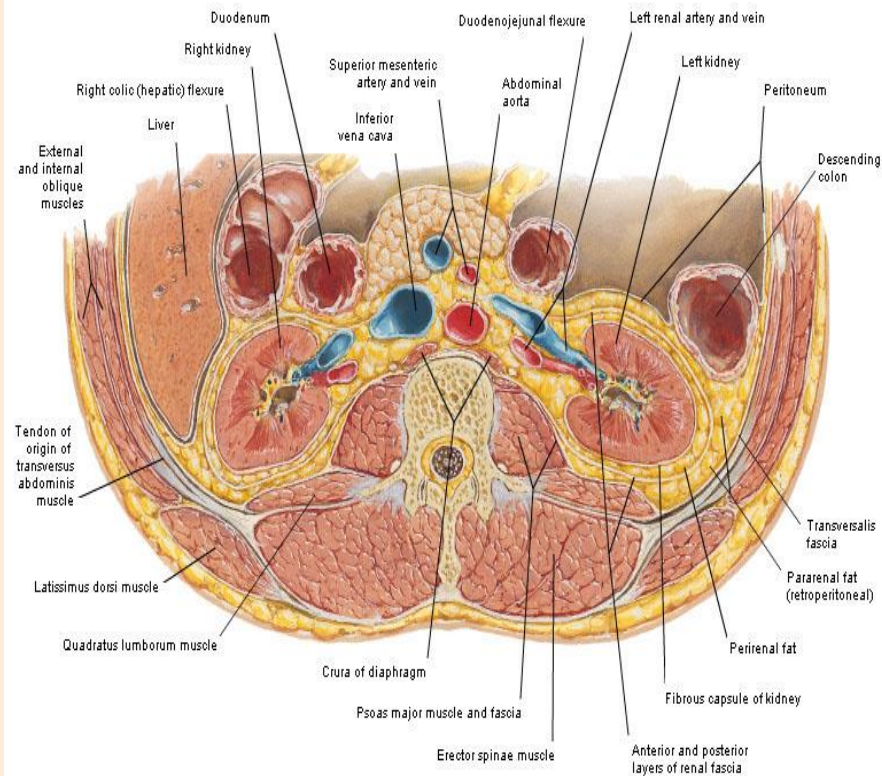
- сверху – диафрагма
- снизу – плоскость проходящая через I.terminalis
- спереди – париетальная брюшина
- сзади – внутрибрюшная фасция,
- латерально – сращение этой фасции с париетальной брюшиной по задней подмышечной линии



SPATIUM RETROPERITONEALE

- спереди – париетальная брюшина
- сзади – внутрибрюшная фасция,
- латерально – сращение этой фасции с париетальной брюшиной по задней подмышечной линии

Renal Fascia
Transverse Section through 2nd Lumbar Vertebra

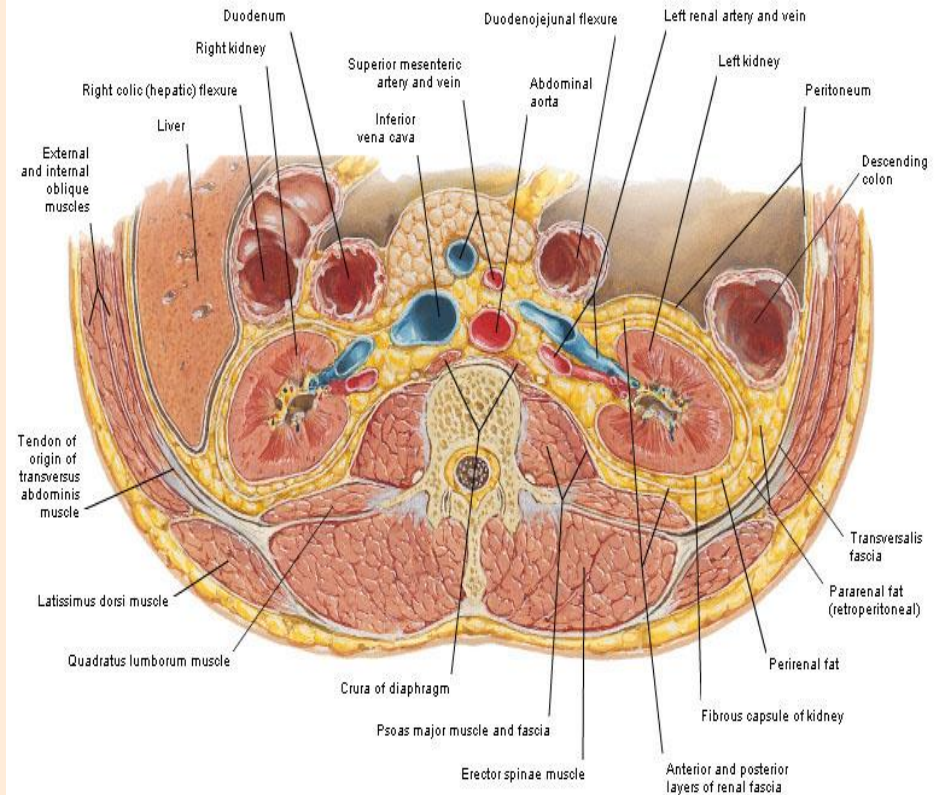


Demonstrates horizontal disposition of renal fascia

Фасции:

- *забрюшинная*
- *предпочечная*
- *позадипочечная*
- *предмочеточниковая*
- *позадимочеточниковая*
- *Позадиободочная*

Renal Fascia
Transverse Section through 2nd Lumbar Vertebra

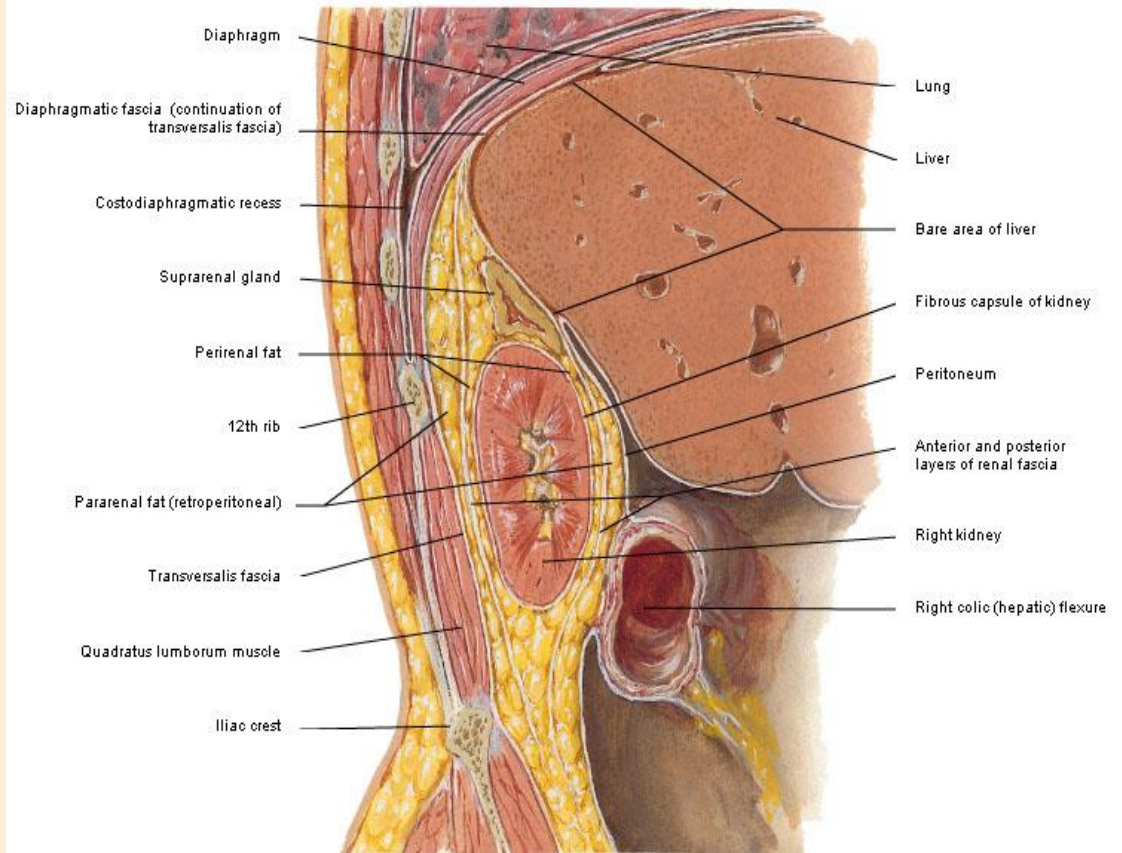


Demonstrates horizontal disposition of renal fascia

Клетчаточные слои:

- *Забрюшинное*
- *Околопочечное*
- *Околокишечное*

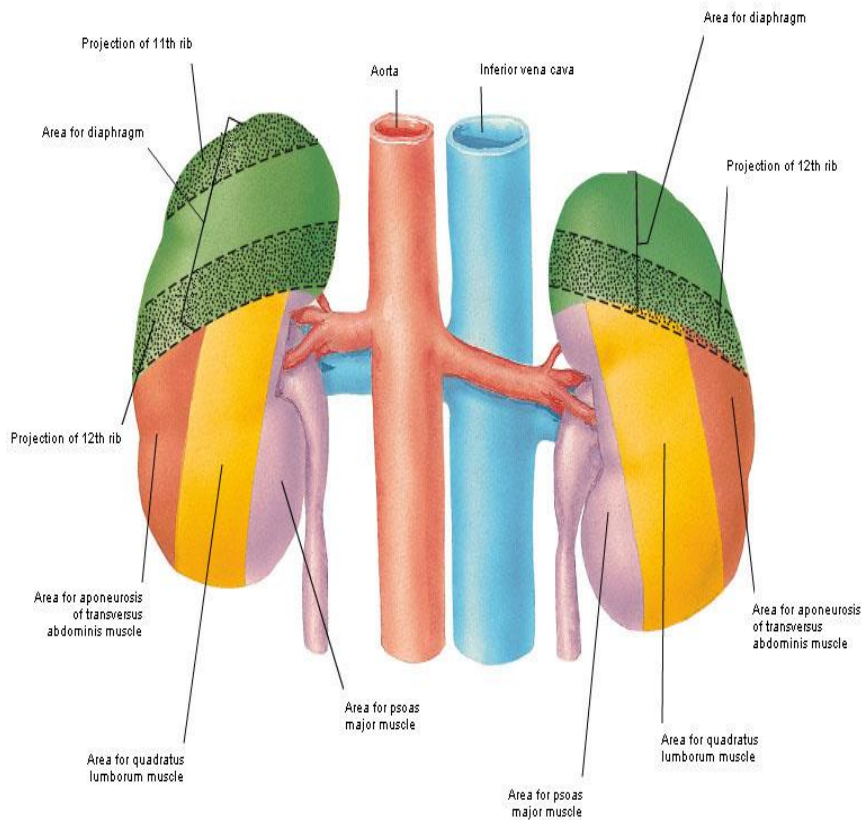
Renal Fascia
Sagittal Section through Right Kidney



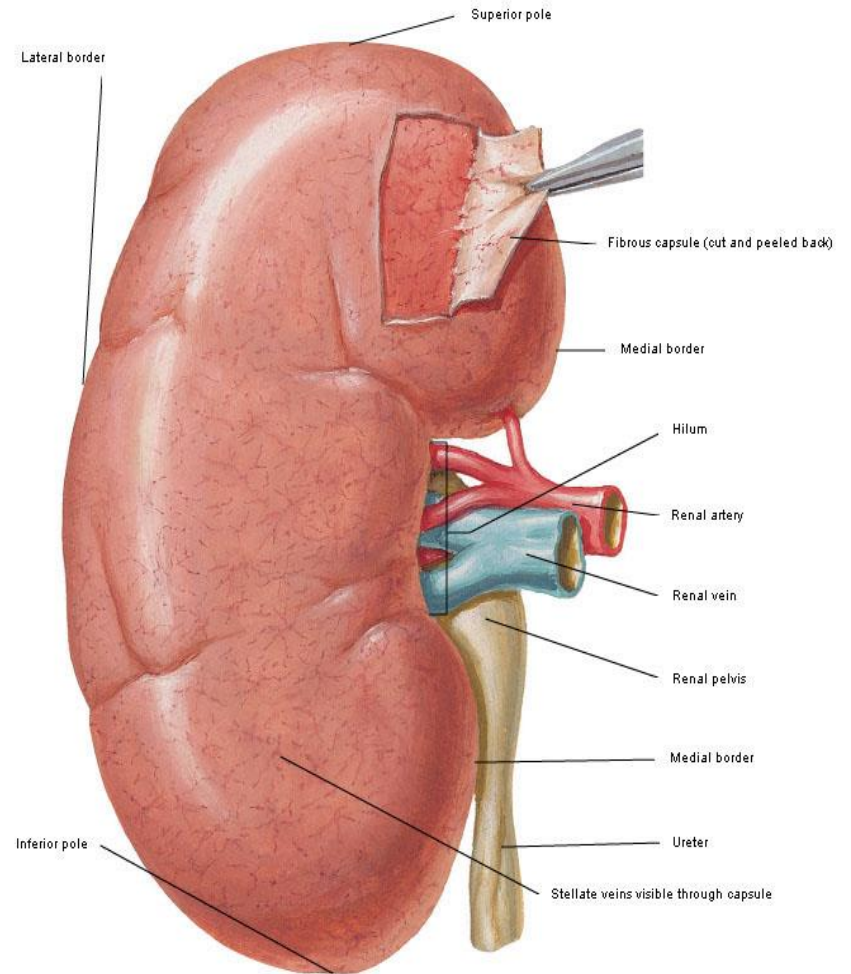
Demonstrates vertical disposition of renal fascia

ПОЧКА

Kidneys Posterior Relations of Kidneys



Anterior Surface of Right Kidney

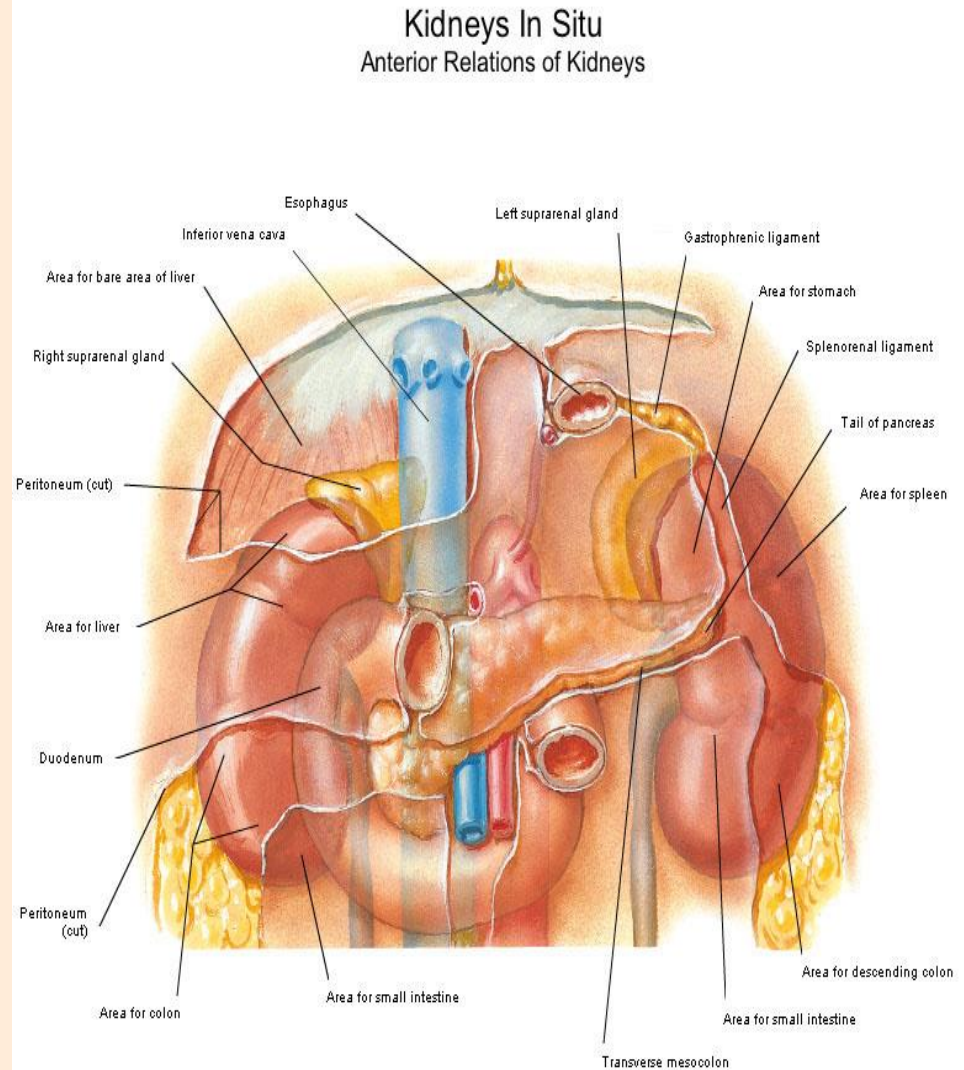


Синтопия почек

- **почечные точки**

- ✓ *Передняя* – на месте пересечения наружного края прямой мышцы живота с реберной дугой

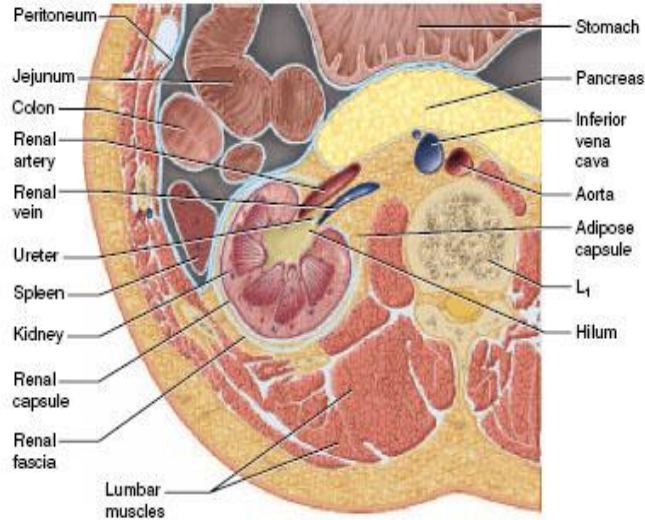
- ✓ *Задняя* – на месте пересечения наружного края мышцы выпрямляющей позвоночник с XII ребром



Ложе почки

- латерально – поперечная мышца

- медиально – m. psoas major
- сзади – квадратная м-ца поясницы

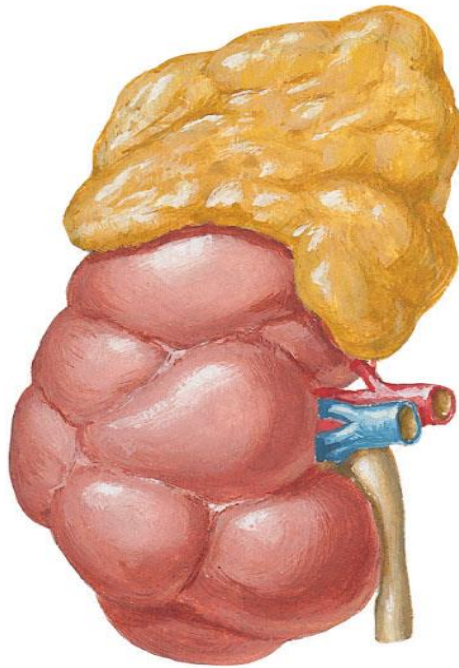


Location of the Kidney. Cross section of the abdomen at the level of vertebra L1, showing the relationship of the kidney to the body wall and peritoneum.

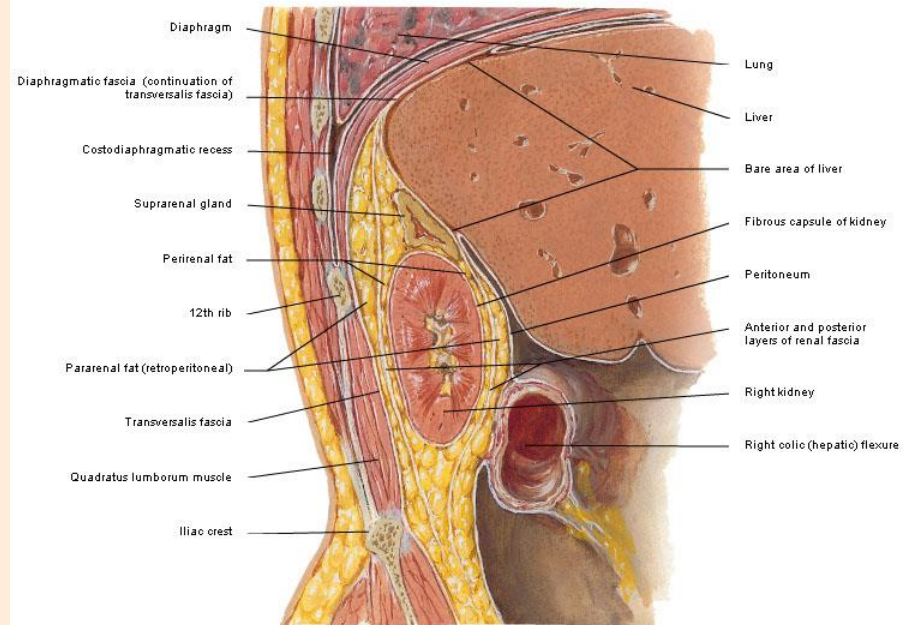
Капсулы почки:

собственная – фиброзная, жировая, фасциальная

Suprarenal Gland and Lobulated Kidney of Infant



Renal Fascia
Sagittal Section through Right Kidney



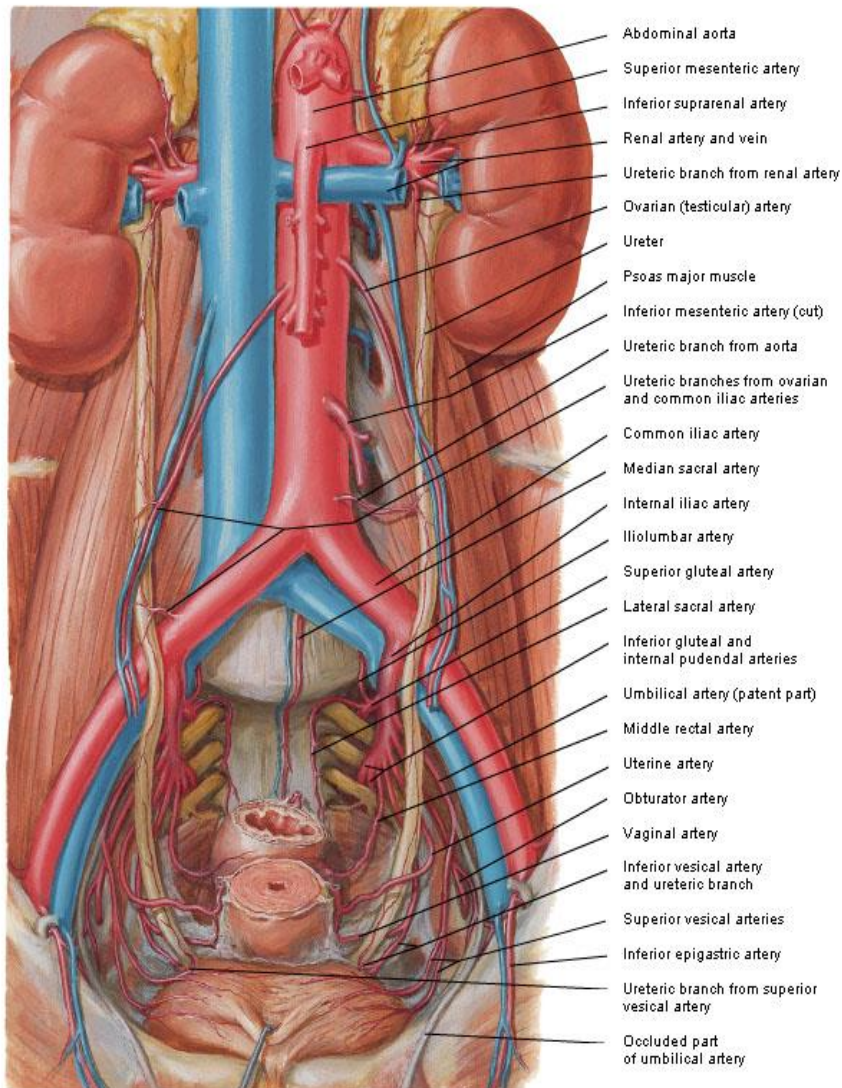
Demonstrates vertical disposition of renal fascia

фиксирующий аппарат почки:

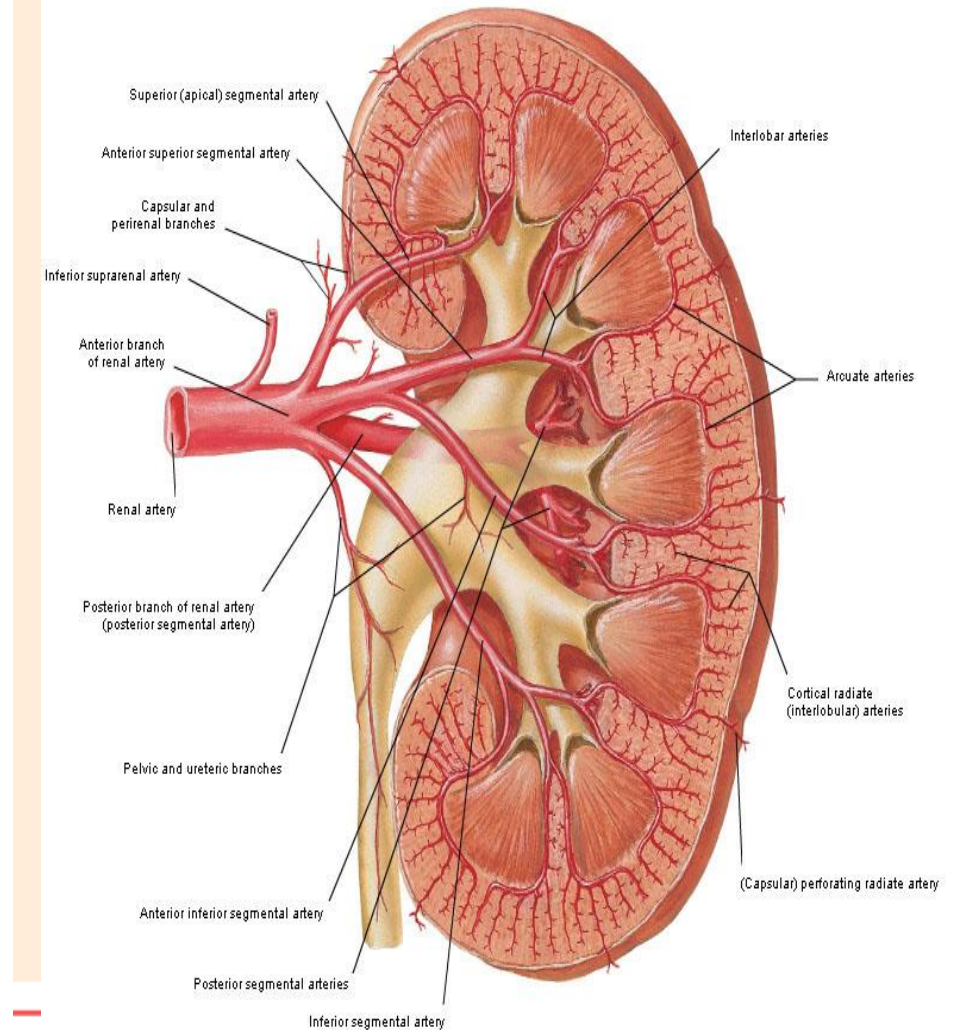
- L. hepatorenale
- L. duodenorenale
- L. pancreaticolienale
- L. lienorenale
- жировая капсула
- фиброзная, капсула,
- почечная ножка
- внутрибрюшное давление

Кровоснабжение почки

Arteries of Ureters and Urinary Bladder

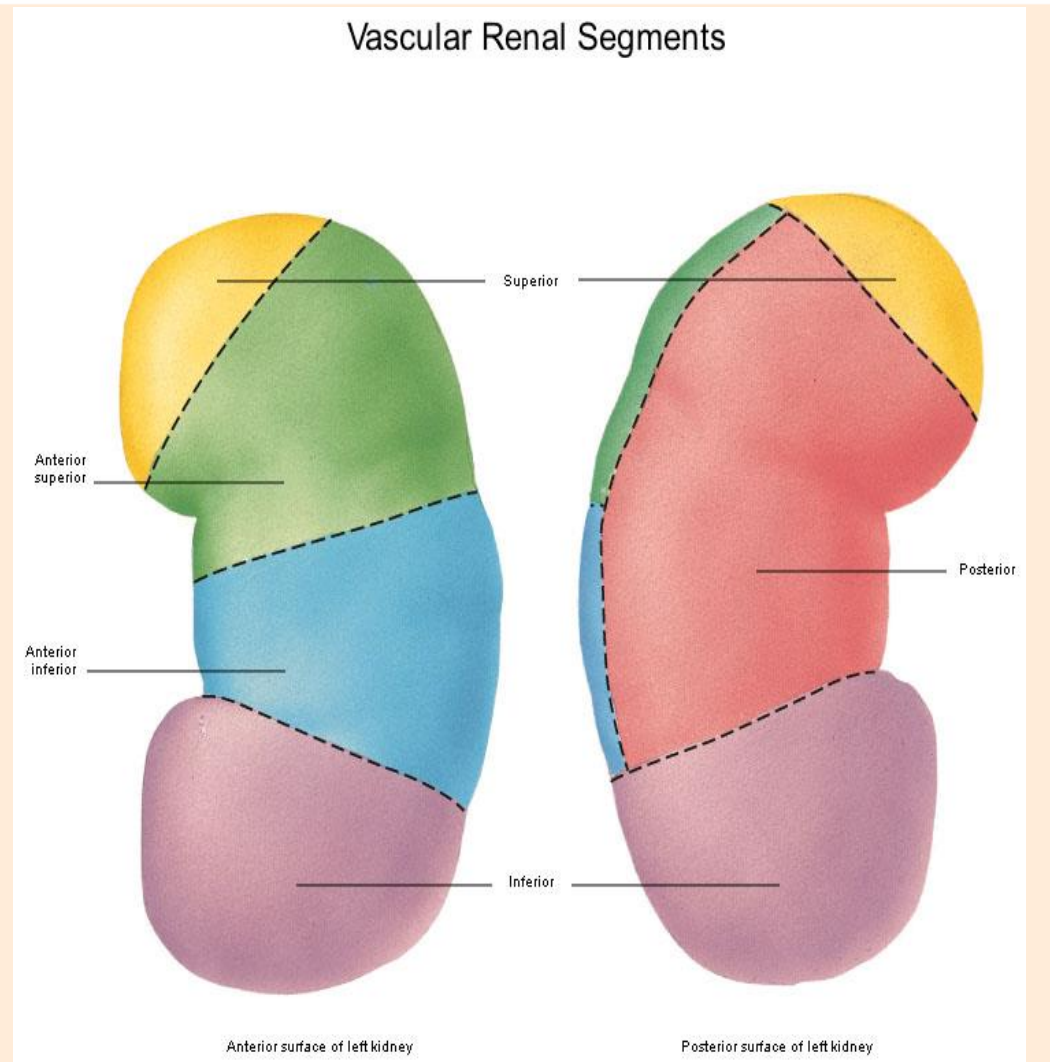


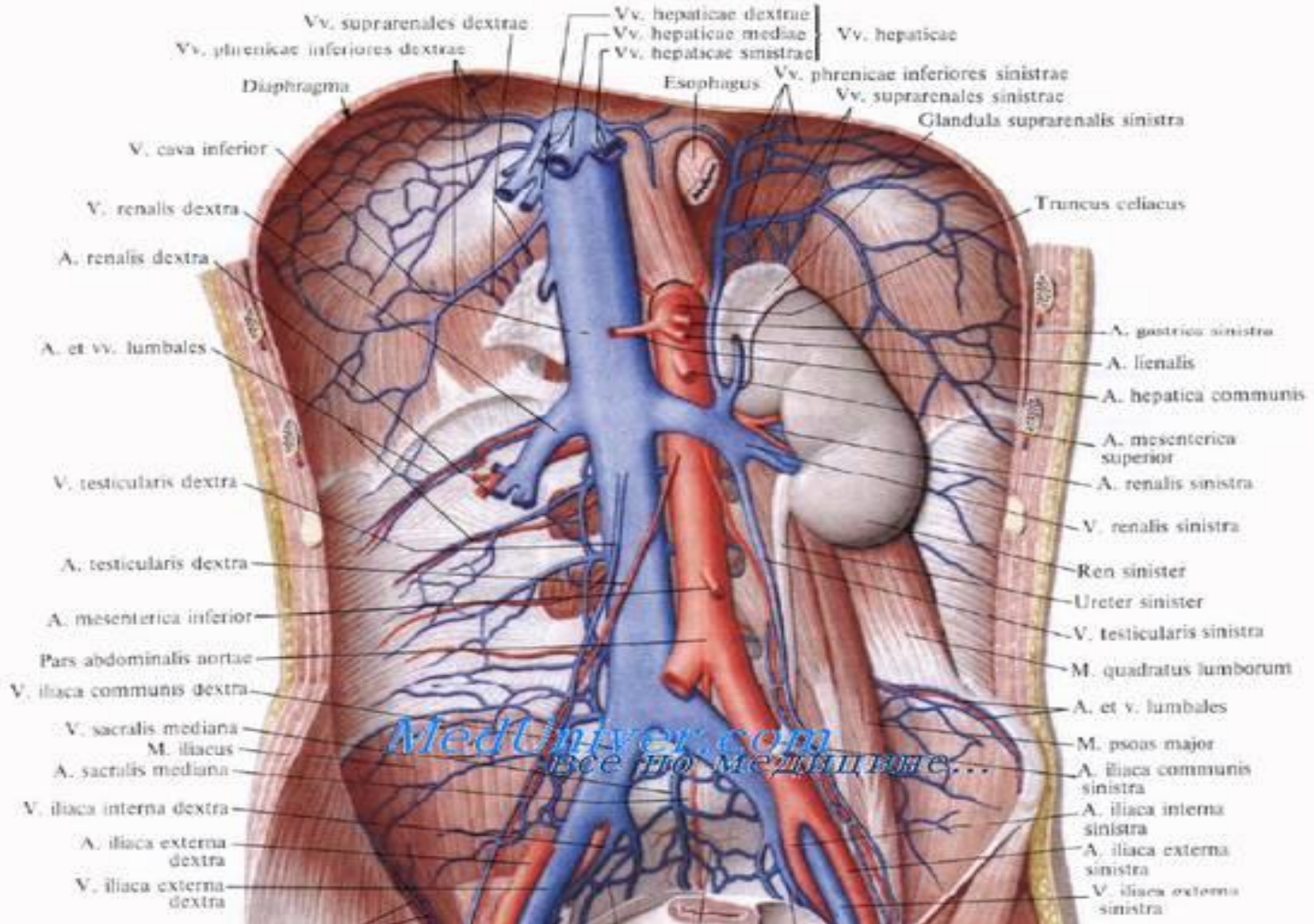
Intrarenal Arteries Frontal Section of Left Kidney - Anterior View



Сегменты почки

- верхний,
- верхне-передний
- нижнее-передний
- нижний
- задний

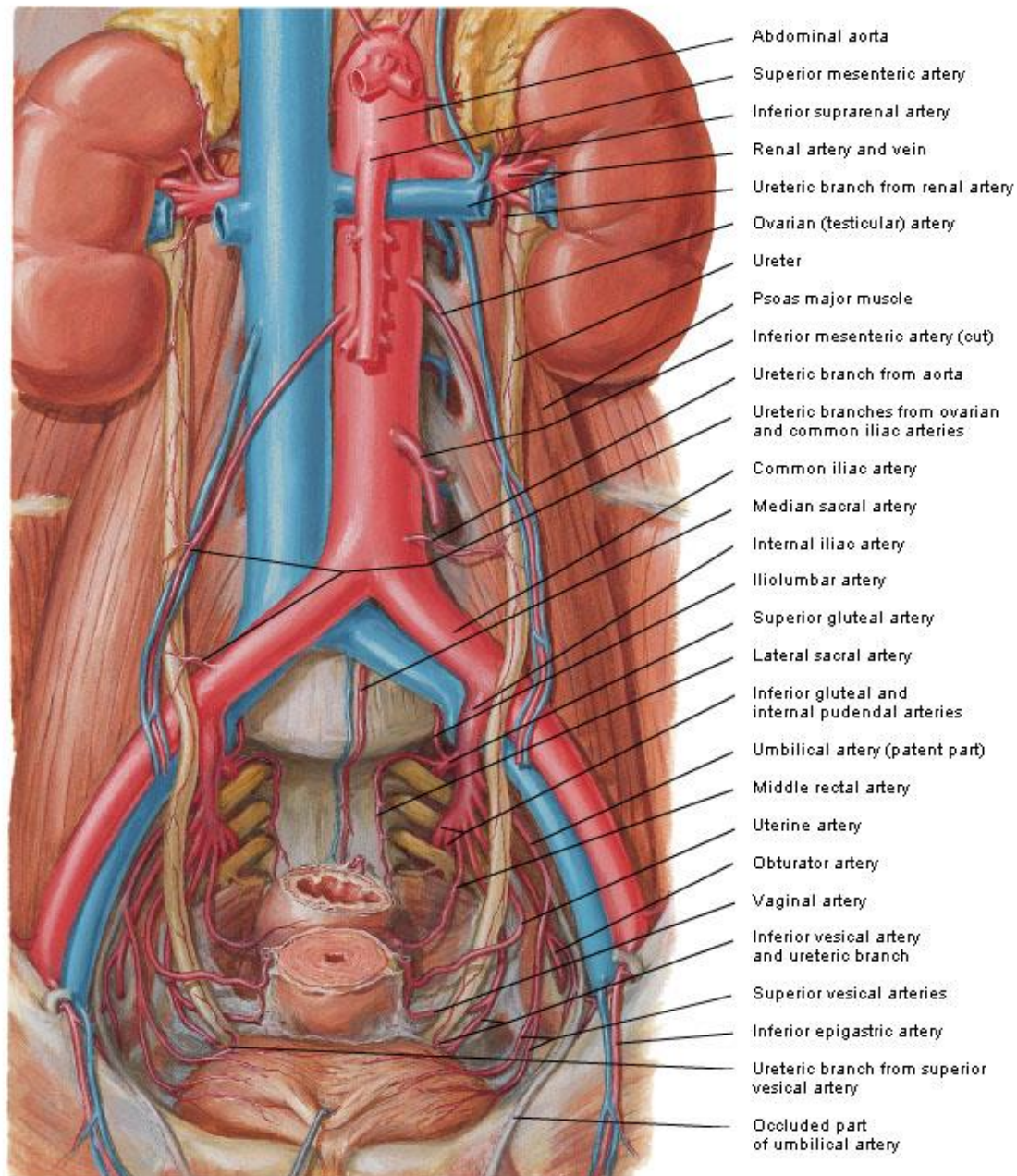




МОЧЕТОЧНИК

- 1 – переход лоханки в мочеточник
- 2 – пересечение мочеточника с подвздошными сосудами
- 3 – переход мочеточника в мочево́й пузырь

Arteries of Ureters and Urinary Bladder



Ветви брюшной аорты:

- **Висцеральные**

1. Чревный ствол (truncus coeliacus),
2. верхняя брыжеечная (a. Mesenterica superior)
3. правая и левая почечные (aa. Renales dextra et sin.),
4. правая и левая средние надпочечниковые (aa. Suprarenales)
5. Правая и левая яичковая (testiculares)
\яичниковая(ovaricae)
6. нижняя брыжеечная (a. Mesenterica inferior).

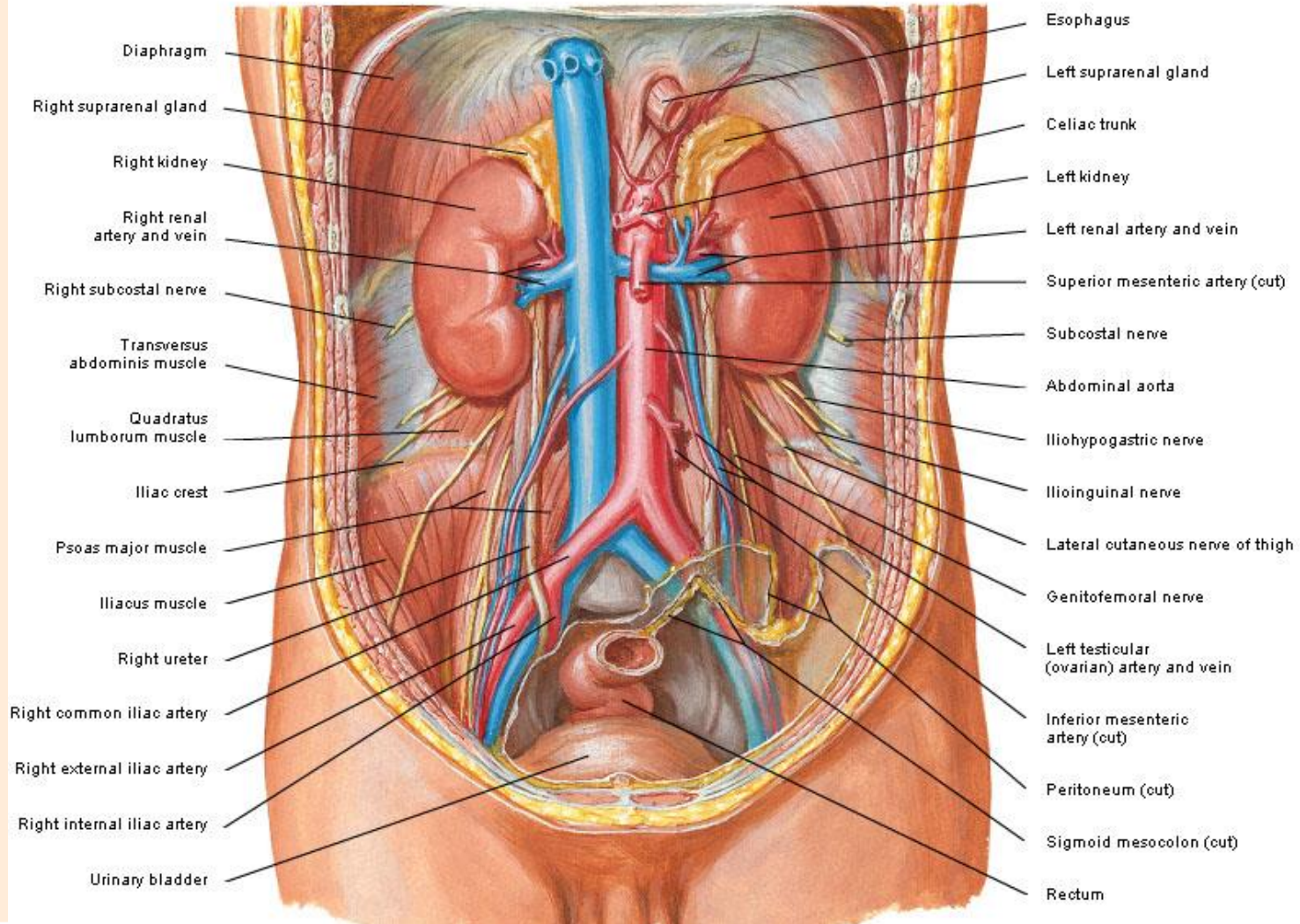
Ветви брюшной аорты:

- **пристеночные**

1. поясничные артерии (a. lumbales) 4 с каждой стороны
2. правая и левая нижние диафрагмальные (aa. phrenicae dextra et sinistra),
3. срединная крестцовая (a. Sacralis mediana)

Kidneys In Situ

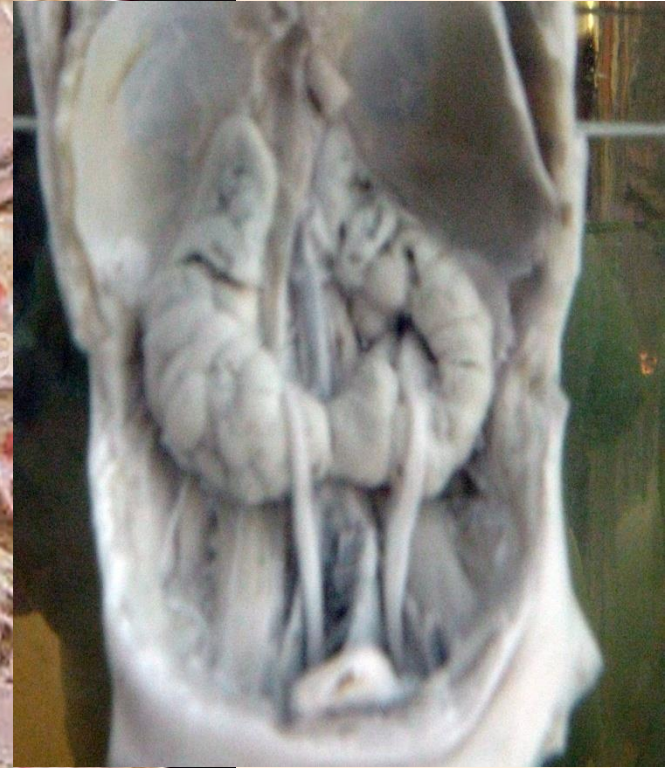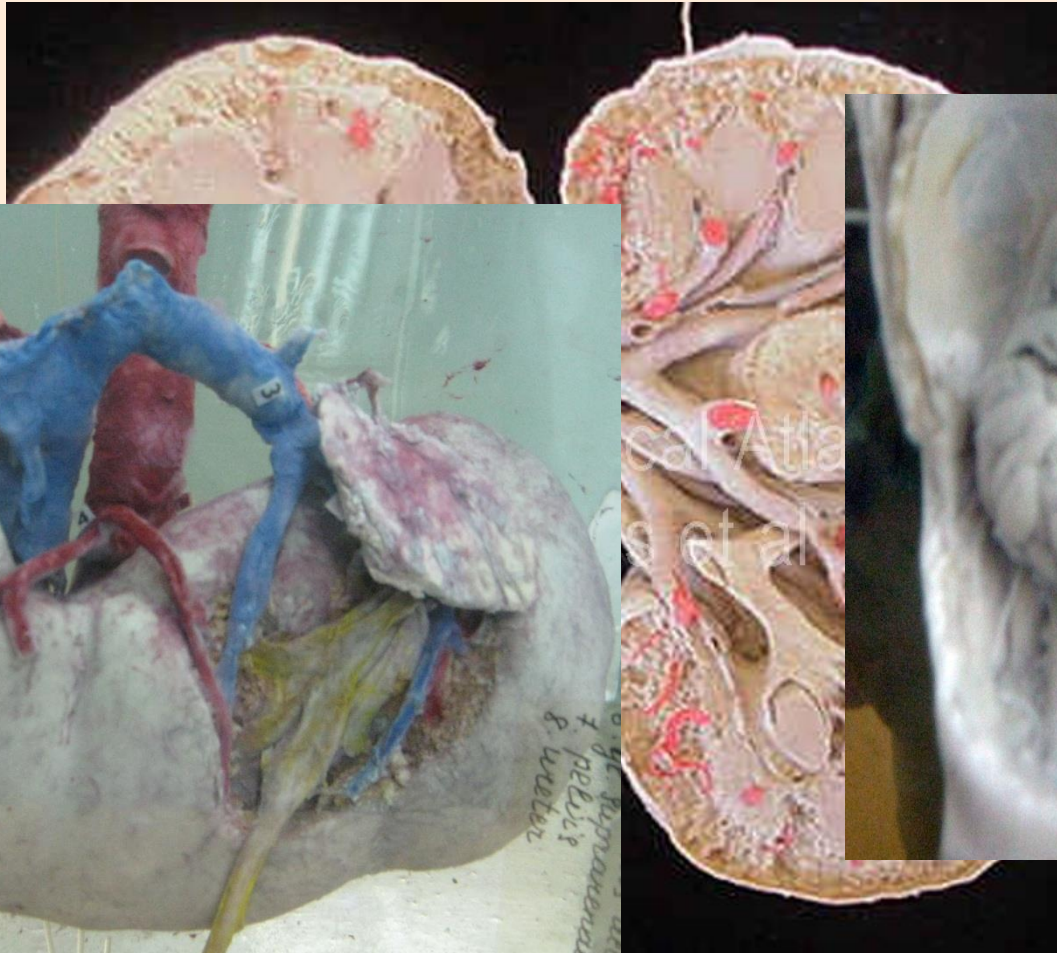
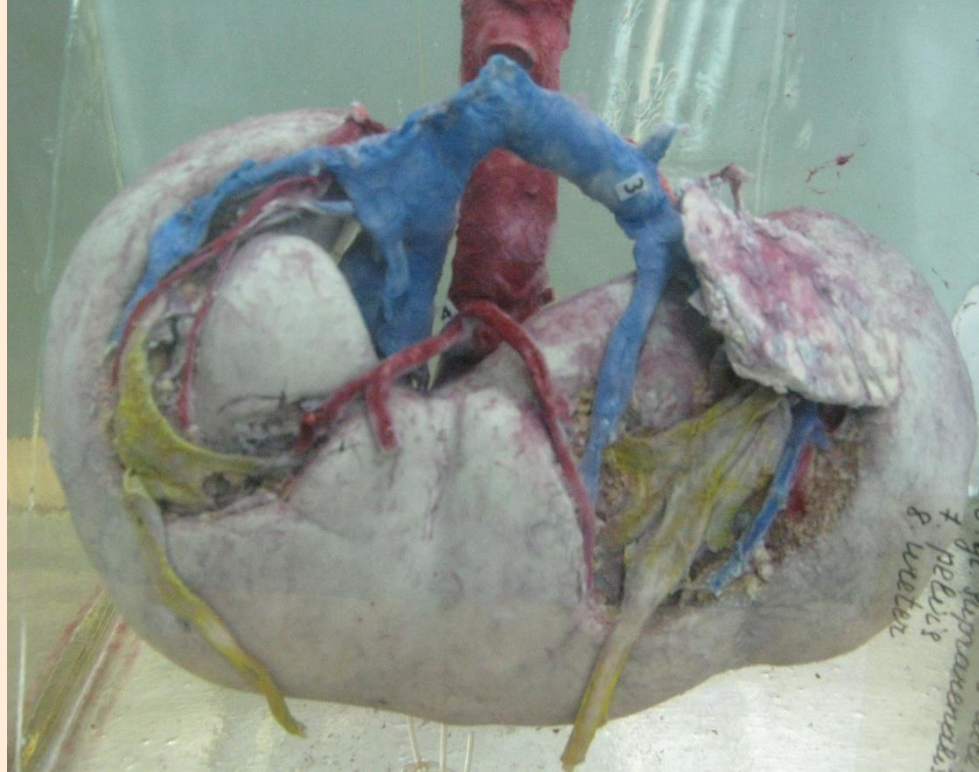
Anterior View



НИЖНЯЯ ПОЛАЯ ВЕНА

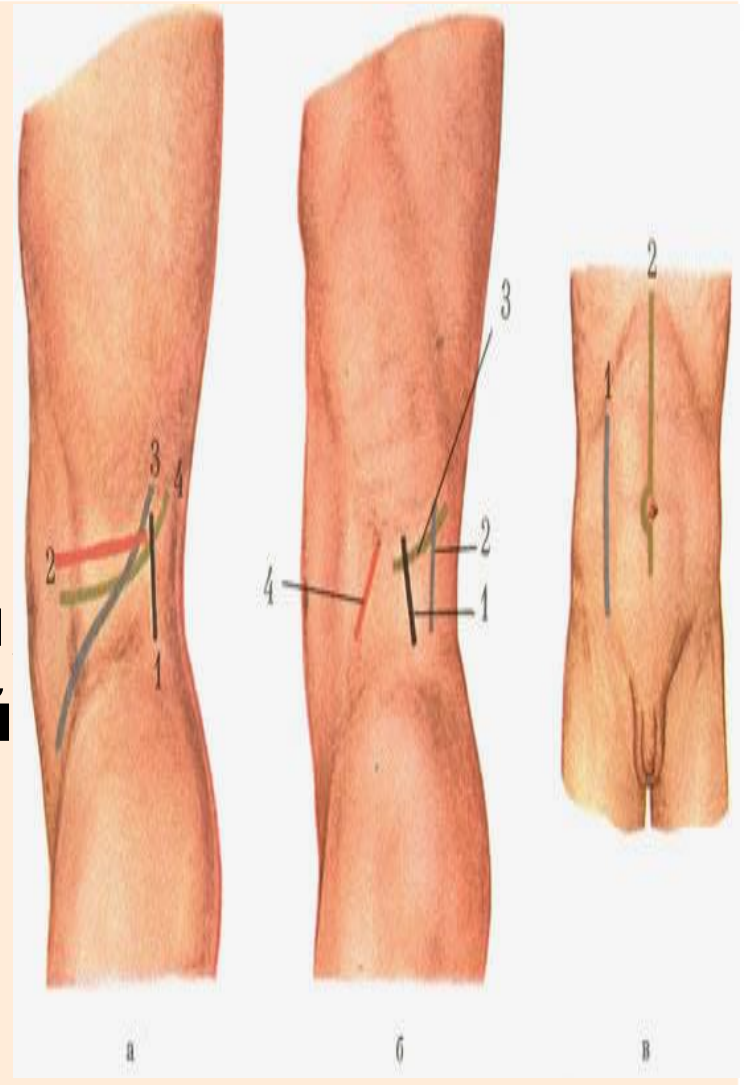
- v. Lumbales
- v. phrenicae
- v. ovaricae \testiculares
- v. renales
- v. suprarenales
- v. hepaticae

Аномалии развития

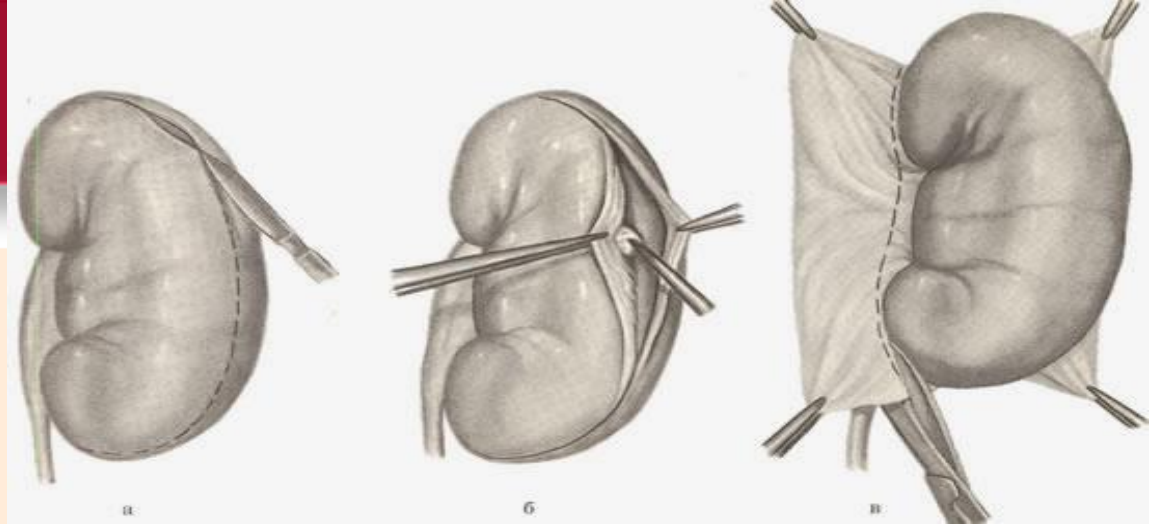


Доступы к почкам и мочеточникам

- а:** 1 — разрез Симона;
2 — разрез Пеана;
3 — Бергмана—Израэля;
4 — С. П. Федорова;
- б:** 1 — задне-латеральный;
2 — задне-медиальный;
3 — задне-косо-поперечный;
4 — передне-межмышечный
- в:** 1 — параректальный разрез;
2 — срединный разрез;
3 — поперечный разрез



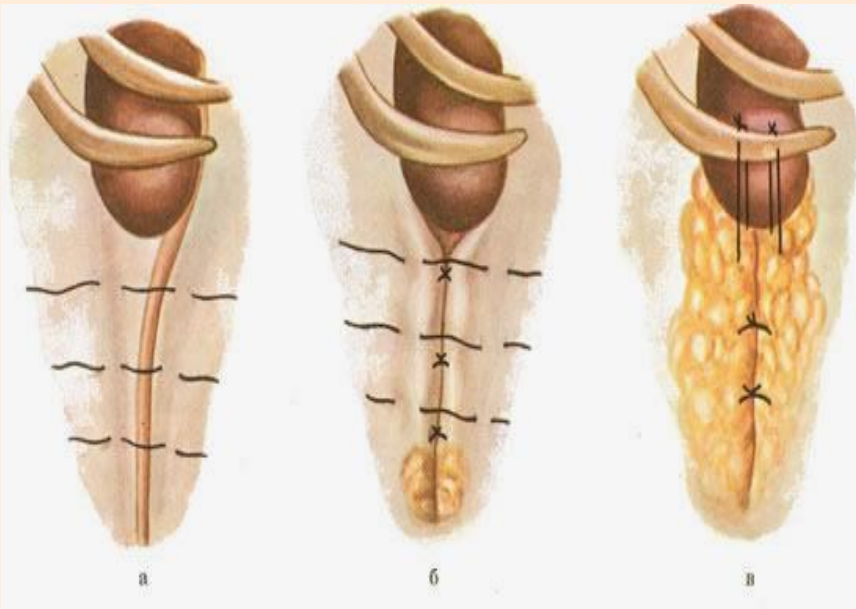Нефрэктомия



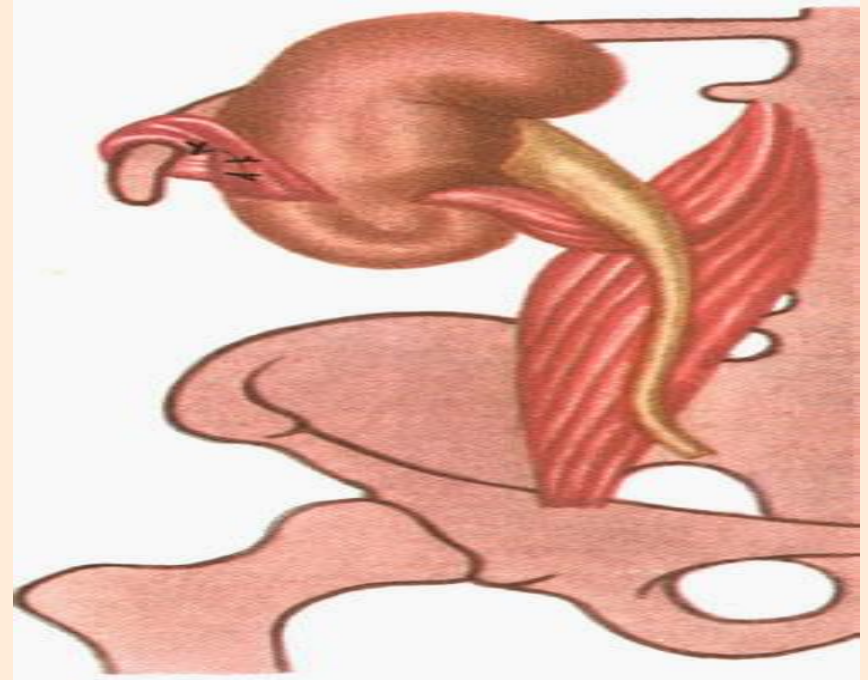
- доступ
- перевязка и пересечение мочеточника
- наложение зажима Федорова на почечную ножку, включая артерию и вену почечную
- удаление почки после пересечения почечной ножки дистальнее зажима
- перевязка элементов сосудистой ножки под зажимом

нефропексия

- по В. А. Горошу \ Федорову
— фасциальный мешок фиксирован к надкостнице XII ребра

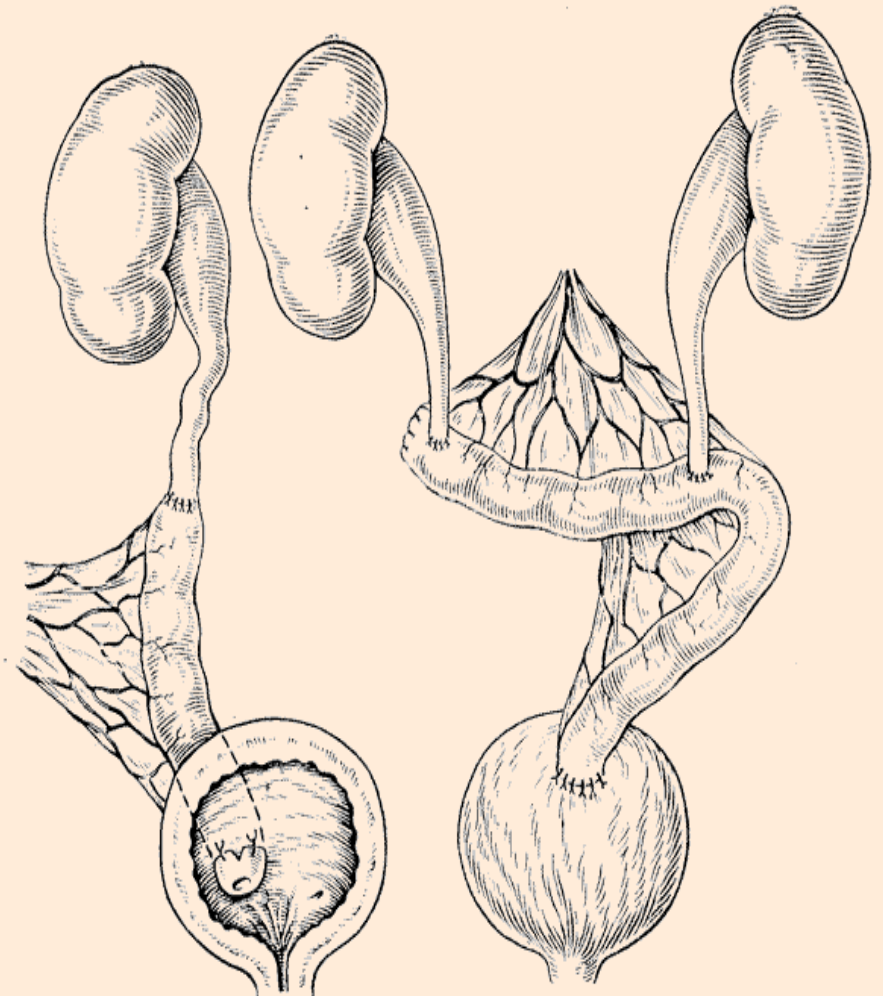


- по Ривоиру
— образование субкапсулярного туннеля



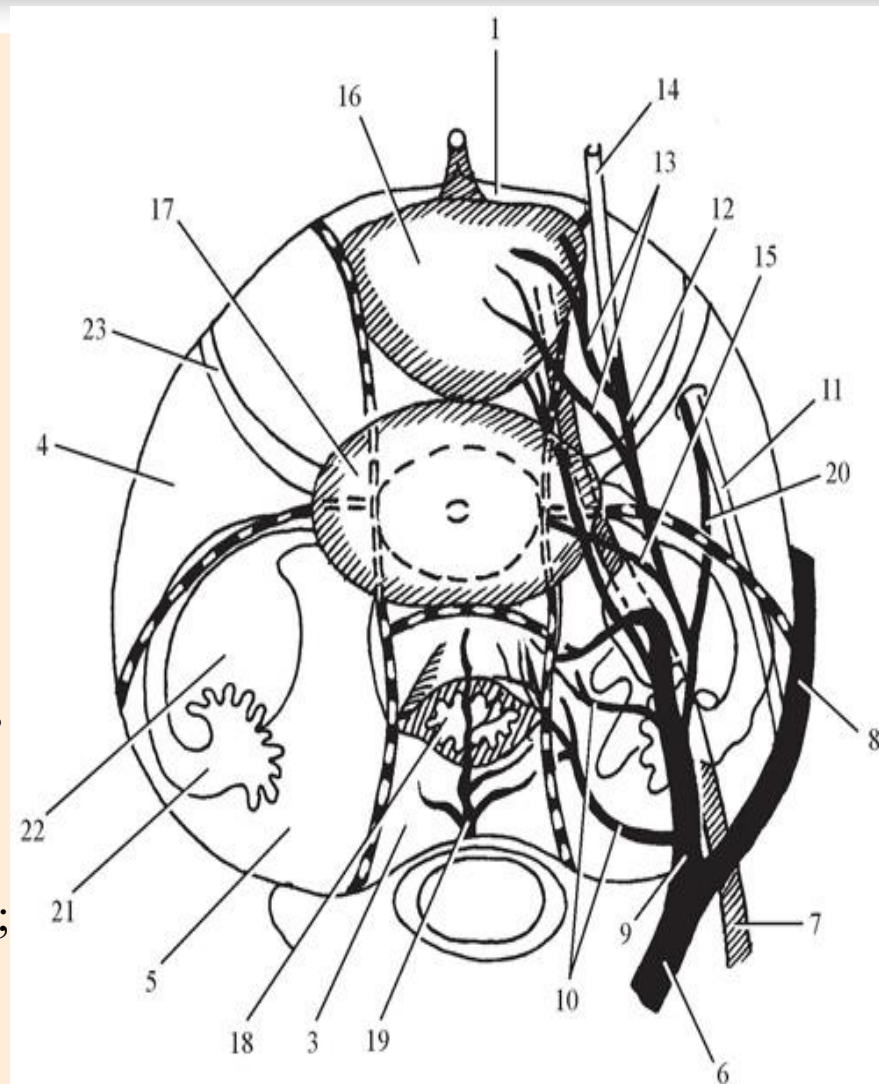
Пластика мочеточника

- **кишечная пластика**
(подвздошная, толстая, аппендикс)
- **операция Боари** (за счет стенки мочевого пузыря)



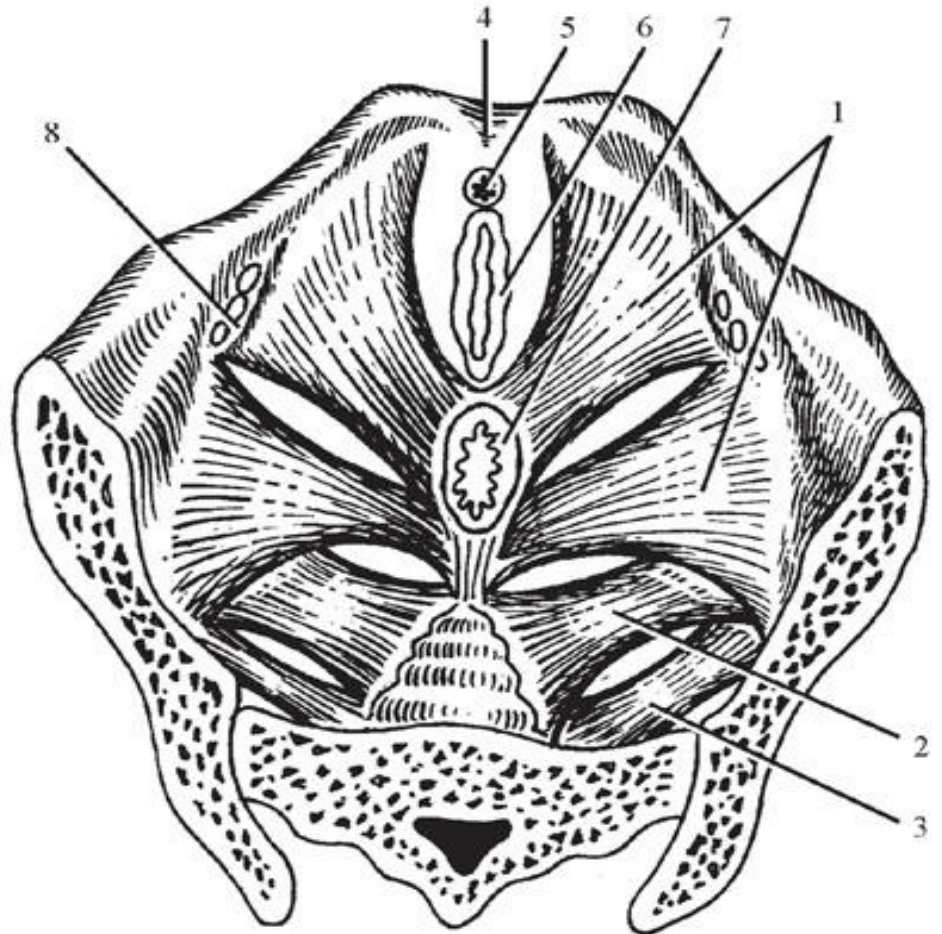
ТОПОГРАФИЧЕСКАЯ АНАТОМИЯ КЛЕТЧАТОЧНЫХ ПРОСТРАНСТВ ТАЗА

- 1 — предпузырное пространство;
- 2 — позадипузырное пространство;
- 3 — позадипрямокишечное пространство;
- 4 — паравезикальное пространство;
- 5 — параректальное пространство;
- 6 — общая подвздошная артерия;
- 7 — мочеточник;
- 8 — наружная подвздошная артерия;
- 9 — внутренняя подвздошная артерия;
- 10 — боковые крестцовые артерии;
- 11 — запирающий нерв; 12 — пупочная арт;
- 13 — пузырная артерия;
- 14 — средняя пузырная складка;
- 15 — маточная артерия; 16 — мочевой пузырь;
- 17 — матка; 18 — прямая кишка;
- 19 — срединная крестцовая артерия;
- 20 — запирающая артерия; 21 — маточная труба;
- 22 — яичник; 23 — круглая связка матки



ДИАФРАГМА ТАЗА -

- мышца, поднимающая задний проход и три парных мышцы: лобково-копчиковая, подвздошно-копчиковая и седалищно-копчиковая
- 1 — мышца, поднимающая задний проход;
- 2 — копчиковая мышца;
- 3 — грушевидная мышца;
- 4 — лонное сочленение;
- 5 — уретра;
- 6 — влагалище;
- 7 — прямая кишка;
- 8 — запирающая ямка



До встречи на кафедре!

• *Что, что стоит делать,
стоит делать хорошо .*

Пуссен